Liem, Thorsten / Dobler Tobias
Checkliste Kraniosakrale Osteopathie

Extrait du livre

Checkliste Kraniosakrale Osteopathie
de Liem, Thorsten / Dobler Tobias
Éditeur : MVS Medizinverlage Stuttgart



https://www.editions-narayana.fr/b23456

Sur notre librairie en ligne vous trouverez un grand choix de livres d'homéopathie en français, anglais et allemand.

Reproduction des extraits strictement interdite.
Narayana Verlag GmbH, Blumenplatz 2, D-79400 Kandern, Allemagne
Tel. +33 9 7044 6488
Email info@editions-narayana.fr
https://www.editions-narayana.fr

Editions Narayana

  - **Behandlung:**
    - Klein- und Ringfinger führen die Squama in die Richtung der Bewegungseinschränkung und warten auf eine Entspannung des Gewebes (direkte Technik)
    - Squama kann auch in die Richtung der größeren Beweglichkeit geführt werden (indirekte Technik)
    - Einstellung des PBMT, PBFT
- **Alternative Handposition**:
  - frontookzipitale Palpation
    - obere Hand auf dem Stirnbein, Finger zeigen nach kaudal
    - Mittelfinger auf der Sutura metopica oberhalb des Nasions
    - Ring- und Zeigefinger lateral daneben, oberhalb der Augenbrauenbogen
    - Daumen und kleiner Finger nahe der Sutura coronalis auf dem Stirnbein
    - in der Handinnenfläche der unteren Hand liegt die Squama occipitalis

7.1.5 Behandlung der SSB

Zur Behandlung des SSB s. Kap. 7.2.4, S. 194.

7.2 Os sphenoidale/Keilbein

7.2.1 Anatomie (Abb. 7.9)

Begrenzungen

- anterior: Os ethmoidale und Os frontale
- posterior: Os occipitale
- lateral: Os temporale
- superior: Os parietale
- anteriolateral: Os zygomaticum
- anterioinferior: Os palatinum
- inferior: Vomer

Anteile

- würfelförmiger Mittelteil, Korpus
- beidseitig je ein großer Keilbeinflügel, die Ala major
- beidseitig je ein kleiner flügelförmiger Fortsatz, die Ala minor
- von der Unterfläche des Keilbeins entspringende Flügelfortsätze, die Processus pterygoidei

aus: Liem u. a., Checkliste Kraniosakrale Osteopathie (ISBN 9783132421301) © 2018 Karl F. Haug Verlag in Georg Thieme Verlag KG Stuttgart · New York

Ossifikation

- **bei Geburt:**
  - Schädelbasiswinkel nach Sperber etwa 128°; bis zum 6. Lebensjahr zunehmende Flexionsbewegung der Schädelbasis durch aufrechte Haltung
  - Ala-major-Processus-pterygoideus-Komplex und Ala-minor-Korpus-Komplex sind durch eine Art Knorpel-Sehnen-Gelenk miteinander verbunden
  - Processus pterygoidei kurz und horizontal ausgerichtet; Entwicklung nach inferior in eine U-Form, wodurch sich der Raum für den Rachen erweitert
  - im 1. Lebensjahr verbinden sich Alae minores miteinander; Alae minores werden durch das anteriore Septum transversum nach lateral gezogen
  - rostral verlängert sich die kaudale Achse des Os sphenoidale
  - Keilbein besteht aus 3 Teilen:
    - 1 Teil: Korpus (4 Zentren) und die beiden Alae minores (je 1 Zentrum)
    - 2 Teile: beide Alae majores (je 1 Zentrum) und die Processus pterygoidei (je 2 Zentren)
    - Keilbein ist etwa im 7. Monat vollständig verknöchert

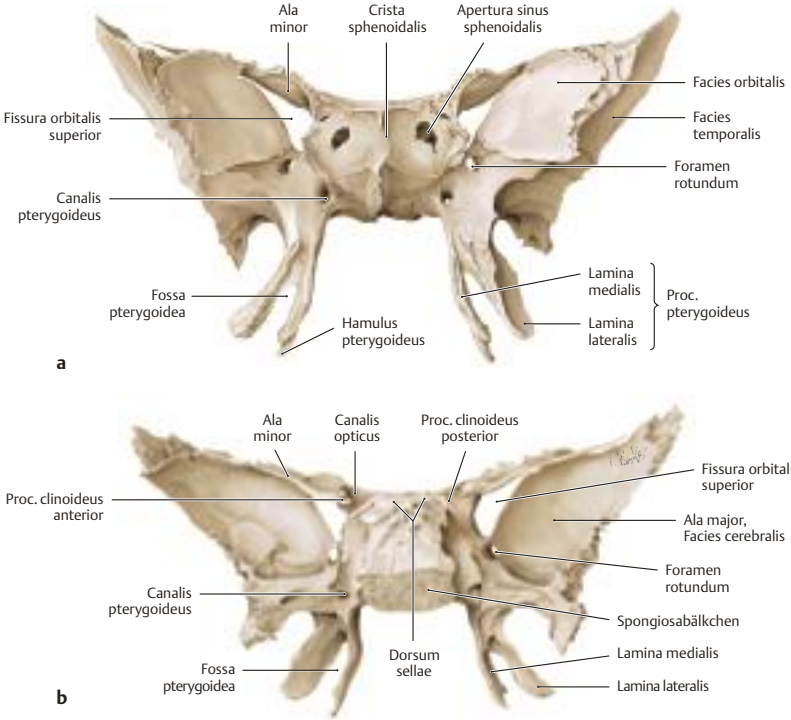

Abb. 7.9 a, b Os sphenoidale, Ansicht von vorn (**a**), Ansicht von hinten (**b**).

aus: Liem u. a., Checkliste Kraniosakrale Osteopathie (ISBN 9783132421301) © 2018 Karl F. Haug Verlag in Georg Thieme Verlag KG Stuttgart · New York

Hauptwachstumsphasen des Os sphenoidale postnatal

- 4.– 7. Lebensjahr
- 10.– 14. Lebensjahr

Hintere Region. Sie passt sich dem Wachstum des Hirnschädels an, sodass ihre Wachstumsschübe zum größten Teil bis zum 10. Lebensjahr abgeschlossen sind.

Vordere Region. Der vordere Anteil des Os sphenoidale (Ala major und Processus pterygoideus) passt sich dem Wachstum des Gesichtsschädels an, sodass deutliche Wachstumsschübe im Jugendalter zu registrieren sind und insgesamt ein höheres postnatales Wachstum als im hinteren Bereich besteht.

7.2.2 Lokalisation, Entstehung und Klinik von Dysfunktionen am Os sphenoidale und an der SSB

Ossäre Dysfunktion – Os sphenoidale

Primäre Dysfunktion

Primär traumatisch. Geburtsvorgang, Stürze und Schläge, Zahnextraktionen und andere chirurgische Eingriffe im Bereich der Nase, Nebenhöhlen und Augen.

Klinik. Migräne, Störung der Tränendrüse, trockene oder gereizte Nasen-, Nasenrachen- und Gaumenschleimhäute, allergische Rhinitis, Störung der Ohrspeicheldrüse, Ermüdungsschielen bei Kleinkindern, Kieferhöhlenentzündung, Störung bei der Bewegungsübertragung auf den Oberkieferkomplex, Bewegungseinschränkung des Oberkieferkomplexes, Störung des Ganglion pterygopalatinum, Entstehung von Skoliosen.

Sekundäre Dysfunktion

Störungen benachbarter Strukturen des Schädels, der Halswirbelsäule und des Sakrums können sich auf die Funktion des Sphenoids und der SSB auswirken.

Muskuläre Dysfunktion

- M. temporalis, M. pterygoideus lateralis, M. pterygoideus medialis: Bissstörungen, Zähneknirschen, Kiefergelenkschmerzen, Kopfschmerzen, Schmerzen am Oberkiefer, im Mittelgesichtsbereich, im Mundboden und im Ohr.
- M. rectus superior, M. rectus inferior, M. rectus medialis und M. rectus lateralis, M. obliquus superior: Dysfunktion des Keilbeins, der übrigen Orbita oder der Nerveninnervation führt zu veränderten Spannungen dieser Muskeln mit der Folge von Sehstörungen.
- M. tensor veli palatini: Einfluss auf die Tuba auditiva und das Gaumensegel.
- M. palatopharyngeus und M. constrictor pharyngis superior.

aus: Liem u. a., Checkliste Kraniosakrale Osteopathie (ISBN 9783132421301) © 2018 Karl F. Haug Verlag in Georg Thieme Verlag KG Stuttgart · New York

Dysfunktion an Ligamenten

- Lig. sphenopetrosum (von Gruber) an der Sutura sphenopetrosa: Dysfunktion der Pars petrosa ossis temporalis, Zahnextraktionen, bei Verknöcherung des Ligaments. Nach Magoun kann es bei einer Zahnextraktion am Oberkiefer zu einer Dysfunktion des Lig. sphenopetrosum auf der gleichen Seite kommen. Bei einer Zahnextraktion am Unterkiefer kann es hingegen zu einer Dysfunktion der Sutur auf der gegenüberliegenden Seite kommen. Dies kann zu einer Symptomatik im Bereich des N. abducens führen.
- Abnorme Spannung am Lig. petrosphenoidale: horizontales Doppeltsehen, konvergenter Strabismus, Deviation des Augapfels nach medial, Einschränkung der Blickrichtung nach lateral, der Kopf ist tendenziell nach lateral gedreht, um Fehlfunktionen auszugleichen.

Dysfunktion an Faszien

Interpterygoidale Aponeurose, Aponeurosis pterygotemporomandibularis, Aponeurosis palatina, Fascia orbitalis, Lamina superficialis, viszerale Loge und Pharynx: Entstehung durch muskuläre hypertone Spannungen, Dysfunktionen des Bewegungsapparats und der inneren Organe (z. B. Ösophagus, Magen, Lunge). Folgen: Bewegungseinschränkungen an der SSB, Funktionsstörungen beteiligter Strukturen.

Dysfunktion an intra- und extrakranialen Duralmembranen

Falx cerebri, Tentorium cerebelli, Falx cerebelli, Dura mater spinalis.

Torsionsdysfunktion. Eine Torsionsdysfunktion führt zu einer Verdrehung der Falx cerebri aufgrund ihrer Anheftungen anterior am Stirnbein und posterior am Hinterhauptbein. Anterior entfernt sich die Falx von der erhöhten Ala major, posterior nähert sie sich der Seite dieser Ala major bzw. der erniedrigten Hinterhauptseite an.

Das Tentorium cerebelli bewegt sich nach kaudal auf der Seite der erniedrigten Hinterhauptseite und nach kranial auf der gegenüberliegenden Seite. Die Dura mater spinalis bewegt sich nach kaudal auf der Seite der erniedrigten Hinterhauptseite.

Seitneigungs-Rotations-Dysfunktion. Eine Seitneigungs-Rotations-Dysfunktion führt zu einer Neigung der Falx cerebri zur konvexen Seite, d. h. zur Seite der Dysfunktion. Das Tentorium neigt sich ebenfalls zur konvexen Seite. Die Dura mater spinalis bewegt sich nach kaudal auf der Seite der erniedrigten Hinterhauptseite.

Klinik. Störung in der Drainage der venösen Abflüsse und der Plexus choroidei sowie in den durch die Dura umhüllten und begleiteten Hirnnerven.

aus: Liem u. a., Checkliste Kraniosakrale Osteopathie (ISBN 9783132421301) © 2018 Karl F. Haug Verlag in Georg Thieme Verlag KG Stuttgart · New York

Endokrine Störungen

Die Hypophyse hat ihren Sitz in der Sella turcica des Keilbeins und ist die Zentralstelle der hormonellen Steuerung. Veränderung der feinen Beweglichkeit des Keilbeins, abnorme durale Spannung am Diaphragma sellae sowie Spannungen an den lateralen Wänden des Sinus cavernosus beeinflussen die Funktion der Hypophyse.

7.2.3 Diagnostik und Untersuchung

Anamnese

Kopfschmerzen, Migräne, Wirbelsäulenbeschwerden, Bissstörungen und TMG-Syndrom, Sehstörungen, Skoliosen, Gleichgewichtsstörungen, psychische Störungen, Stoffwechselstörungen.

Palpation des PRM-Rhythmus

- Gehen Sie entsprechend der Palpation inhärenter rhythmischer adaptiver Spannungsvariation vor (S. 39).
- Befunden Sie die Symmetrie, Frequenz, Amplitude, das Endgefühl, das natürliche Disengagement, die natürliche Kompression, die Leichtigkeit und Kraft der Bewegung, aberrante Bewegungen und Zugspannungen.
- Verschiedene inhärente Rhythmen können berücksichtigt werden (S. 16).
- Nehmen Sie z. B. das rhythmische An- und Abschwellen des Schädels wahr:
  - In welchen Bereichen findet diese Bewegung/Spannungsadaptation gut statt?
  - Gibt es Bereiche, in denen diese eingeschränkt oder modifiziert ist?

Praxistipp *Wenn Sie nicht sicher sind, ob die wahrgenommenen Bewegungen/Spannungsvariationen am Patienten seinem Atemrhythmus oder anderen inhärenten Rhythmen entspricht, lassen Sie ihn für einen Augenblick den Atem anhalten. Die jetzt wahrgenommene rhythmische und sanfte Bewegung, die den Schädel in seinem transversalen Durchmesser erweitert und annähert, wird von anderen inhärenten Rhythmen hervorgerufen.*
Um die inhärenten unwillkürlichen Rhythmen des Patienten von eigenen zu unterscheiden, ist es möglich, die Hände für einen Moment auf den eigenen Schädel zu legen und die eigenen Schädelbewegungen/Spannungsvariationen mit denen des Patienten zu vergleichen.

Sobald Sie gut vertraut mit dem allgemeinen An- und Abschwellen des Schädels sind, erspüren Sie die Inspirations- und Exspirationsphase in der Region der Schädelbasis (Synchondrosis/Synostosis sphenooccipitalis, SSB).

aus: Liem u. a., Checkliste Kraniosakrale Osteopathie (ISBN 9783132421301) © 2018 Karl F. Haug Verlag in Georg Thieme Verlag KG Stuttgart · New York

Schädeldachhaltung nach Sutherland

Abb. 7.10

- **Patient:**
  - in Rückenlage
- **Therapeut:**
  - am Kopfende des Patienten
  - Ellenbogen auf dem Behandlungstisch aufliegend
- **Handposition:**
  - Hände beidseitig am Schädel
  - Zeigefinger auf Höhe der großen Keilbeinflügel, hinter dem lateralen Augenwinkel
  - Mittelfinger an den Schläfenbeinen, vor den Ohren
  - Ringfinger an den Schläfenbeinen, hinter den Ohren
  - kleine Finger seitlich auf Höhe des Hinterhaupts
  - Daumen berühren sich nach Möglichkeit oberhalb des Schädels; sie dienen als äußerer Fixpunkt

aus: Liem u. a., Checkliste Kraniosakrale Osteopathie (ISBN 9783132421301) © 2018 Karl F. Haug Verlag in Georg Thieme Verlag KG Stuttgart · New York

Okzipitosphenoidale Palpation nach Becker

Abb. 7.11

- **Patient:**
  - in Rückenlage
- **Therapeut:**
  - am Kopfende des Patienten
  - Ellenbogen auf dem Behandlungstisch aufliegend
- **Handposition:**
  - Daumen beidseitig an den großen Keilbeinflügeln
  - Zeigefinger hinter den Ohren, auf den Processus mastoidei
  - Mittelfinger hinter den Ohren, auf den Partes mastoideae
  - Ringfinger hinter den Suturae occipitomastoideae auf dem Hinterhaupt
  - kleiner Finger auf der Hinterhauptschuppe

Spannungsadaptationen. Für die **Inspirationsphase** wurden folgende SA beschrieben:
- Alae majores nach unten-vorne-außen
- Processus mastoidei nach posterior-medial
- Partes mastoideae nach anterior-lateral
- Os occipitale nach vorne-unten

aus: Liem u. a., Checkliste Kraniosakrale Osteopathie (ISBN 9783132421301) © 2018 Karl F. Haug Verlag in Georg Thieme Verlag KG Stuttgart · New York

Frontookzipitale Palpation nach Sutherland

Abb. 7.12

- **Patient:**
  - in Rückenlage
- **Therapeut:**
  - am Kopfende des Patienten
- **Handposition:**
  - obere Hand auf dem Stirnbein, Finger zeigen nach kaudal
  - Mittelfinger auf der Sutura metopica oberhalb des Nasions
  - übrige Finger lateral daneben
  - untere Hand umgreift das Hinterhaupt mit seiner Handinnenfläche, Finger zeigen nach kaudal
- **Alternative Möglichkeit: (Abb. 7.13)**
  - Therapeut seitlich am Kopfende des Patienten

Abb. 7.13

aus: Liem u. a., Checkliste Kraniosakrale Osteopathie (ISBN 9783132421301) © 2018 Karl F. Haug Verlag in Georg Thieme Verlag KG Stuttgart · New York

Liem, Thorsten / Dobler Tobias

Checkliste Kraniosakrale Osteopathie

512 pages, broché
publication 2012

acheter maintenant

Plus de livres sur homéopathie, les médecines naturelles et un style de vie plus sain www.editions-narayana.fr