Kowalzick L. / Wagner G.
Dermatologie von Fall zu Fall

Extrait du livre

Dermatologie von Fall zu Fall
de Kowalzick L. / Wagner G.
Éditeur : MVS Medizinverlage Stuttgart

http://www.editions-narayana.fr/b14067

Sur notre librairie en ligne vous trouverez un grand choix de livres d'homéopathie en français, anglais et allemand.

Reproduction des extraits strictement interdite.
Narayana Verlag GmbH, Blumenplatz 2, D-79400 Kandern, Allemagne
Tel. +33 9 7044 6488
Email info@editions-narayana.fr
http://www.editions-narayana.fr

Editions Narayana

13.3 Fingerknöchelpolster

G. Wagner, C. Diaz, W. Weyers

13.3.1 Einleitung

Fingerknöchelpolster, die auch als „knuckle pads" bezeichnet werden, sind umschriebene knötchenförmige Verdickungen der Haut, die am häufigsten im Bereich der Streckseiten der Fingergelenke beobachtet werden. Gesicherte epidemiologische Daten finden sich in der Literatur nicht. Vereinzelte Angaben, z. B. zur Häufigkeit der Fingerknöchelpolster, beruhen auf Untersuchungen selektionierter Patientengruppen und können nicht als Grundlage für Prävalenz- oder Inzidenzberechnungen herangezogen werden. So ermittelte Herrmann bei einer Untersuchung von 513 männlichen Patienten einer Universitäts-Poliklinik eine Häufigkeit der Fingerknöchelpolster von 6%, eine Prävalenz, die zweifellos nicht auf die Gesamtbevölkerung übertragbar ist [1].

Eine einheitliche Ätiologie der Fingerknöchelpolster besteht offensichtlich nicht. Hierfür sprechen das unterschiedliche Manifestationsalter, die Lokalisation und Verteilung der Morphen sowie das Vorhandensein oder Fehlen assoziierter Erkrankungen. In der Mehrzahl der Fälle entwickeln sich Fingerknöchelpolster im Zusammenhang mit chronischen Traumatisierungen der Haut als reaktive oder sekundäre Veränderungen. Histopathologisch finden sich in solchen Fällen Zeichen eines Lichen simplex chronicus, d. h. eine Epithelhyperplasie mit Hypergranulose und kompakter Hornschicht als Folge einer Adaptation an die chronische mechanische Irritation.

Davon abzugrenzen sind die seltenen idiopathischen oder primären Formen, die als anlagebedingte Manifestationen gewertet werden. Auch diese scheinen unterschiedliche Ursachen zu haben. So wurde zum einen eine „knötchenförmige Fibromatose der Strecksehnen der Finger" beschrieben, die teilweise im Zusammenhang mit der Dupuytren'schen Kontraktur auftrat und als Manifestation des gleiches Prozesses eingestuft wurde. Die Epidermis zeigte dabei eine nur gering ausgeprägte Hyperplasie, die auf eine durch die dermalen Knoten verursachte erhöhte mechanische Belastung zurückgeführt wurde [2 – 4]. Zum anderen wurden Fälle von „primären Fingerknöchelpolstern" mitgeteilt, bei denen die Epithelveränderungen im Vordergrund standen und die nicht mit dermalen Knoten einhergingen [5]. Ein entsprechendes Beispiel wird in der nachfolgenden Kasuistik vorgestellt, wobei insbesondere die symmetrische Verteilung der Morphen im Bereich aller Interphalangealgelenke für die anlagebedingte Entstehung der vorliegenden Fingerknöchelpolster spricht.

13.3.2 Kasuistik

Anamnese

Bei dem 12-jährigen Jungen hatten sich 3 – 4 Jahre zuvor plötzlich und ohne ersichtlichen Grund nicht juckende Hautveränderungen an den Streckseiten der Finger entwickelt. Die Befunde waren gleichzeitig innerhalb weniger Monate aufgetreten und zeigten auch unter lokaler Behandlung mit verschiedenen keratolytisch wirksamen Salben oder topischen Steroiden keinerlei Rückbildungstendenz. Eine Manipulation an der Haut der Finger verneinten der Patient und seine Eltern glaubhaft. Manuell belastende Sportarten oder Hobbys konnten ebenfalls nicht erfragt werden. In der Familienanamnese ergaben sich keinerlei Hinweise für bekannt gewordene chronisch-entzündliche Dermatosen. Auch die bei dem Patienten jetzt vorliegenden Hautveränderungen waren bisher bei keinem weiteren Familienmitglied beobachtet worden, auch nicht bei seiner 10-jährigen Schwester.

Dermatologischer Befund

In symmetrischer Verteilung fanden sich dorsal über den distalen und proximalen Interphalangealgelenken der zweiten bis fünften Finger beidseits maximal 1,5 cm durchmessende, polsterartig aufgeworfene, scharf begrenzte, hellrot tingierte Plaques mit verstrichenen Hautfalten und gepunzt wirkender Oberfläche. Vereinzelt zeigte sich in sehr umschriebenen Arealen eine kleieförmige Schuppung. Die gleichen Morphen fanden sich auch am Interphalangealgelenk der Daumen bds. Die Hautbereiche über den Metacarpophalangealgelenken waren an beiden

Abb. 13.5 Fingerknöchelpolster über den Streckseiten aller Interphalangealgelenke.

Kowalzick/Wagner, Dermatologie von Fall zu Fall (ISBN 9783131712714), © 2013 Georg Thieme Verlag KG

Abb. 13.6 Detailaufnahme.

Abb. 13.7 Fingerknöchelpolster an den Interphalangealgelenken der Daumen.

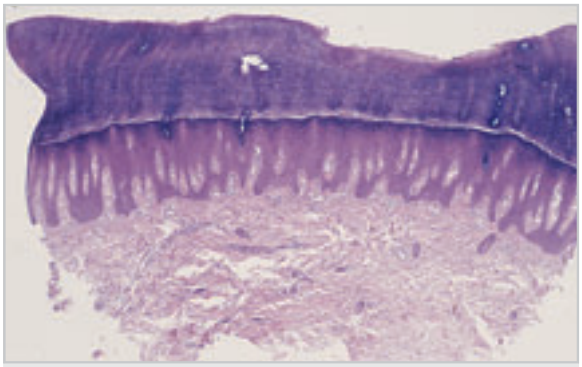

Abb. 13.8 Hautbiopsat mit typischen Zeichen eines Lichen simplex chronicus (Epithelhyperplasie mit Hypergranulose und kompakter Orthohyperkeratose; Verlängerung von Reteleisten und dermalen Papillen). In der Dermis sieht man keine Entzündungszeichen und keine Zeichen einer Fibromatose (HE, 1:40).

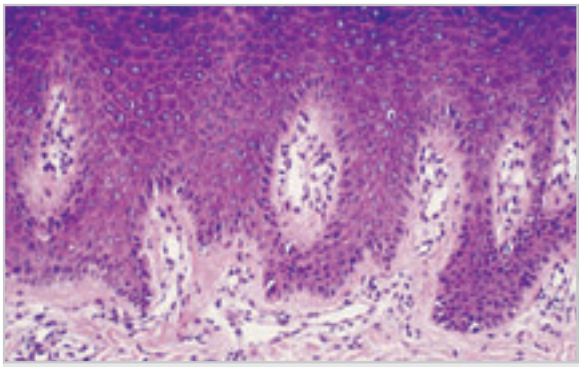

Abb. 13.9 Vergröberte Kollagenfasern und erweiterte Gefäße in den dermalen Papillen zählen ebenfalls zu den typischen Zeichen eines Lichen simplex chronicus (HE, 1:200).

Handrücken unauffällig (▸ Abb. 13.5–13.7). Auch am übrigen Integument, insbesondere im Bereich der Fußgelenke sowie der Knie- und Ellenbogengelenke, konnten keine pathologischen Hautveränderungen festgestellt werden.

Histopathologischer Befund

Die Epidermis wies eine ausgeprägte Hyperplasie mit verlängerten Reteleisten, Hypergranulose und kompakter Orthohyperkeratose auf. Suprapapillär war die Epidermis recht breit. Die dermalen Papillen waren verlängert und wiesen weitgestellte Gefäße und vergröberte Kollagenfasern auf. All diese Befunde waren typisch für einen Lichen simplex chronicus. Die retikuläre Dermis war unauffällig, und es fanden sich keine entzündlichen Veränderungen (▸ Abb. 13.8 u. 13.9).

Therapie und Verlauf

Bei der bekannten Therapieresistenz der Fingerknöchelpolster wurde nur eine harnstoffhaltige Salbe zur Pflege verordnet.

13.3.3 Diskussion

Das klinisch-morphologische Bild der Fingerknöchelpolster ist gekennzeichnet durch aufgeworfene, 1–2 cm durchmessende, relativ scharf begrenzte Knötchen bzw. Plaques über den Streckseiten der Fingergelenke. Die hautfarbene, rötlich tingierte sowie vereinzelt auch hyper- oder hypopigmentierte Oberfläche wirkt gepunzt und zeichnet sich durch einen deutlichen Verlust der Hautfalten aus. Eine Hyperkeratose ist vorhanden, aber meist nur gering ausgeprägt. Entzündungszeichen fehlen. Die Fingerknöchelpolster sind auf ihrer Unterlage verschieb-

Kowalzick/Wagner, Dermatologie von Fall zu Fall (ISBN 9783131712714), © 2013 Georg Thieme Verlag KG

lich, führen zu keiner Bewegungseinschränkung der betroffenen Gelenke und verursachen keine subjektiven Beschwerden [5 – 7]. Das Manifestationsalter, die Anzahl, die Ausprägung, die Lokalisation und die Verteilung der Fingerknöchelpolster unterliegen einer deutlichen Variabilität und sind zweifellos von der jeweils vorliegenden Ätiologie abhängig.

Die Fingerknöchelpolster wurden erstmals 1893 durch Garrod beschrieben, der bereits damals auf eine Beziehung zur Dupuytren'schen Kontraktur hinwies [8]. Die erste histopathologische Untersuchung erfolgte 1924 durch Hauck, der erklärte, die Knoten bestünden „aus ineinander geflochtenen Bindegewebsfasern mit entsprechender Blutgefäßentwicklung. Es handelt sich um ein Fibrom" [9]. Anderen Autoren zufolge bestand das histopathologische Substrat dagegen aus einer Epithelhyperplasie mit Hyperkeratose, während Veränderungen in der Dermis fehlten. Hadorn nahm 1944 als erster eine grundsätzliche Unterscheidung zwischen primären, „echten" und sekundären, „unechten" Fingerknöchelpolstern vor. Bei den ersteren handele es sich um eine „knötchenförmige Fibromatose der Strecksehnen der Finger", die manchmal schmerzhaft sei und mit einer nur geringen reaktiven Epithelhyperplasie einhergehe, bei den letzteren um eine nicht schmerzhafte, häufig exzentrisch über den Gelenken gelegene Epithelhyperplasie im Sinne einer Schwiele [4].

Als Ursachen der sekundären Fingerknöchelpolster gelten mechanische Belastungen oder andere chronische Irritationen der Haut, zu denen vor allem handwerkliche Tätigkeiten oder sportliche Aktivitäten gezählt werden [1, 10 – 12]. Aber auch Lutschschwielen bei Kleinkindern oder Kauschwielen bei einem neurotischen Fehlverhalten können sich in ihrem klinischen Bild als sekundäre Fingerknöchelpolster darstellen [13]. Vereinzelt sind sekundäre Fingerknöchelpolster als Folge sehr ungewöhnlicher Ursachen beobachtet worden, z. B. bei Patienten mit Bulimie, die das Erbrechen der Nahrung durch ihre Finger provoziert hatten [14]. In Abhängigkeit von der jeweiligen Ursache zeigen sich sekundäre Fingerknöchelpolster häufig einseitig an den Streckseiten oder Lateralkanten der Finger, aber auch an den Handrücken und Handtellern. Eine symmetrische Manifestation an den Streckseiten der Fingergelenke, wie dies für die primären Fingerknöchelpolster typisch ist, ist bei den sekundären Formen selten. Nach Wegfall der ursächlichen Provokationsfaktoren bilden sich die sekundären Fingerknöchelpolster vollständig zurück [4, 13 – 16].

Neben den primären Fingerknöchelpolstern als Folge einer knötchenförmigen Fibromatose der Fingerstreckseiten und den sekundären, mechanisch bedingten Fingerknöchelpolstern wurde aber noch eine dritte Variante geschildert, die histopathologisch alle Kriterien der sekundären Fingerknöchelpolster erfüllte, aber nicht auf mechanische Irritation zurückgeführt werden konnte. Für eine Fibromatose oder entzündliche Grundkrankheiten bestand kein Anhalt. Diese „primären" Fingerknöchelpolster vom „Schwielentyp" manifestierten sich in der Kindheit, in der Jugend oder im frühen Erwachsenenalter, und zwar in der Regel symmetrisch mit Befall mehrerer oder aller Finger einschließlich der Daumen. Am häufigsten waren die Streckseiten der proximalen Interphalangealgelenke betroffen, gefolgt von den Metacarpophalangealgelenken, den eigentlichen „knuckles", und den nur ausnahmsweise betroffenen Interphalangealgelenken. Die Veränderungen entwickelten sich innerhalb von Monaten, selten innerhalb weniger Jahre, und persistierten nach Abschluss der Manifestationsphase ohne jede Rückbildungstendenz [5, 17].

Auch der hier geschilderte Patient ist dieser Krankheitsgruppe zuzurechnen. Die frühe Manifestation, die symmetrische Verteilung an den Streckseiten aller Interphalangealgelenke und das sowohl vom Patienten selber als auch von seinen Eltern glaubhaft versicherte Fehlen irritativer Provokationsfaktoren sprechen für ein „primäres" Geschehen, obwohl histopathologisch typische Veränderungen eines Lichen simplex chronicus vorlagen, die in der Regel durch anhaltende mechanische Irritation bedingt sind. Zu diesen Zeichen eines Lichen simplex chronicus zählen eine unregelmäßige Hyperplasie der Epidermis mit Hypergranulose und kompakter Hyperkeratose sowie verlängerte dermale Papillen mit vergröberten Kollagenfasern und erweiterten Gefäßen. In der Vergangenheit wurden erweiterte Gefäße in den Papillen als Hinweis auf eine konstitutionell verankerte „Schädigung der Gefäßinnervation" gewertet, die für die Entstehung der Fingerknöchelpolster verantwortlich sei [5]. Tatsächlich geht aber jede ausgeprägte Epithelhyperplasie mit erweiterten Gefäßen in den Papillen einher. Das histopathologische Erscheinungsbild der Fingerknöchelpolster ist von dem des Lichen simplex chronicus nicht abzugrenzen.

Was aber könnte die Ursache der Fingerknöchelpolster vom „Schwielentyp" sein, wenn es sich um „primäre" und nicht um mechanisch induzierte Veränderungen handelt? Von Schreus wurde als Ursache schon 1939 ein Atavismus postuliert. Als „Atavismus" wird das Wiederauftreten eines Merkmals bezeichnet, das typisch für entfernte Vorläufer war, aber im Laufe der Phylogenese verloren gegangen ist, sei es durch vollständige Unterdrückung nach wie vor im Erbgut verankerter Gene oder durch Rückbildung entsprechender Anlagen während der Embryonalzeit. Schreus hielt die Fingerknöchelpolster vom „Schwielentyp" für ein Wiederauftreten der Schwielen, die sich bei anthropoiden Affen als Adaptation an die mechanischen Belastungen entwickelt haben, die beim Laufen durch das Aufstützen auf die Streckseiten der Fingergelenke entstehen [18].

Unwidersprochen blieb diese plausibel wirkende Vermutung jedoch nicht. Bei Untersuchungen an Tierpräparaten und bei einer Literaturrecherche fand Herrmann keinen Hinweis für das Vorkommen von Fingerknöchelpolstern bei anthropoiden Affen [1]. Auf Anfrage teilte uns der Zoo am Meer Bremerhaven mit, dass bei den dort gehaltenen Schimpansen Fingerknöchelpolster nicht beobachtet worden sind. Im Zoologischen Garten Münster hingegen, dem wir ebenfalls das Bildmaterial unseres Pa-

Kowalzick/Wagner, Dermatologie von Fall zu Fall (ISBN 9783131712714), © 2013 Georg Thieme Verlag KG

tienten vorgelegt hatten, sind Fingerknöchelpolster bei Gorillas ein bekanntes Phänomen und bei allen Tieren in ausgeprägter Form vorhanden. Da sich Gorillas bei der Fortbewegung am Boden tatsächlich auf die Streckseiten der Interphalangealgelenke aufstützen, ist der Schutz der Gelenke durch eine Polsterung eine sinnvolle anatomische Besonderheit. Interessanterweise sind auch bei dem hier vorgestellten Patienten nur die Interphalangealgelenke und nicht die Metacarpophalangealgelenke betroffen gewesen. Diese strenge anatomische Zuordnung zeigt sich auch an den Daumen, die jeweils nur ein Interphalangealgelenk aufweisen. Das Vorkommen von Fingerknöchelpolstern bei Gorillas sowie das spontane Auftreten und der symmetrische Befall aller Interphalangealgelenke bei unserem Patienten sprechen für eine mögliche atavistische Ätiologie der hier beschriebenen Fingerknöchelpolster.

Die Diagnose der primären Fingerknöchelpolster vom „Schwielentyp" dürfte im Allgemeinen keine Schwierigkeiten bereiten, da die symmetrische Manifestation der klinisch charakteristischen Morphen an den Streckseiten der Fingergelenke unverwechselbar ist. Die Abgrenzung von sekundären Fingerknöchelpolstern wird durch anamnestische Angaben (frühes Auftreten, fehlende Rückbildungstendenz, fehlende mechanische Irritation) weiter erleichtert. Differenzialdiagnostisch sind darüber hinaus neben der ebenfalls als „Fingerknöchelpolster" beschriebenen knötchenförmigen Fibromatose der Fingerstreckseiten, die distale Interphalangealarthrose, die Heberden'sche Arthrose, Exostosen sowie Xanthome der Sehnen, Narben, vulgäre Warzen und das Granuloma anulare zu berücksichtigen [4,7,13,17]). In Zweifelsfällen können alle genannten Differenzialdiagnosen durch radiologische oder histopathologische Untersuchungen sicher von Fingerknöchelpolstern abgegrenzt werden.

Literatur

[1] Herrmann WP. Zur Ätiologie der Fingerknöchelpolster. Derm Wschr 1959; 140: 1165 – 1170
[2] Brenner P, Krause-Bergmann A, Ha Van V. Die Dupuytren-Kontraktur in Norddeutschland. Unfallchirurg 2001; 104: 303 – 311
[3] Gubermann D, Lichtenstein DA, Vardy DA. Knuckle pads – a forgotten skin condition: Report of a case and review of the literature. Cutis 1996; 57: 241 – 242
[4] Hadorn W. Über Fingerknöchelknoten. Schweiz Med Wschr 1944; 1: 211 – 214
[5] Ströbel H. Neuere Untersuchungen über die Fingerknöchelpolster. Arch Derm Syph 1949; 187: 91 – 113
[6] Krantz W. Über die „Fingerknöchelpolster" („Knuckle pads"). Derm Wschr 1938; 107: 945 – 949
[7] Paller AS, Hebert AA. Knuckle pads in children. Am J Dis Child 1986; 140: 915 – 917
[8] Garrod AE. On an unusual form of ndules upon joints of the fingers. St. Bartholomew's Hospital Report 1893; 29: 151 – 161
[9] Hauck L. Über subkutane Fibrome an der Dorsalseite der Fingergelenke. Med Klinik 1924; II: 1569
[10] Basker RSW. Skin injuries in sports medicine. J Am Acad Dermatol 1989; 21: 1257 – 1267
[11] Dickens R, Adams BB, Mutasim DF. Sports-related pads. Int J Dermatol 2002; 41: 291 – 293
[12] Erickson JG, von Gemmingen GR. Surfer's nodules and other complications of surfboarding. JAMA 1967; 201: 134 – 136
[13] Wollina U, Rülke D. Kauschwielen. H u G 1994; 69: 331 – 333
[14] Wynn DR, Martin MJ. A physical sign of bulimia. Mayo Clin Proc 1984; 59: 722
[15] Meigel WN, Plewig G. Kauschwielen, eine Variante der Fingerknöchelpolster. Hautarzt 1976; 27: 391 – 395
[16] Peterson CM, Barnes CJ, Davis LS. Knuckle pads: Does knuckle cracking play an etiologic role?. Pediatr Dermatol 2000; 17: 450 – 452
[17] Sehgal VN, Singh M, Saxena HMK, Nayar M. Primary knuckle pads. Clin Exp Dermatol 1979; 4: 337 – 339
[18] Proppe A. Fallvorstellung auf der Sitzung der Vereinigung Düsseldorfer Dermatologen vom 23. 01. 1939. Zbl Haut und Geschl Kr 1939; 61: 640

Kowalzick/Wagner, Dermatologie von Fall zu Fall (ISBN 9783131712714), © 2013 Georg Thieme Verlag KG

Kowalzick L. / Wagner G.

Dermatologie von Fall zu Fall

Spannende Kasuistiken aus der klinischen Praxis

256 pages, relié
publication 2013

acheter maintenant

Plus de livres sur homéopathie, les médecines naturelles et un style de vie plus sain
www.editions-narayana.fr