

Farokh J. Master
Die homöopathische Behandlung von
Hautkrankheiten - Sonderangebot

Extrait du livre

[Die homöopathische Behandlung von Hautkrankheiten - Sonderangebot](#)

de [Farokh J. Master](#)

Éditeur : Narayana Verlag



<https://www.editions-narayana.fr/b6698>

Sur notre [librairie en ligne](#) vous trouverez un grand choix de livres d'homéopathie en français, anglais et allemand.

Copyright :

À Narayana Verlag GmbH, Blumenplatz 2, D-79400 Kandern, Allemagne

Tel. +33 9 7044 6488

Email info@editions-narayana.fr

<https://www.editions-narayana.fr>

Les [Éditions Narayana/Unimedica](#) sont spécialisées dans la publication d'ouvrages traitant d'homéopathie. Nous publions des auteurs d'envergure internationale et à la pointe de l'homéopathie tels que [Rosina Sonnenschmidt](#), [Rajan Sankaran](#), [George Vithoulkas](#), [Douglas M. Borland](#), [Jan Scholten](#), [Frans Kusse](#), [Massimo Mangialavori](#), [Kate Birch](#), [Vaikunthanath Das Kaviraj](#), [Sandra Perko](#), [Ulrich Welte](#), [Patricia Le Roux](#), [Samuel Hahnemann](#), [Mohinder Singh Jus](#), [Dinesh Chauhan](#).

Les [Éditions Narayana](#) organisent des [séminaires spécialisés sur l'homéopathie](#). Des orateurs de renommée mondiale comme [Rosina Sonnenschmidt](#), [Massimo Mangialavori](#), [Jan Scholten](#), [Rajan Sankaran](#) & [Louis Klein](#) attirent plus de 300 participants à chaque séminaire.

INHALTSVERZEICHNIS

Vorwort	XV
1. Anatomie, Physiologie	1
1.1 Anatomie.....	1
Aufbau der Epidermis.....	2
Der Übergang von der Epidermis zur Dermis.....	2
Die Dermis	2
Interne Blutversorgung und Drainage der Haut.....	3
Nerven.....	3
Talgdrüsen	3
Schweißdrüsen.....	3
Haarfollikel.....	4
Nägel.....	5
1.2 Physiologie	5
Die Haut als Organ der Abgrenzung	5
Regelung des Temperaturhaushaltes	6
Mechanische Funktion	6
Immunfunktion.....	7
Die Haut als Sinnesorgan	7
Absonderungen und Ausscheidungen	7
Die Haut als Speicherorgan	7
Absorption.....	8
Gasaustausch über die Haut	8
2. Die Bedeutung der dermatologischen Symptome für die Diagnose..	9
2.1 Subjektive Symptome	10
Pruritus (Juckreiz).....	10
Schmerzen.....	10
Kribbelnde Empfindung (Ameisenlaufen)	11
2.2 Sichtbare Hautsymptome	12
Primäre Effloreszenzen.....	12
Sekundäre Effloreszenzen.....	16

3. Die Bedeutung von Diagnostik und Anamnese	19
3.1 Diagnostik.....	19
3.2 Anamnese	19
3.3 Die Lokalisation der häufigsten Dermatosen.....	23
3.4 Lokale Differentialdiagnose der häufigsten Dermatosen	25
4. Die Bedeutung der Miasmen	29
4.1 Der phänomenologische Ansatz	29
5. Dermatosen mit physikalischer Ursache	33
5.1 Dermatosen als Folge mechanischer Einwirkungen auf die Haut	33
Schwiele (Kallus)	33
Hühnerauge (Clavus)	34
Blasen	35
Therapie.....	35
5.2 Dekubitus	43
Therapie.....	44
5.3 Hallux valgus.....	51
Therapie.....	51
5.4 Rissige Haut.....	53
Therapie.....	53
5.5 Mazeration	61
Therapie.....	61
6. Dermatosen als Folge von Kälte-, Hitze- und Lichteinwirkung	63
6.1 Verletzungen durch Kälteeinwirkung.....	63
Frostbeulen.....	63
Lokale Erfrierungen	64
Akrozyanose.....	65
Erythrozyanose crurum.....	66
Livedo reticularis	66
Therapie.....	67
6.2 Verletzungen durch Hitze	72
Verbrennungen allgemein.....	72
Thermische Verbrennungen.....	73
Elektrische Verbrennungen	75
Therapie.....	75

6.3	Hauterkrankungen nach Lichteinwirkung	78
	Sonnenbrand	78
	Sommersprossen	79
	Lichtempfindlichkeit	79
	Polymorphes Lichtexanthem	80
	Aktinisches Prurigo	81
	Hydroa vacciniformia	81
	Lichturtikaria	81
	Chronische aktinische Dermatitis	81
	Lichtempfindliche Dermatosen	82
	Therapie zur Behandlung von Dermatitis solaris und Sonnenstich ..	82
7.	Pruritus	87
	Winterpruritus	89
	Sommerpruritus	89
	Seniler Pruritus	90
	Pruritus ani	90
	Pruritus scroti und Juckreiz am Penis	91
	Pruritus vulvae	92
	Pruritus in der Schwangerschaft	93
	Therapie bei Pruritus	93
8.	Dermatitis und Ekzeme	103
	Kontaktekzem	104
	Photodermatose	106
	Mikrobielles Ekzem	106
	Atopisches Ekzem	107
	Seborrhoisches Ekzem	111
	Nummuläres Ekzem	112
	Dyshidrotisches Ekzem	113
	Stauungsdermatitis	114
	Lichen simplex chronicus circumscriptus	115
	Therapie bei Dermatitis und Ekzeme	116
9.	Virale Dermatosen	147
9.1	Herpes	147
	Herpes simplex	148
	Herpes zoster und varicellae	151
	Therapie bei Herpes	156
9.2	Masern	175
	Therapie	176

9.3	Warzen.....	177
	Gemeine Warzen (Verrucae vulgares).....	178
	Dornwarzen (Verrucae plantares)	179
	Flache Warzen (Verrucae planae juveniles)	180
	Pinselwarzen (Verrucae filiformes) und Verrucae digitatae	181
	Feig- oder Feuchtwarzen (Condylomata acuminata).....	181
	Therapie bei Warzen.....	182
9.4	Dellwarze (Molluscum contagiosum)	200
	Therapie.....	201
10.	Oberflächliche bakterielle Infektionen der Haut	203
10.1	Impetigo	205
10.2	Ekthyma	207
10.3	Pyoderma gangraenosum	207
10.4	Impetigo neonatorum.....	207
	Therapie bei Impetigo, Pyodermie	208
10.5	Furunkulose.....	222
	Therapie bei Furunkulose.....	223
10.6	Karbunkel	236
	Therapie.....	237
10.7	Follikulitis	245
	Therapie.....	246
10.8	Cheilitis angularis	249
	Therapie.....	250
11.	Dermatomykosen	253
11.1	Pityriasis versicolor.....	253
11.2	Seborrhoische Dermatitis.....	255
11.3	Dermatophytose.....	255
	Tinea corporis	255
	Tinea capitis.....	256
	Tinea barbae	256
	Tinea faciei	257
	Tinea pedis.....	257
	Tinea manuum	258
	Tinea cruris.....	259
	Tinea unguium	260
	Steroidinduzierte Tinea.....	260
	Komplikationen und Behandlung der Dermatophytosen	261

11.4	Candidose	262
	Orale Candidose	262
	Candidose der Haut und des Genitaltraktes	263
11.5	Therapie bei Mykosen	265
12.	Lichen ruber planus und lichenoiden Dermatosen	269
	Lichen ruber planus	269
	Therapie	271
13.	Psoriasis	273
	Therapie	280
14.	Erytheme	283
	Lokales Erythem	283
	Generalisiertes Erythem	283
	Erythema multiforme	284
	Erythema nodosum	285
	Erythema migrans	286
	Therapie von Erythemen	286
15.	Urtikaria	291
	Therapie	293
16.	Purpura	307
	Therapie	308
17.	Windeldermatitis	311
	Therapie	312
17.1	Intertrigo	313
	Therapie	314
18.	Pigmentstörungen	321
18.1	Hypermelanose	321
	Therapie einer Hypermelanose	322
18.2	Vitiligo	322
	Therapie von Vitiligo	324
	Therapie von primärem Vitiligo	325
18.3	Ichthyose	329
	Therapie	330

19. Pemphigus vulgaris	331
Therapie.....	332
20. Skabies.....	339
Therapie.....	341
21. Lepra	345
Therapie.....	347
22. Tuberkulose der Haut.....	349
22.1 Der primäre Tuberkulosekomplex.....	349
22.2 Tuberculosis cutis verrucosae.....	350
22.3 Miliartuberkulose	351
22.4 Lupus vulgaris.....	352
22.5 Therapie bei Tuberkulose der Haut.....	353
23. Geschlechtskrankheiten	355
23.1 Ulcus molle	355
Therapie.....	357
23.2 Gonorrhö.....	357
Therapie.....	360
23.3 Syphilis	373
Primäre Syphilis.....	374
Sekundäre Syphilis.....	374
Lues latens	375
Tertiäre Syphilis	375
Therapie.....	377
24. Tumoren der Haut.....	385
24.1 Gutartige Tumoren	385
Fibrome.....	385
Dermatofibrom	386
Fibroma molle.....	386
Keloid und hypertrophe Narben	387
Lipom.....	388
Seborrhoische Keratose	388
Zysten	389
Therapie gutartiger Tumoren	391
24.2 Bösartige Tumoren der Haut	392
Therapie.....	392

25. Erkrankungen der Talgdrüsen	393
25.1 Akne vulgaris	394
Therapie.....	398
26. Erkrankungen des Haares	415
26.1 Alopecia areata.....	415
26.2 Telogenes Effluvium	417
26.3 Androgenetische Alopezie	419
26.4 Trichotillomanie	420
26.5 Ernährungsbedingte Alopezie	420
26.6 Hirsutismus.....	421
Therapie zur Behandlung eines Hirsutismus.....	422
26.7 Pruritus der Kopfhaut	422
26.8 Tinea capitis.....	422
26.9 Tinea amiantacea	423
26.10 Therapie bei Erkrankungen des Haares	424
27. Erkrankungen der Nägel	431
27.1 Veränderungen der Nagelform	431
Trommelschlägelfinger	431
Koilonychie	432
Lockere Nägel	432
Onycholyse und Onychomykose	433
Pterygium unguis.....	434
Pterygium inversum unguis	434
Subunguale Hyperkeratose.....	434
Niednagel.....	435
Verdickte Nägel	435
Onychocryptosis.....	435
27.2 Veränderungen in der Oberflächenbeschaffenheit der Nägel	436
Längsfurchen	436
Querfurchen und Beau-Reil-Querfurchen.....	437
Tüpfelnägel.....	437
Trachyonychie.....	438
Onychoschisis	438
Onychorrhhexis	439
„Beading“ und Rillenbildung	439

27.3	Verfärbungen der Nägel	439
	Exogene Pigmentierung	439
	Veränderungen der Nagelplatte	439
	Melanonychie und Veränderungen des Nagelbettes	440
	Leukonychie	440
	Terrys Nails	441
	Muehrcke-Linien	441
	Skleronychie-Syndrom	441
	Verfärbungen der Lunulae	442
	Medikamentös bedingte Verfärbungen	442
27.4	Therapie von Nagelerkrankungen	442
28.	Krankheiten der Schweißdrüsen	449
28.1	Bromhidrose	449
28.2	Hyperhidrose	450
28.3	Miliaria	450
28.4	Periporitis	451
28.5	Therapie bei Erkrankungen der Schweißdrüsen	452
29.	Materia Medica	471
	Aceticum acidum	471
	Alumina	471
	Apis mellifica	472
	Arnica montana	474
	Arsenicum album	475
	Arsenicum bromatum	476
	Arsenicum iodatum	477
	Belladonna	477
	Berberis vulgaris	479
	Bovista lycoperdon	479
	Caladium seguinum	481
	Calcium carbonicum	481
	Calcium sulphuricum	482
	Carbo animalis	484
	Carcinosinum	485
	Cicuta virosa	486
	Clematis erecta	487
	Copaiva officinalis	488

Cornus circinata	489
Croton tiglium	489
Dulcamara.....	490
Eugenia jambosa	491
Euphorbium officinarum	492
Falcon peregrinus disciplinatus	492
Ferrum arsenicosum.....	493
Fluoricum acidum	494
Fuligo ligni	495
Graphites	495
Hepar sulphuris.....	496
Hippozaeninum	498
Hydrocotyle asiatica	498
Ichthyolum.....	499
Ignatia amara	499
Juglans cinerea.....	501
Juglans regia	501
Kalium sulphuricum	502
Lachesis mutans	503
Lycopodium clavatum.....	504
Malandrinum	506
Mercurius solubilis	506
Natrium muriaticum.....	508
Nitricum acidum.....	510
Petroleum.....	511
Phosphorus.....	512
Pix liquida.....	514
Polygonum persicaria.....	514
Psorinum	515
Rhus toxicodendron	516
Salicylicum acidum.....	518
Sanicula aqua.....	518
Sarsaparilla officinalis	519
Selenium colloidal	520
Silicea terra	521
Sulphur.....	522
Sulphur iodatum.....	523
Thiosinaminum	524
Thuja occidentalis	524
Ustilago maydis.....	525
Vinca minor.....	526

Viola tricolor	527
Xerophyllum asphodoides.....	527

ANHANG

Arzneimittelindex.....	529
Stichwortverzeichnis	535
Abbildungsverzeichnis.....	546

Ich sah die Patientin am 19.01. wieder. Drei Tage zuvor hatte sie eine leichte Verschlimmerung mit etwas Absonderung. Es war nicht viel, die Stelle war trocken, mit einer winzigen Verhärtung und zwei rötlichen Punkten, die sich eventuell zu einem Abszess entwickeln könnten. Die Patientin bekam noch einmal *Tarent. cub.*

Fall 6

Eiterbeule

Einer unserer Ärzte berichtete, dass ca. eine Woche zuvor ein Mädchen mit einer großen Eiterbeule im Gesicht in die Klinik gekommen sei. Die Beule war blau gefärbt mit einer zentralen Verhärtung. Ich verordnete *Tarentula cubensis* und hörte wenige Tage später, dass die Beule aufgebrochen war, genässt habe und anschließend abheilte.

Fall 7

Abszess im Gesicht

Ein Mann mittleren Alters hatte einen Abszess an der Schläfe, direkt vor dem

Ohr. Der Eiterungsprozess war bereits fortgeschritten, die Beule leicht zu bewegen. *Silicea* hatte bei den Schmerzen etwas Erleichterung verschafft, allerdings musste der Abszess schon mehrmals aspiriert werden. Drei Wochen lang hielt der Eiterungsprozess bereits an, dann wurde die Haut blau, gefleckt, mit starken brennenden und schneidenden Schmerzen. Der Abszess wurde immer härter und beim Öffnen desselben kam eine blutige, dünne, wundfressende und stinkende Flüssigkeit zum Vorschein. Dem Patienten war kalt und übel und er hatte Symptome einer Pyämie. Nach einer Gabe *Tarentula cubensis D12* besserte sich der Zustand des Patienten sofort, die Eiterung ließ nach und innerhalb von 10 Tagen war der Mann genesen. Die blau verfärbte Haut wurde erst hellrot und nahm schließlich wieder ihre natürliche Farbe an. Die Übelkeit und die pyämischen Symptome hatten sich nach 12 Stunden wesentlich gebessert, eine Wiederholung des Mittels war nicht nötig.

10.1 Karbunkel

Im Französischen, Spanischen und anderen romanischen Sprachen wird ein Karbunkel häufig „Anthrax“ genannt, während das französische Wort „charbon“, oder andere, verwandte Begriffe, eine Infektion mit dem *Bacillus anthracis* bezeichnen.

Ätiologie

Als Karbunkel bezeichnet man eine tiefgehende Infektion eines oder mehrerer Furunkel mit *S. aureus*, begleitet von intensiven, entzündlichen Veränderungen im um- und darunterliegen-

den Gewebe, inklusive subkutanem Fettgewebe. Männer sind in der Regel häufiger betroffen, vor allem im mittleren und hohen Alter. Obwohl Karbunkel auch in gesunden Menschen auftreten können, sind sie häufiger bei Patienten mit Diabetes, Unterernährung, Herzversagen, Drogenabhängigkeit und bei schwerwiegenden, generalisierten Dermatosen wie exfoliativer Dermatitis oder Pemphigus zu beobachten. Ein weiterer prädisponierender Faktor ist eine langfristige Behandlung mit Kortikosteroiden.

Klinisches Erscheinungsbild

Der Begriff „Karbunkel“ abgeleitet vom lateinischen Wort für ein Stück kleiner, glühender Kohle, beschreibt die schmerzhafteste, harte, rote Eiterbeule im Anfangsstadium der Infektion. Zu diesem Zeitpunkt ist das Karbunkel geschmeidig, kuppelförmig gewölbt und extrem schmerzempfindlich. Einige Tage lang wird die Eiterbeule größer, bis sie ca 5–10 cm im Durchmesser beträgt. Die Eiterung beginnt nach 5–7 Tagen, wobei der Eiter von multiplen follikulären Öffnungen abgesondert wird. Die Nekrose der dazwischen liegenden Haut hinterlässt einen gelben Pfropfen auf einem kraterförmigen Knoten. In manchen Fällen findet die Entwicklung akut und ohne vorhergehende follikuläre Absonderungen statt, so dass der zentrale Pfropfen der Läsion komplett abgestoßen wird und ein tiefes Geschwür auf eitrigem Untergrund hinterlässt. Die Läsionen befinden sich in der Regel auf dem Nacken, den Schultern oder den Hüften und Oberschenkeln. Sie treten meist vereinzelt auf, können aber auch mit mehreren Furunkeln assoziiert sein.

Konstitutionelle Symptome können begleitend oder prodromal wenige Stunden vor Ausbildung des Karbunkels auftreten. Fieber, Schwäche und Erschöpfung können bei großen Karbunkeln und stark geschwächten Patienten ausgeprägt sein.

Im günstigen Fall heilt die Läsion unter Narbenbildung langsam ab. Bei schwachen und älteren Patienten kann die Infektion zur Toxikämie oder metastasierenden Infektionen führen und tödlich verlaufen.

A. Therapie

Die Karbunkulose betrifft in der Regel erschöpfte und schwache Patienten, meist ab der Lebensmitte. Die Läsionen sind selten auf den Extremitäten zu finden oder, was womöglich noch bemerkenswerter ist, auf der Vorderseite des Körpers. Karbunkel sind meist im Nacken zu finden. Befinden sich die Läsionen am oder in der Nähe des Kopfes, oder sind sie ungewöhnlich groß, können sie über septische Komplikationen zum Tode führen. Die ersten Anzeichen eines Karbunkels sind in der Regel Entzündung, Schwellung und Schmerzen. Die Schwellung ist flach, kreisförmig und dunkelrot gefärbt. Für gewöhnlich hebt sie sich nur leicht von der umliegenden Haut ab. Kurz vor dem Abstoßen des Pfropfens färbt sich die darüberliegende Haut dunkler, wird ausgehöhlt und bricht schließlich an den Rändern auf, wobei durch die entstandenen Risse dünner, schlecht aussehender und ungesunder Eiter abgesondert wird.

Die Unterscheidungsmerkmale zwischen Eiterbeulen und Karbunkel sind ausgeprägt, so dass eine Verwechslung in der Regel nicht möglich ist. Eiterbeulen haben wenig Verschorfung mit reichlichen Eiterabsonderungen; der Pfropfen eines Karbunkels ist im Vergleich enorm ausgebildet, die Eiterbildung jedoch relativ gering oder defizient. Außerdem heben sich Eiterbeulen beträchtlich von der umliegenden Haut ab und sind konisch geformt. Karbunkel sind flach und heben sich nur leicht, wenn überhaupt, von den umliegenden Strukturen ab. Die Größe der Läsionen variiert beträchtlich, von 5–7 cm im

Durchmesser bis zu 13 cm oder mehr. Junge Personen oder solche mit robustem Naturell werden nur selten befallen. Beim Karbunkel treffen mehrere Furunkel und gangränöse Veränderungen aufeinander. Prädilektionsstellen sind die Haut entlang der Wirbelsäule, das Genick, inguinal und sternal. Karbunkel können bei abgemagerten und robusteren Menschen auftreten. Der Krankheitsverlauf steht meist mit großen Schmerzen in Verbindung.

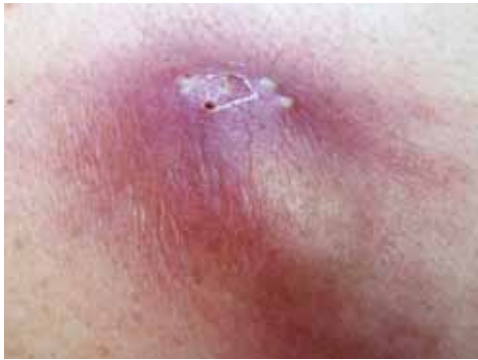

Abb. 45: Karbunkel

Für die Wahl des richtigen Mittels sollte man folgende Punkte beachten:

- Beachten Sie die Lokalisation des Karbunkels.
- Dokumentieren Sie das allgemeine Erscheinungsbild des Karbunkels: rot, hellgelb, dunkelrot, schwarz oder purpurn etc.
- Beachten Sie dabei auch den Zustand des Karbunkels in Verbindung mit dem Zustand der umliegenden Gewebe.
- Die Schmerzqualität mit den entsprechenden Modalitäten sollte erfragt werden.
- Assoziierende Faktoren oder pathologische Veränderungen sollten ebenfalls berücksichtigt werden.
- Die Gabe einer niedrigeren Potenz fördert die Eiterbildung. Um die Eiterbildung zu kupieren, sollten hohe Potenzen gegeben werden.

Wichtige homöopathische Mittel

Abroma augusta

→ Diabetische Karbunkel in Verbindung mit Albuminurie, trockener Haut, Juckreiz und Brennen nach dem Kratzen, schlimmer nachts. Eiterbeulen im Sommer. Übermäßige Schwäche.

Achyranthes aspera

→ Karbunkel, Geschwüre. Brennende Schmerzen am ganzen Körper.

Agaricus muscarius

→ Karbunkel auf der Vorderseite des linken Oberschenkels.

- Anthracinum*** → Ulzeration, Verschorfung und unerträgliches Brennen. Geeignet für arsenische Symptome, wenn Arsen die brennenden Schmerzen nicht lindern kann. Die Absonderungen sind jauchig, übelriechend, eitrig. Karbunkel am Kopf, in der Nähe der Schläfen und Ohren, des Omentums, des Verdauungstraktes und auf dem Unterarm und Rücken. Ausgeprägtes Frösteln in Verbindung mit großer Schwäche. Allgemeiner Appetitverlust. Erysipelatöse Entzündung um die Karbunkel herum. Dunkelrot, verhärtet und geschwürig.
- Apis mellifica*** → Brennende und fein stechende Schmerzen in den Karbunkeln. Ödem, Gesicht und restliche Haut sind blass und wachsfarben. Die Haut ist weiß und fast durchsichtig.
- Arnica montana*** → Karbunkel auf den Oberschenkeln. Der betroffene Körperteil fühlt sich wund und geprellt an. Die betroffene Stelle sieht dunkel gefleckt aus.
- Arsenicum album*** → Die Haut sieht weiß aus. Brennen, Jucken, nach dem Kratzen schmerzhaft. Brennen, als lägen glühende Kohlen auf der betroffenen Stelle. Schmerzen schlimmer nach Mitternacht und besser durch Hitze. Empfindung von Schwellung, als würde kochendes Wasser durch laufen. Große Gereiztheit, geistig und körperlich, nach Mitternacht.
- Asimina triloba*** → Karbunkel am Oberschenkel.
- Boricum acidum*** → Als feuchte Kompresse auf das Karbunkel legen.
- Bufo rana*** → Karbunkel am Nacken und am Rücken. Besonders geeignet im Anfangsstadium des Karbunkels. Bläuliche Verfärbung erstreckt sich weit um das Karbunkel herum; rot und purpurne Haut.
- Calcium sulphuricum*** → Eiternde Karbunkel auf dem Rücken.

Calendula officinalis

→ Ein bemerkenswertes Heilmittel zur lokalen Behandlung. Besonders geeignet für offene Wunden, die nicht heilen. Geschwüre etc. Fördert und beschleunigt den Granulationsprozess und somit eine gesunde Wundheilung.

Exzessive Schmerzen, die in keinem Verhältnis zur Verletzung stehen. Besitzt die bemerkenswerte Eigenschaft, die die lokale Exsudation zu fördern und scharfe Absonderungen gesund und frei fließen zu lassen. Fördert bei Karbunkeln eine gesunde Narbenbildung mit möglichst geringer Eiterbildung. Karbunkel mit Verschorfung, wildem Fleisch und schwulstigen Rändern.

Carbo vegetabilis

→ Verhärtung der umliegenden Lymphe. Die betroffenen Stellen sind bläulich oder livide. Die Absonderungen sind übelriechend, jauchig, faulig und treten in Verbindung mit arsenischen, brennenden Schmerzen auf, jedoch ohne die extreme Ruhelosigkeit des Arsen-Typs. Karbunkel werden gangrän. Eine lokale Behandlung mit medizinischen Holzkohleumschlägen ist ebenfalls möglich.

Crotalus horridus

→ es besteht eine Veranlagung zur Karbunkelbildung. Die Karbunkel beginnen auf Rücken und Nacken mit pustulösen Ausschlägen. Eiterbildung und gangränöse Zustände. Die Karbunkel sehen bläulich aus. Die Haut sieht purpurn und gefleckt aus, mit lokalen Ödemen am Karbunkel, die beim Eindrücken eine Delle hinterlassen. Bei Berührung blutet die Stelle reichlich. Geschwächte, ausgezehnte Konstitution; ausgeprägte Erschöpfung. Diabetische Karbunkel.

Cynodon dactylon

→ Karbunkel mit Nasenbluten.

Echinacea angustifolia

→ Karbunkel mit bläulicher Verfärbung, intensivem Schmerz und reichlichen übelriechenden Absonderungen. Septische Zustände mit ausgeprägter Erschöpfung, Schwäche und fortschreitender Auszehrung. Intensiver Juckreiz und Brennen der Haut am Nacken. Weißer Belag auf der Zunge mit rotem Rand. Kann auch äußerlich angewendet werden.

Euphorbium officinarum

→ Fürchterlich brennende Schmerzen der betroffenen Stellen, schlimmer nachts und in der Ruhe. Die Schmerzen werden von Ruhelosigkeit, Schwäche und Frösteln (Ars.) begleitet. Indolente Geschwüre mit beißenden und brennenden Schmerzen. Wenn Anthracinum indiziert ist, aber keine Erleichterung bringt.

Gunpowder

→ Das Mittel wurde von Dr. Clarke eingeführt und hat sich bei Blutvergiftungen und septischen Zuständen als sehr nützlich erwiesen. Besitzt eine prophylaktische Wirkung gegen Wundinfektionen. Karbunkel mit exzessiver Eiterbildung und stark übelriechenden Absonderungen. Der Heilungsprozess kommt überhaupt nicht in Gang. Gunpowder setzt sich aus Salpeter, Sulfur und Holzkohle zusammen; aus diesem Grund können viele Symptome auftreten, die an Sulphur, Carbo vegetabilis und Kalium nitricum erinnern.

Gymnema sylvestra

→ Diabetisches Karbunkel.

Hepar sulphuris

→ Intensive Schmerzen mit Ruhelosigkeit. Karbunkel mit wundfressenden Rändern.

Hipposzaeninum

→ Diese mächtige Nosode wurde von Dr. J. J. Garth Wilkinson eingeführt. Vielversprechend für die Behandlung von pyämischen Zuständen, bei denen die Lymphe in Mitleidenschaft gezogen wird. Die Eiterbeulen heilen nicht und gehen sukzessive zu Geschwüren über. Karbunkel bei Patienten mit Tuberkulose und anderen malignen Erkrankungen. Alle Drüsen sind geschwollen; schmerzhaft; bilden Abszesse. Lymphatische Schwellungen. Knötchen in der Muskulatur der Arme. Pusteln und Abszesse.

Lachesis mutans

→ Ein sehr hilfreiches Mittel wenn die Oberfläche (des Karbunkels) geschwollen ist und sich der Eiter nur langsam bildet. Die betroffenen Stellen sehen dunkel bläulich oder purpurn aus. Dunkelrote Streifen verlaufen entlang der Lymphbahnen. Starkes Brennen, das durch Waschen mit kaltem Wasser gebessert wird. Der Infektionsherd ist von kleinen Eiterbeulen umgeben. Stark übelriechende Karbunkel mit Verschorfung. Kann keine Wickel/Umschläge/Binden ertragen. Diabetisches Karbunkel. Erschöpfung.

- Medorrhinum** → Unerträgliche Schmerzen in den Karbunkeln.
- Muriaticum acidum** → Karbunkel begleitet von septischen Zuständen mit hohem Fieber und großer Erschöpfung. Karbunkel; faulig riechende Geschwüre an den unteren Extremitäten. Die Patientin wird so schwach, dass sie im Bett abrutscht. Flüssigkeiten zersetzen sich. Lautes Stöhnen mit großer Ruhelosigkeit. Zunge blass, geschwollen, trocken, wie Leder, gelähmt. Tiefe Geschwüre auf der Zunge. Stinkender Atem. Sordes auf den Zähnen. Puls beschleunigt, schwach und klein. Unregelmäßige Schläge nach jedem dritten Schlag. Häufiges Verlangen zu urinieren, kann aber nur in Verbindung mit Stuhlgang Wasser lassen.
- Myristica sebifera** → Ein Mittel mit stark antiseptischen Eigenschaften. Häufig Karbunkel, die bis zum Periosteum vordringen. Kupfergeschmack im Mund und Brennen im Hals. Die Zunge ist weiß und rissig. Phlegmone. Beschleunigt die Eiterbildung und verkürzt den Eiterungsprozess. Die Wirkung dieses Mittels ist oftmals tiefer als die von Hepar sulphuris oder Silicea.
- Nitricum acidum** → Karbunkel mit multiplen Öffnungen und unerträglichen, fein stechenden Schmerzen wie von einem Splitter. Karbunkel auf den Armen. Neigt zu Blutungen. Übermäßige Schwäche mit Nachtschweißen.
- Phytolacca decandra** → Beim Patienten besteht eine natürliche Veranlagung zu Eiterbeulen, Furunkeln und Karbunkeln in Verbindung mit Schwellungen und Verhärtungen der Drüsen. Wässriger, übelriechender und jauchiger Eiter. Karbunkel, die tief in die Weichteile vordringen und die Knochen in Mitleidenschaft ziehen. Die Haut wird trocken, runzlig und blass. Papulöse und pustulöse Läsionen.
- Juckreiz, der so wund ist, dass er kein Kratzen zulässt, bzw. durch Kratzen schlimmer wird. Die Haut ist heiß und trocken. Erythematöse Flecken; unregelmäßig, leicht erhöht und hellrot, die sich zu dunkelroten oder purpurnen Punkten entwickeln. Schlimmer bei feuchtkaltem Wetter und nachts. Besser bei warmem, trockenem Wetter. Ausgeprägte, begleitende Symptome sind wunde Schmerzen, Wundheit, Ruhelosigkeit und Erschöpfung in Verbindung mit Erkrankungen der Drüsen.

Rhus toxicodendron

→ Indiziert im Anfangsstadium eines Karbunkels. Zusammenschmelzende Blasen, gefüllt mit einer milchigen oder wässrigen Flüssigkeit und Abschälen der Haut. Die Haut sieht rot und geschwollen aus. Der bullöse Ausschlag eitert sehr schnell. Es besteht eine brennende und juckende Empfindung, die durch Kratzen schlimmer und durch lokale Hitzeanwendungen gebessert wird.

Verlangsamte lokale Entwicklungsprozesse mit häufigen Remissionen; dunkelrot, erythematös mit wenig Blasenbildung oder Ödem. Im Allgemeinen geht es dem Patienten nachts und bei nassem Wetter schlechter, bei trockenem Wetter jedoch besser. Die Haut fühlt sich äußerlich kalt an, der Patient ist allerdings gegenüber kalter Luft nicht empfindlich. Frösteln mit Kältegefühl in einzelnen Körperteilen oder nur auf einer Seite; Besserung durch heiße Dinge. Der Patient verspürt ein unwiderstehliches Verlangen, sich zu bewegen oder seine Körperstellung zu verändern, was aber nur kurzfristig Erleichterung bringt.

Secale cornutum

→ Karbunkel mit Ekchymose. Kann keine äußerliche Wärme ertragen. Livide Punkte, purpurne oder schwarze Verfärbungen. Brennen, Schmerzen wie ein Blitzschlag. Grünlicher Eiter. Karbunkel werden gangränös. Die Haut ist ungesund, welk, faltig und runzelig. Ungesunde Haut. Karbunkel bei Diabetikern und Patienten mit neurologischen Erkrankungen. Neigt zu Blutungen mit dunklem, schwarzem und klumpigem Blut.

Silicea terra

→ Feuchte und welke Haut. Karbunkel treten haufenweise am Rücken, zwischen den Schulterblättern und im Nacken auf. Übelriechende und stark verhärtete Karbunkel mit wildem Fleisch. Fein stechende Schmerzen, die durch Berührung schlimmer und durch heiße Anwendungen besser werden. Der Patient hat großen Durst, ist sehr ruhelos und hat eine gerötete Zungenspitze. Vergrößerte Drüsen in Verbindung mit Karbunkeln. Mangel an Lebenswärme.

Staphylococcinum	→ Karbunkel bei Diabetikern. Hitzewallungen. Verlangen nach stark gewürzten Speisen und Süßigkeiten. Begleitende Symptome – Diarrhö am frühen Morgen, Krämpfe und Darmkoliken vor dem Stuhlgang. Das Gesicht ist aufgesprungen. Gerstenkörner an den Augen. Otorrhö.
Tarentula cubensis	→ Verschorfende Karbunkel mit extremer Erschöpfung. Hautrötung um das Karbunkel herum. Karbunkel in Verbindung mit Diarrhö und intermittierendem Fieber, schlimmer abends, durch Schweiß und Aufregung. Übermäßig heftige Schmerzen im Karbunkel. Ein frühes Indiz ist der ausgeprägte schwarze Kern.
Vipera berus	→ Karbunkel mit einer Empfindung als würden sie aufplatzen, besser durch Anheben des betroffenen Körperteils.

Repertorium

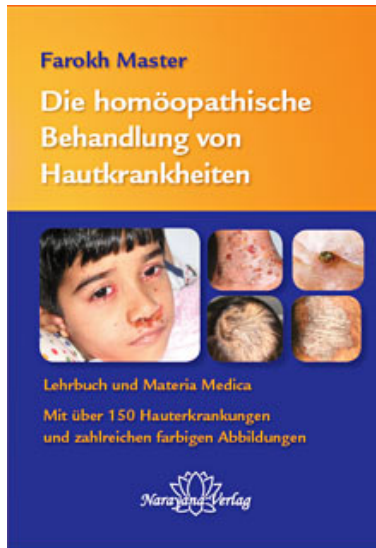
↓

Acon, agar, ant-t, antho, anthrac, apis, arn, ars, ars-s-f, asim, bell, both, bov, bry, bufo, calc-chn, calc-s, calen, caps, carb-ac, carb-an, carb-v, chin, coloc, crot-c, crot-h, cupr-ar, echi, euph, hep, hippoz, hyos, ins, iod, jug-r, kali-p, kreos, lach, lappa, led, lyc, merc, mur-ac, mygal, myris, nit-ac, op, ph-ac, phyt, pic-ac, pyrog, rhus-t, sang, scol, sec, ser-febr-s, sil, staphycoc, stram, strych-g, sul-ac, sulph, tarent, tarent-c

- **Anfangsstadium:** echi, rhus-t.
- **begleitet von – Diabetes**
 - **Diabetes:** abrom-a, ars, cephd-i, crot-h, graph, gymne, ins, kreos, lach, led, ph-ac.
 - **Schmerz, berstendem:** vip.
- **Bläschen herum, mit kleinen purpurn, blaurot:** crot-c, lach.
- **brennend:** anthraci, apis, ars, coloc, crot-c, crot-h, hep, tarent-c.
- **chronisch:** stram.
- **faulig iechend:** anthraci, lach.
- **Öffnungen, mit vielen:** hep, lyc, nit-ac.
- **rot**
 - **blaurot:** lach.
 - **scharlachrot:** apis, bell.
- **stechend ein:** apis, carb-an, nit-ac.

Lokalisation

- **Kopf:** anthracin, ars, crot-h, hep, lach, sil, sulph.
- **Gesicht**
 - **Kinn, am:** lyc.
- **Rektum**
 - **Anus, am:** nit-ac.
- **Harnröhre:** acon, ars, borx, clac, carb-v, dulc, graph, hep, lach, merc, nit-ac, nux-v, puls, sulph.
- **Rücken:** anthracin, ars, crot-h, lach, sil, tarent.
- **Extremitäten:** anthracin, arn, ars, hep, lach, sil, sulph, tarent-c.
 - **Unterarme:** hep.
 - **Gesäßbacken:** agar, thuj.
 - **Oberschenkel:** agar, arn, asim, hep.



Farokh J. Master

[Die homöopathische Beha
Hautkrankheiten](#)

Lehrbuch und Materia Medica
150 Hauterkrankungen und
farbigen Abbildungen

568 Seiten, geb.
erschienen 2011



bestellen

Mehr Bücher zu Homöopathie, Alternativmedizin und gesunder Ernährung
www.narayana-verlag.de



Farokh J. Master

[Die homöopathische
Behandlung von
Hautkrankheiten -
Sonderangebot](#)

Lehrbuch und Materia Medica
- mit über 150
Hauterkrankungen und
zahlreichen farbigen
Abbildungen

568 pages, relié
publication 2020



acheter maintenant

Plus de livres sur homéopathie, les médecines naturelles et
un style de vie plus sain www.editions-narayana.fr