Constantin Hering
Führende Leitsymptome - Teil 1 (Abies-n. bis Calen.)

Extrait du livre

Führende Leitsymptome - Teil 1 (Abies-n. bis Calen.)
de Constantin Hering
Éditeur : Barthel Verlag

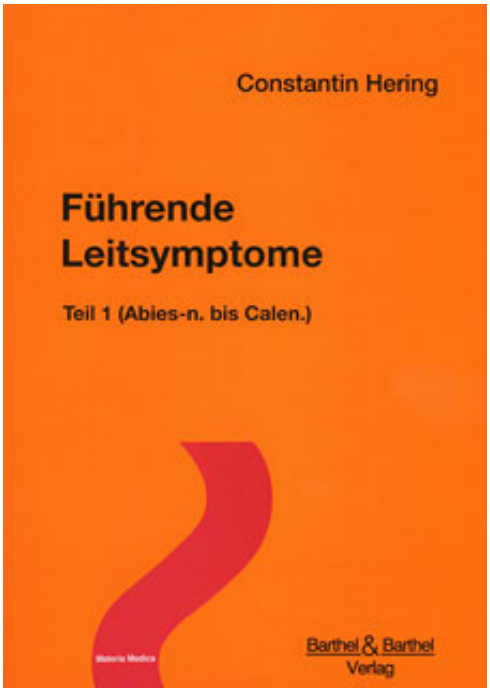

http://www.editions-narayana.fr/b902

Sur notre librairie en ligne vous trouverez un grand choix de livres d'homéopathie en français, anglais et allemand.

Reproduction des extraits strictement interdite.
Narayana Verlag GmbH, Blumenplatz 2, D-79400 Kandern, Allemagne
Tel. +33 9 7044 6488
Email info@editions-narayana.fr
http://www.editions-narayana.fr

Editions Narayana

9 Hering: Unreine Stimme, Aphonie; durch zähen Schleim in Schlund und Kehlkopf. 6 alte Menschen
10 Hering: Schwellung der Drüsen von Nacken und Hinterkopf.
11 Hering: Venen und Hände aufgetrieben.
12 *Haltlosigkeit und Kraftlosigkeit; beim Stehen knicken die Knie ein. das Rückgrat schmerzt, besonders in der Lendengegend, als hätte er einen weiten Ritt getan; es ist ihm unbehaglich im ganzen Körper, und er möchte nur immer sitzen und noch lieber liegen; nicht stehen, lieber gehen .*[CK723]
13 *Sie erwacht Nachts öfters, als sonst; es ist ihr zu heiß, sie deckt sich auf, und es tun ihr die Füße weh, als hätte sie Tage lang gestanden, was sich nach dem Aufstehen und Gehen wiedergibt.*[A740]

Barium muriaticum

Bariumchlorid **$BaCl_2$ $2H_2O$**

Es wurde von Hahnemann geprüft und in Stapf´s Archiv 1824 unter Einschluß der Symptome von *Barium acetica* veröffentlicht. Zum ersten Mal wurde es 1836 gesondert im Allentown Correspondenz-Blatt veröffentlicht. Die englische Übersetzung von Jahr wurde 1838 in der gleichen Quelle (S.84) veröffentlicht. Später wurde es von Jahr in seine Handbücher und in Noaks Handbuch, Bd.l, S. 202, 1843, aufgenommen. Die letzte Veröffentlichung befindet sich in Allen's Encyclopedia, Bd. II, S. 65, von 1875.

Gemüt[1].
- Die Örtlichkeit um ihn herum scheint verändert.
- Die Kinder sind beim Lernen unaufmerksam, sitzen in der Ecke und geben wirre Antworten.

❸ Idiotie.

❹ Bei jeder Form von Manie, wenn der Geschlechtstrieb vermehrt ist.
- Kinder wollen nicht spielen.
- Betrübtheit und Furcht vor Menschen.
- Empfinden von beklemmender Angst, mit dem trügerischem Gedanken, daß er auf den Knie, ohne Unterschenkel, laufe.

❹ *Bei großer Angst, Magendrücken und Übelkeit*[ST70] und Brechwürgen; muß sich zusammenkrümmen.

⊙ Anfälle von Angst und Atemnot, so daß er sich auf dem Boden herumwälzt.

❸ Sieht bei vollem Bewußtsein wie ein Epileptiker aus. θ Pankreas-verhärtung.
- Während eines Anfalls von Furcht, sagt sie mit schwacher, rauher Stimme, daß sie sterbe.'
- Verzagt und ängstlich.

Sensorium[2].
- Leicht erschreckt.

❷ *Schwindel, was er sah drehte sich herum.*[ST3]
- *So schwer im Kopfe, daß er nicht aufdauem konnte.*[ST5]

Innerer Kopf.[4]
- Kopfschmerz, bei Angina.
- Kopfschmerz mit Erbrechen.

Äußerer Kopf.

❹ Tinea capitis erstreckt sich zu den Seiten und zum Nacken.

❸ Tinea, mit reichlicher Eiterabsonderung.
- *Krätzartiger Ausschlag am Kopfe und* Halse.[ST6]
- Die ganze Kopfhaut ist mit einer dicken, üblen Kruste bedeckt.θ skrofulöse Ulcera.

Sehen und Augen[5].

❸ Meidet das Licht, das Kind liegt

Narayana Verlag, 79400 Kandern Tel.: 0049 7626 974 970 0
Leseprobe von Constantin Hering: Führende Leitsymptome Teil 1

die ganze Zeit auf dem Gesicht. θ skrofulöse Ulcera.
- Erweiterte und unbewegliche Pupillen.
- Injizierte Tunica albuginea.

❹Stark entzündete Augäpfel. θ skrofulöse Ulcera.
- *Die Augen werden ganz steif, er konnte sie nicht bewegen.*[st9]

❸ Lider beider Augen geschwollen und entzündet. θ skrofulöse Ulcera.

❹ Ophthalmia scrofulosa.

❸ Staphyloma spurium am inneren Rand der Hornhaut des li. Auges, bei einem Knaben von θ Jahren.

❸ Hernia tunicae humoris aquei.

Hören und Ohren[6].
- Taub, mit Erbrechen; Kopfschmerz; Brennen im Magen und Konvulsionen.

❸ Die Ohren schmerzen. θ Angina.
- Ohrenschmerz, re. Seite; < beim Liegen auf der schmerzhaften Seite; > Trinken von kaltem Wasser.

❸ Katarrh der Ohren.

❸ Ausfluß aus beiden Ohren, riecht wie verfaulter Käse.

❸ Otorrhoe nach häufiger Otitis.

❸ Otorrhoe nach Scharlach.

❸ Seit fünf Jahren bestehender reichlicher, eitriger Ohrenausfluß.

❸ Otorrhoe auf beiden Seiten, üble Absonderung. θ Drüsenschwellung.

❸ Abszeß hinter beiden Ohren, der üblen Eiter absondert. θ skrofulöse Ulcera.

❸ Re. Parotis geschwollen, mit Schwellung der Unterkiefer- und Nackendrüsen.

❸ Beide Parotiden, meist jedoch die re. Seite, schwellen nach Scharlach an.

❸ Parotiden geschwollen, hart, nicht sehr schmerzhaft, sie breiten sich aber bis zum Rand der unteren Maxilla aus.

Geruch und Nase[7].
- Niesen im Schlaf, vier-, fünfmal vor Mitternacht, was nicht aufweckt; ein Knabe.

❸ Nasenkatarrh.
- Schnupfen, mit Fieberhitze.
- *An der Seite der Nasenspitze ein breiter, roter Knoten von etwas beißiger, kitzelnder Wundheitsempfindung, mit kleinen feinen Stichen beim Berühren und Reiben, doch ohne daß diese Empfindung zum Kratzen nötigt.*[st11]

Obere Gesichtshälfte[8].
- Gesichtsröte bei Fieberhitze.
- Spannen im ganzen Gesicht, mit Übelkeit und Durchfall.
- *Empfindliches Ziehen in den Gesichtsmuskeln.*[st10]

Untere Gesichtshälfte[9].

❹ Vergrößerte, verhärtete und schmerzhafte Unterkieferdrüsen. θ Otorrhoe. **Zähne und Zahnfleisch[10].**
- *Zahnweh, erst fein stechend, dann (zuckend) klopfend nach dem Takte des Pulses, vorzüglich nach dem Schlafe und nach Mittemacht, welches zum Aufsitzen im Bette nötigt, [sich aber weder durch Befühlen, noch durch kaltes* Wasser *vermehrt oder ver-*m/nctert].[st12]
- Wackeln der Zähne, mit Speichelfluß.

Geschmack und Zunge[11].
- *Fauliger Geschmack im Mund; auch die Speisen schmecken fauling*[19]; Mund und Zunge trocken.

Narayana Verlag, 79400 Kandern Tel.: 0049 7626 974 970 0
Leseprobe von Constantin Hering: Führende Leitsymptome Teil 1

❸ *Belegte Zunge.* st17 θ Drüsenschwellung.
❸ Die Zunge ist mit Schleim bedeckt.

Innerer Mund[12].

- *Stinkender Mundgeruch, wie von Quecksilber.* st16

❸ *Starker Speichelfluß.* st18 θ Angi-na.

- Bei jedem Anfall läuft Speichel in großen Mengen aus dem Mund. θ Pankreasverhärtung.

π Speichelfluß, mit Wackeln der Zähne, Schwellung der Speicheldrüsen und des Gaumens, riecht nach Quecksilber.

- *Speicheldrüsen-Geschwulst.* st14

Hals".

- Geschwollener Gaumen. Siehe 12.

❹ Verlängerung der Uvula, mit Hyperämie und Blenorrhoe. θ Angina tonsillaris.
❸ Innerer Hals hyperämisch und blenorrhoisch.
❸ Krampfadern im Hals.

- Hals und Ösophagus entzündet.'
- Erschwertes Schlucken.

❸ Katarrh erstreckt sich über die Tonsillen, Epiglottis, Glottis bis in die Bronchien. θ Angina tonsillaris.
❹ Angina tonsillaris, mit Eiterung, bei jeder Erkältung, mit Pocken oder pockenähnlicher Erkrankung.
❸ Schlimmer Schmerz in der re. Seite von Hals und Ohr; der Speichel läuft in großen Mengen aus dem Mund; dunkelrote Verfärbung des Schlundes, besonders der re. Seite; Tonsillen aber nur wenig geschwollen. θ Angina.
❸ Bei einem Mädchen sind beide Tonsillen vergrößert, Fröste und Hitze wechseln mit allgemeinem Krankheitsgefühl, Kopfschmerz, Durst, etc., ab; Puls 120/min.; re. Seite beim Schlucken schmerzhaft, erstreckt sich bis zum Ohr; gerötete Tonsille. θ chronische Hypertrophie der Tonsillen.
❹ Neigung zu Tonsillitis, mit Eiterung, jedesmal bei einer Erkältung.
❸ Chronische skrofulöse Vergrößerung und Verhärtung der Tonsillen.

Appetit, Durst. Verlangen, Abneigungen[14].

❸ Vermehrter Appetit.
❸ Verminderter Appetit. θ Drüsen-schwellung.
❸ Verlangen nach trockenem Wiezenbrot. ❸ Drüsenschwellung.

- Starker Durst, mit trockener Zunge.

❸ Durst; Frost und Fieber wechseln. θ Angina.

Schluckauf, Aufstoßen, Übelkeit und Erbrechen[16].

- Übelkeit und Übelkeit mit Brechreiz.
- Brechwürgen.

❸ Übelkeit, mit Erbrechen und heftiger Kolik. θ Hydrops.

- Übelkeit, Brechwürgen; Erbrochenes schleimig, wäßrig.'

❸ Übelkeit, Erbrechen bei Würmern und Kolik. θ nach Scharlach.

- Hämatemesis.

π Jeden Morgen Erbrechen nach der Einnahme des Mittels.

- Heftiges Erbrechen und Abführen, mit Angst.
- Sechsstündiges Erbrechen in kleinen Portionen einer ekelhaft aussehenden und schmeckenden Masse.

Narayana Verlag, 79400 Kandern Tel.: 0049 7626 974 970 0
Leseprobe von Constantin Hering: Führende Leitsymptome Teil 1

Epigastrium **und Magen**[17]**.**

- Überempfindlichkeit des Magens.
- Der Magen fühlt sich schwer an; ein Druck im Magen, meist nach dem Essen fester Speisen.
- Krämpfe im Magen.

❹ Starke Verdauungsstörung.

- Warmes Aufsteigen in die Brust und den Kopf.

❸ Gastritis.

- Der Magenfundus ist entzündet und zeigt mehrere Ecchymosen.[t]
- Die Magenschleimhaut ist blaurot, mit roten Flecken im Muskelgewebe.[t]
- Die äußere Schicht des Magens ist dunkelbraun und entzündet.

❸ Unterhalb des Magens auf der li. Seite eine Verhärtung, von der Anfälle von Atemnot ausgehen. θ Pankreasverhärtung.

❸ Beträchtliche Verhärtung in der Magengegend.

- Kardia, Pylorus und Duodenum sind entzündet, dunkelrot, stark kongestioniert.[t]

Hypochondrien[18]**.**

- Leber und Milz voll von dickem, schwarzem Blut; Gallenblase mit hellgelber, wäßriger Galle gefüllt.[t]

❸ Schwellung der Leber.

Abdomen [19]**.**

- Kolik; *brennende Schmerzen im Unterleib*[s32]

❸ Schmerz in der Nabelgegend; < am Morgen; trockener Husten; großer Appetit; schleimbedeckte Zunge. θ Ascariden.

- Borborygmen.

❸ Quälendes Klopfen in einem Tumor im Bauch. θ Bauchaneurysma.

❸ Stark geschwollener Bauch. θ skrofulöse Ulcera.

❸ Aufgetriebener Bauch. θ Drüsen-schwellung.

- Schwellung und Verhärtung der abdominalen Drüsen.

❸ Schwellung von Bauch und unteren Gliedern. θ nach Scharlach.

❸ Bauch aufgetrieben und hart. θ Scrofulosis glandulosa.

- Ecchymosen im Dickdarm.
- Omenta gerötet.
- Leistendrüsen geschwollen und schmerzhaft.
- Stinkende, jauchige Ulcera in der Leistengegend.

⊙ Wurmkrankheiten.

Stuhl und Rektum[20]**.**

❸ Hartnäckige Verstopfung.

- Stuhl mit Schleim überzogen.

❸ Stühle von geleeartigem Aussehen, mit Blut, überhaupt kein Schmerz, alle 15 oder 20 Minuten eine Entleerung. θ Dysenterie.

❸ Blutige, schleimige Stühle, ohne viel Schmerz, mehrere Male am Tage; Kind. θ Dysenterie.

- Chronischer, schmerzloser Durch fall, gelbe, schleimige Stühle; Er brechen und Entkräftung.

❸ Kolik und mehrere Stühle; Knabe, 9 Jahre.

- Grüne und gehackte Stühle.

❸ Dünne, wäßrige, sehr stinkende Stühle. θ skrofulöse Ulcera.

- Bluten aus dem Verdauungs trakt.
- Lähmung des Sphincter ani.

❸ Nach jedem Klystier Stuhl, der Stuhl ist weiß und hart wie Stein. θ skrofulöse Drüsen.

π Abgang von Oxyuren und Schleim.

Harnorgane[21]**.**

❸ Zystitis.

- Häufiges Urinieren.

π Ständiger Harndrang; manch-

Narayana Verlag, 79400 Kandern Tel.: 0049 7626 974 970 0
Leseprobe von Constantin Hering: Führende Leitsymptome Teil 1

mal unwillkürlicher Harnabgang.
❸ Gelblicher Urin von sehr üblem Geruch. θ Drüsenschwellung.
π *Harnfluß, der Harn hat weißen Bodensatz.* st41
❸ Gelblicher Urin von üblem Gestank. θ skrofulöse Drüsen.

Männliche Genitalien[22].
❸Sexuelles Verlangen. Siehe 1.
π Nächtliche Pollutionen.
❸ Gonorrhoe und dünnschleimiger Harnröhrenausfluß.
Hypertrophierte Hoden nach unterdrückter Gonorrhoe.
❸ Vergrößerte, harte Hoden und schmerzhafte Stiche; über neun Jahre.
❸ Schmerzlose Schwellung von Hoden und Skrotum. θ nach einer Prellung beim Reiten.
❸ Bubones nach unterdrückter Gonorrhoe.

Weibliche Genitalien[23].
❸ Sterilität.
❸Leukorrhoe.
❸ Verhärtung, Geschwulst oder Atrophie der Ovarien.
❸ Nymphomanie.
- *Klemmende Schmerzen in der Beckenhöhle.* ST44

Stimme und Larynx. Trachea und Bronchien[25].
- Schwache, heisere Stimme.

Atmung[26].
❹ Anfälle von ängstlicher Atemnot; wälzt sich auf dem Boden, mehrere Anfälle am Tage, aber auch in der Nacht. θ Epilepsie, mit völligem Bewußtsein.
- Atemnot und Beklemmung.
❸ Muß sich aufsetzen, den Kopf nach vorne neigen; Schleim und Speichel läuft aus dem Mund, ohne Husten. 6 Pankreasverhärtung.

Husten[27].
❸ Trockener Husten.
Chronischer Husten bei skrofulösen Kindern. **Innere Brust und Lungen[28].**
- Innere Hitze oben in der Brust.
❹ Blenorrhoe der Lungen bei Scrofula.
❹ Phthisis scrofulosa, mit herpetiformem Ausschlag und verhärtetem Hoden.

Herz, Puls und Kreislauf[9].
- Herzklopfen.
❹ Puls 120/min. θ Angina.
Bauchaneurysma.

Nacken und Rücken[31].
- Myelitis.
❸ Beginnende Struma; Kind, 6 Monate, rasselnde Atmung.
❸ Der ganze Hals und Nacken ist voll von harten, eigroßen Drüsenschwellungen.
❹ Vergrößerung und Verhärtung der Nackendrüsen. θ Otorrhoe.
❸ Unterkiefer- und Nackendrüsen geschwollen, eine taubeneigroß, zwei von der Größe eines Hühnereis, sehr hart und schmerzhaft bei Druck. θ Schwellung der Parotiden.
❸Zwei geschwollene und fluktuierende Halsdrüsen.θ Schwellung der Parotiden.
❸ 7. und 8. Wirbel vorspringend, einen Buckel bildend. θ Drüsen-schwellung, Scrofula.
❸ Tinea von der Kopfhaut zum Nacken.

Obere Glieder[32].
- Schmerzlose Zuckungen in den Armen, vorzüglich nachts.
- Ausschlag an den Händen wie Hirsesamen.

Untere Glieder[33].
- Spannen in den Oberschenkeln.

Narayana Verlag, 79400 Kandern Tel.: 0049 7626 974 970 0
Leseprobe von Constantin Hering: Führende Leitsymptome Teil 1

- Abmagerung der Oberschenkel.
❸ Beim Knien ein heftiger Stich, danach ein eigenartiges Spannen in der re. Kniescheibe, das Gehen erschwerend, θ Blutaustritt im Knie.
❸Spannen und vermehrte Wärme des Knies. θ Schwellung des Knies.
- Feines Stechen in und um das geschwollene Knie.
❸ Eine kugelige Schwellung an der Spitze des re. Knies, die sehr schnell zunimmt, aber ohne starken Schmerz. θ Blutaustritt im Knie.
❸ Eine runde, deutlich abgegrenzte, gänseeigroße Schwellung, von dunkler Farbe und deutlich fluktuierend, umgeben von bläulich-roten Flecken, die bei Druck nicht verschwinden, mit grünlich-gelbem Hof. θ Blutaustritt.
❸ Blutaustritt in die Bursa patellae.
❸ Nach unterdrücktem Fußschweiß. θ Tonsillitis.
❸ Geschwollene Füße. θ Drüsenschwellung.
- *Krampte in den Zehen.*[ST57]

Glieder allgemein[34].
- Zittern der Glieder.
- Konvulsives Zucken der Hände und Füße.
❸ Lähmung von oberen und unteren Gliedern.
- *Geschwulst der Hände und Füsse*[st54]

Ruhe. Lage. Bewegung[35].
- Liegen auf der schmerzhaften Seite: Ohrenschmerz schlimmer.
- Muß sich aufsetzen, den Kopf nach vorne geneigt: Atmung >. θ Pankreasverhärtung.
- Beim Knien: heftiger Stich in der re. Kniescheibe.
❸ Weder Bewegung noch Druck ist schmerzhaft. θ Gonitis.

Nervensystem[36].
- Konvulsives Zittern und Zucken.
- Konvulsionen, mit Schlägen, die den gesamten Körper erschüttern.
- Periodische Anfälle von Konvulsionen, mit übermäßigem Zukken der Glieder.
- Schwere und Erschöpfung, muß sich niederlegen.
- Erschöpfung, kann kaum eine Gliedmaße bewegen.
- Lähmung.
❸ Lähmung der linken Seite, mit Aphasie.
- Allgemeine Muskelschwäche.
❸ Allgemeines Krankheitsgefühl.
θ Angina.
- Ohnmacht.

Schlaf[37].
- Niesen im Schlaf, das nicht aufweckt.
- Zahnschmerz nach dem Schlaf schlimmer.

Zeiten[38].
- Morgens: Schmerz in der Nabelgegend schlimmer.
- Am Tage: Attacken von Atemnot; trockene Hitze.
- Abends: Frost, mit Durst.
- Nachts: Pollutionen; Atemnot; schmerzloses Zucken in den Armen.
- Vor Mittemacht: Niesen im Schlaf.
- Nach Mittemacht: Zahnschmerz.

Temperatur und Wetter[39].
- Trinken kalten Wassers: Ohrenschmerz besser.
❸ Im Frühling und Herbst Angina tonsillaris.

Fieber[40].
- Fieber: Durst; Appetitverlust; trokkener Mund und Zunge; Dys-

Narayana Verlag, 79400 Kandern Tel.: 0049 7626 974 970 0
Leseprobe von Constantin Hering: Führende Leitsymptome Teil 1

phagie; geschwinder, voller Puls; errötetes Gesicht; Erschöpfung hält im allgemeinen sieben Tage an, gelegentlich mit Katarrh von Auge, Ohr oder Nase oder entzündlichen Zeichen der Haut.
- Frost mit Durst am Abend; Appetitverlust und Erbrechen.
- Den ganzen Tag trockene Hitze; erregter Puls; Kopf affiziert.
- Während Fieber vermehrte Eiterung von Ulcera bei Knaben, und Vergrößerung von geschwollenen Halsdrüsen bei Mädchen.
- Hitze, mit Schnupfen.

π Den ganzen Tag trockene Hitze; erregter Puls; Kopf affiziert.
- Färbender Schweiß.
- Kalter Schweiß.

❸ Dreitage-Wechselfieber.
❸ Fröste mit Hitze, abwechselnd mit Angina tonsillaris.

Lokalisation und Richtung[42].
- Rechts: Ohrenschmerz; Parotisentzündung; Schmerz von Hals und Ohr; die Seite des Schlundes dunkelrot; schmerzhaftes Schlucken auf der Seite; Stich in der Kniescheibe; kugelige Schwellung an der Spitze des Knies.
- Links: Staphylom am inneren Rand der Hornhaut; unterhalb des Magens eine Verhärtung, von der Anfälle von Atemnot ausgehen: Lähmung der Seite.
- Von unten nach oben: Brennen.

Empfindungen[43].
- Stiche: in Knoten an der Nase; in den Zähnen; in den Hoden; in der re. Kniescheibe.
- Feines Stechen: in und um das Knie.
- Zucken: in den Zähnen; in den Armen.
- Ziehen: in den Gesichtsmuskeln.
- Beißen: in Knoten an der Nase; in der Haut.
- Brennen: im Magen.
- Druck: im Magen.
- Wundheit: in Knoten an der Nase.
- Klemmende Schmerzen: in der Beckenhöhle.
- Krämpfe: im Magen; in den Zehen.
- Unbestimmter Schmerz: in den Ohren; in der re. Seite des Hals und des Ohres; in der Nabelgegend.
- Klopfen: Zahnschmerz; in einem Tumor im Bauch.
- Spannen: im Gesicht; im Oberschenkel; in der re. Kniescheibe; im Knie.
- Kitzeln: in Knoten an der Nase.
- Wärme: steigt in Brust und Kopf auf.

Gewebe[44].
- Vermehrte Reizbarkeit der Nerven.

❸ Krampfadem. Angina tonsillaris.
❹ Beschwerden der Lymphgefäße und -drüsen bei Scrofula.
❸ Hydrops nach Scharlach.
❹ Schmerzhafte Drüsenschwellungen und Verhärtungen bei skrofulösen Menschen.
❸ Adenitis.
❸Katarrhalische Beschwerden.
❸ Blaß und abgemagert. θ Dysenterie.
❸Abmagerung. θ Schwellung der Halsdrüsen.

Berührung. Passive Bewegung. Verletzungen[45].
- Druck: Unterkiefer- und Halsdrüsen <; keine Wirkung am geschwollenen Knie.

Narayana Verlag, 79400 Kandern Tel.: 0049 7626 974 970 0
Leseprobe von Constantin Hering: Führende Leitsymptome Teil 1

❸ Schwellung von Hoden und Skrotum durch eine Prellung beim Reiten.
- Berührung: Stiche in Knoten auf der Seite der Nase.

Haut[46].
- Beißende Empfindung in der Haut.
- Krampfhaftes Zusammenziehen der Haut.

❸ Haut nicht gerötet, nicht wärmer als gewöhnlich. θ Schwellung der Parotiden.
- Entzündung der Haut.

❸Krätzartiger Ausschlag an Kopf, oberen Nacken, Bauch und Oberschenkeln.
❸Gelbliche, schuppige Hautausschläge.
❸Herpes an verschiedenen Teilen.θ Hypertrophie des Hodens.
❸Herpes favinosus am ganzen Körper, außer im Gesicht.
❸Flechten.
❹Skrofulöse Hautausschläge.
- Stinkende, jauchige Ulcera in der Leistengegend.

❸ Der ganze Körper ist mit Ulcera übersät. θ Scrofula.
❸Beschwerden nach Scharlachfieber.

Lebensstadien, Konstitution[47].
❹Skrofulöse Kinder. Siehe 13, 27, 31.
❸Kind, 18 Monate. θ Dysenterie nach nässender Flechte.
❸ Mädchen, 18 Monate. θ skrofulöse Ulcera.
❸Knabe, 2 Jahre, skrofulös und abgemagert. θ verhärtete Nakkendrüsen.
❸ Knabe, 4 Jahre, drei Wochen nach Scharlach. θ Schwellung der Parotiden.
❸Blondes, blauäugiges Mädchen. θ Ohrenschmerz.
❸ Skrofulöses Kind, 10 Jahre, seit fünf Jahren Otorrhoe und Drüsenschwellungen, geheilt durch täglich eine Gabe, über zwei Wochen.
❸Mädchen, 39 Jahre. θ Blutaustritt ins Knie.
❸Mann, 50 Jahre, kräftiger Körperbau, zu katarrhalischen Beschwerden geneigt, und starke Anfälligkeit für Angina tonsillaris.
❸Frau, 53 Jahre, klein, schwächlich, mangelernährt. θ Schwellung der Parotis.
❸Frau, 65 Jahre, nach fünf Monaten wirkungsloser, absoluter Ruhe und strikter Diät, bekam sie 1/5 Gran der Arznei in destilliertem Wasser, dreimal täglich über mehrere Wochen verabreicht. θ Bauchaneurysma.

Beziehungen[48].
- Wermut antidotiert das Erbrechen.
- Nützlich nach *Am.* bei Blutaustritt.
- Ähnlich zu *Con.* bei Verhärtung der abdominalen Drüsen.

Narayana Verlag, 79400 Kandern Tel.: 0049 7626 974 970 0
Leseprobe von Constantin Hering: Führende Leitsymptome Teil 1

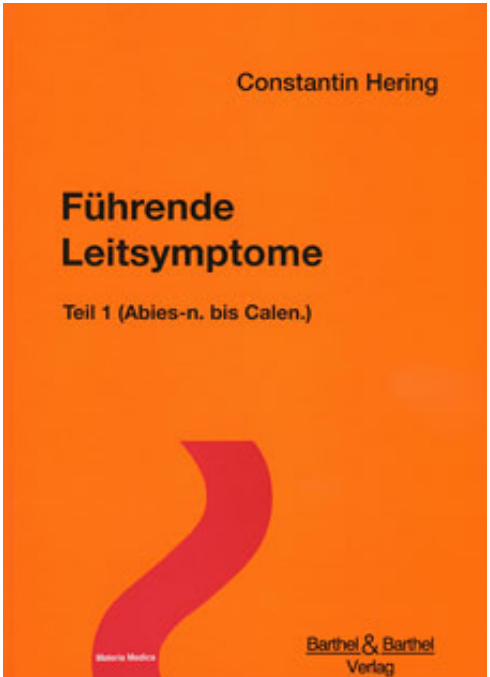

Constantin Hering

Führende Leitsymptome - Teil 1 (Abies-n. bis Calen.)

1307 pages, relié
publication 1999

acheter maintenant

Plus de livres sur homéopathie, les médecines naturelles et un style de vie plus sain
www.editions-narayana.fr