Barral / Croibier
Gelenke - ein neuer osteopathischer Behandlungsansatz

Extrait du livre

Gelenke - ein neuer osteopathischer Behandlungsansatz
de Barral / Croibier
Éditeur : Elsevier Urban&Fischer Verlag

http://www.editions-narayana.fr/b15169

Sur notre librairie en ligne vous trouverez un grand choix de livres d'homéopathie en français, anglais et allemand.

Reproduction des extraits strictement interdite.
Narayana Verlag GmbH, Blumenplatz 2, D-79400 Kandern, Allemagne
Tel. +33 9 7044 6488
Email info@editions-narayana.fr
http://www.editions-narayana.fr

Editions Narayana

IV Handgelenk und Hand

23 Funktionelle Anatomie des Handgelenks und der Hand . . . 221

24 Diagnostik 227

25 Manuelle Behandlung des Handgelenks 237

26 Karpalkanal 245

27 Manuelle Behandlung der Hand 259

28 Manuelle Behandlung des Daumens 267

29 Hand: emotionale Aspekte 277

30 Schlussfolgerung 279

Leseprobe von Jean-Pierre Barral und Alain Croibier,
„Gelenke - ein neuer osteopathischer Behandlungsansatz“
Herausgeber: Elsevier Urban & Fischer
Leseprobe erstellt vom Narayana Verlag, 79400 Kandern,
Tel: 0049 (0) 7626 974 970-0

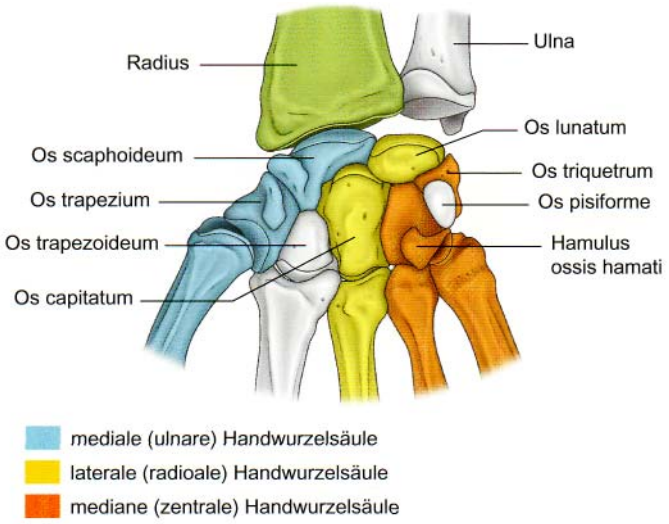

Abb. 24.3 Die drei Handwurzelsäulen

ten sind die Grundlage für eine präzise und systematische Palpation. Wir lokalisieren und palpieren folgende Strukturen (> Abb. 24.3):

- Die mediane (zentrale) Handwurzelsäule besteht aus Radius, Os lunatum und Os capitatum und setzt sich im 3. Mittelhandknochen fort.
- Die laterale (radiale) Handwurzelsäule besteht aus Radius, Os scaphoideum und Os trapezium und setzt sich im Daumen fort.
- Die mediale (ulnare) Handwurzelsäule besteht aus dem Os triquetrum und dem Os hamatum und setzt sich im 4. und 5. Mittelhandknochen fort.

24.2.3 Mediane Handwurzelsäule

Tuberculum dorsale radii und mediane Handwurzelsäule

Das Tuberculum dorsale radii *(Tuberculum Listen)* kann auf der Dorsalseite der distalen Radiusepiphyse palpiert werden. Es handelt sich um eine kleine Knochenerhebung oder um ein längliches Knötchen. Die mediane Handwurzelsäule liegt entlang einer Geraden zwischen diesem Tuberkulum und der Basis des Os metacarpale III (> Abb. 24.4). Sie besteht aus dem Os lunatum und dem Os capitatum und wird von der Sehne des M. extensor carpi radialis

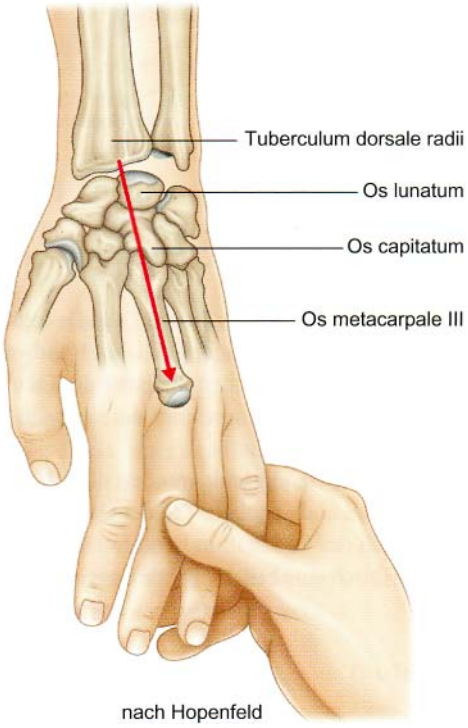

Abb. 24.4 Mediane Handwurzelsäule

brevis überdeckt. Begrenzt wird diese Handwurzelsäule durch die mediale und die laterale Handwurzelsäule.

Leseprobe von Jean-Pierre Barral und Alain Croibier,
„Gelenke - ein neuer osteopathischer Behandlungsansatz“
Herausgeber: Elsevier Urban & Fischer
Leseprobe erstellt vom Narayana Verlag, 79400 Kandern,
Tel: 0049 (0) 7626 974 970-0

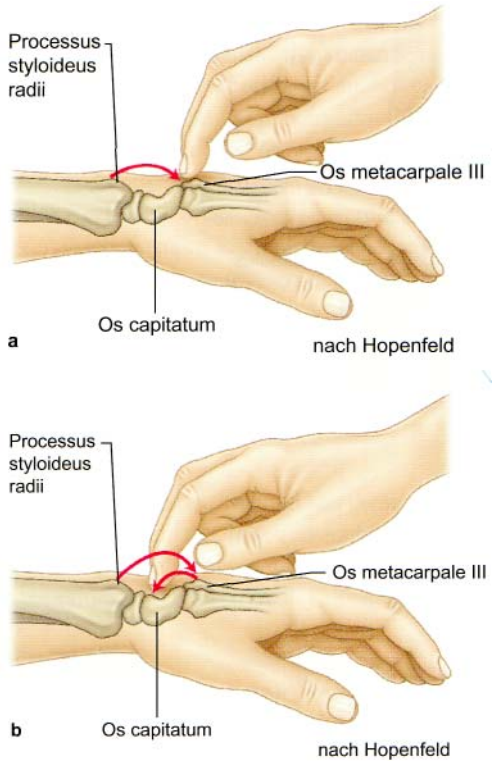

Abb. 24.5 Os capitatum

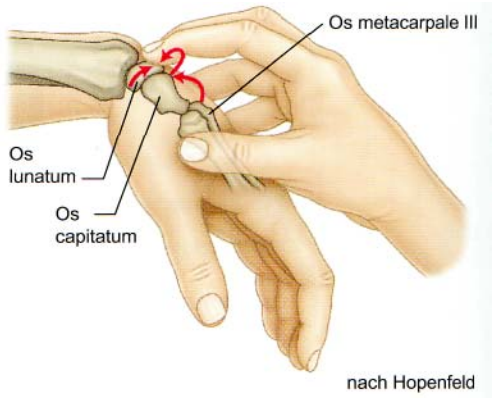

Abb. 24.6 Os lunatum

Os capitatum

Der größte Knochen der Handwurzel, das Os capitatum (> Abb. 24.5), liegt in der distalen Handwurzelreihe. Er lässt sich zwischen der Basis des Os metacarpale III und dem Tuberculum dorsale radii als kleine Vertiefung palpieren.

Beugt man das Handgelenk, wandert diese Vertiefung nach distal und der obere Teil des Os capitatum tritt unterhalb des Os lunatum hervor, wodurch die Vertiefung durch eine Erhebung ersetzt wird.

Os lunatum

Das Os lunatum liegt, gelenkig mit dem Os capitatum verbunden, in der proximalen Handwurzelreihe (> Abb. 24.6). Es verfügt über eine Gelenkverbindung mit dem Radius.

Das Os lunatum kann direkt unterhalb des Tuberculum dorsale radii palpiert werden. Bewegt man das Handgelenk in Flexion und Extension, ist das Gelenk zwischen Os lunatum und Os capitatum zu spüren.

Da die distale Gelenkfläche des Radius schräg ausgerichtet ist, kann das Os lunatum, obwohl es tief in den Geweben liegt, auf der Palmarseite des Handgelenks in seiner gesamten Länge ertastet werden. Auf der Dorsalseite ist nur sein distaler Abschnitt palpierbar.

Das Os lunatum ist der Handwurzelknochen, der am häufigsten luxiert wird, bei der Häufigkeit von Frakturen steht dieser Knochen an zweiter Stelle.

24.2.4 Radiale Handwurzelsäule

Fovea radialis

Die *Fovea radialis* (anatomische Tabatiere) bezeichnet eine kleine Vertiefung unmittelbar unterhalb und hinter des Proc. styloideus radii (> Abb. 24.7). Hier kann die laterale Handwurzelsäule gut palpiert werden. Da die Sehnen, die die Tabatiere begrenzen, stärker hervortreten, wenn man den Daumen aktiv in Extension bringt, ist sie in dieser Position besser zu spüren.

Os scaphoideum

Das Os scaphoideum liegt am lateralen Rand der Handwurzel und bildet den Boden der *Fovea radia-*

Leseprobe von Jean-Pierre Barral und Alain Croibier,
„Gelenke - ein neuer osteopathischer Behandlungsansatz“
Herausgeber: Elsevier Urban & Fischer
Leseprobe erstellt vom Narayana Verlag, 79400 Kandern,
Tel: 0049 (0) 7626 974 970-0

KAPITEL

25 Manuelle Behandlung des Handgelenks

Wenn uns ein Patient wegen chronischer Schmerzen im Handgelenk aufsucht, leidet er meist bereits seit Monaten und eine Verbesserung wird nicht leicht zu erreichen sein.

Das Handgelenk und die Hand sind sehr komplexe Strukturen, die viel Geduld und Ausdauer erfordern. Nur so gelangt man zu großer Präzision in Diagnose und Behandlung.

25.1 Distales Radioulnargelenk

25.1.1 Überblick

Das distale Radioulnargelenk (Articulatio radioulnaris distalis) ist ein Drehgelenk, das das distale Ende der Ul-na (Ulnaköpfchen) mit der Incisura ulnaris des Radius verbindet. Zwischen dem distalen Radioulnargelenk und dem Radiokarpalgelenk liegt der Discus articularis.

Discus articularis

Der Diskus liegt zwischen dem Radius und dem Proc. styloideus ulnae - zwischen dem distalen Radioulnargelenk und dem Radiokarpalgelenk. Er ist flach und von dreieckiger Form und setzt an folgenden Strukturen an:

- Ulna: zwischen dem Proc. styloideus und der Ge lenkfläche des Ulnaköpfchens.
- Radius: zwischen der Incisura ulnaris und der Facies articularis carpalis.

Membrana interossea

Die fibröse Membran verbindet den lateralen Rand der Ulna mit dem medialen Rand des Radius. Sie wird insbesondere an ihrem distalen Ende durch Kollagenfasern verstärkt: Somit kann der distale Abschnitt der Membran als radioulnares Band betrachtet werden.

Nahe dem distalen Radioulnargelenk verlaufen die Fasern schräg nach kaudal und lateral. Weiter proximal ziehen die Fasern schräg nach kaudal und medial. Die Richtung der Fasern ist wichtig, da sie bei der Manipulation zu berücksichtigen ist.

Die Behandlung des distalen Radioulnargelenks sollte immer auch die Membrana interossea beinhalten. Sie ist besonders widerstandsfähig und widersetzt sich einem Trauma, während der Knochen bereits bricht.

Hinweis

- Der Radius ist der einzige Knochen des Handgelenks, der über zwei Gelenkflächen – mit dem Os scaphoideum und dem Os lunatum – mit der Handwurzel in Kontakt steht.
- Zudem hat der Radius noch Gelenkverbindungen mit
  - dem Humerus,
  - der Ulna – proximal und distal,
  - dem Os lunatum,
  - dem Discus articularis.

Merke

Einfache Röntgenbilder des Handgelenks sind nicht immer leicht zu interpretieren, insbesondere weil es oft zusätzliche Knochen gibt und manche Knochen, wie das Os triquetrum und das Os pisiforme, manchmal zweigeteilt sind.

25.1.2 Techniken

Mithilfe dieser Techniken möchte man das aus Kapsel, Diskus, Bänder, Knorpel und Membrana interossea bestehende System beeinflussen.

Diese Techniken werden entweder in Rückenlage oder im Sitzen ausgeführt. Die sitzende Position hat

Leseprobe von Jean-Pierre Barral und Alain Croibier,
„Gelenke - ein neuer osteopathischer Behandlungsansatz“
Herausgeber: Elsevier Urban & Fischer
Leseprobe erstellt vom Narayana Verlag, 79400 Kandern,
Tel: 0049 (0) 7626 974 970-0

Abb. 25.1 Technik für das distale Radioulnargelenk

den Vorteil, dass das gesamte Gewicht der oberen Extremität mitwirkt.

Distales Radioulnargelenk

Wir beschreiben hier eine klassische Technik (> Abb. 25.1), die unter Osteopathen wohl bekannt ist.

- Stellen Sie sich vor den liegenden oder sitzenden Patienten. Umgreifen Sie mit Daumen und Zeige fingern das distale Ende von Radius und Ulna und mobilisieren Sie die beiden Knochen unter Traktion nach anterior und posterior.
- Während der Radius nach ventral bewegt wird, wird die Ulna nach dorsal gedrückt und umge kehrt.
- Suchen Sie nach der Zone mit der geringsten Mo bilität und führen Sie dann zunächst eine direkte Technik und im Anschluss eine Induktionstech nik aus.

Diese Technik wirkt sich auch auf die Membrana interossea und auf die Ligg. radioulnares aus. Zur Behandlung des Discus articularis sind das Handgelenk leicht zu komprimieren und Radius und Ulna mit von anterior nach posterior verlaufenden Scherbewegungen zu bewegen. Anschließend führt man die gleiche Technik unter Traktion aus.

Membrana interossea

Um eine spezifische Wirkung auf die Membrana interossea zu erzielen, müssen Radius und Ulna anders mobilisiert werden (> Abb. 25.2).

- Der Patient liegt auf dem Rücken, seine Hand liegt in Pronationsstellung auf der Behandlungs liege.

« Legen Sie die Handfläche distal auf die Dorsalseite des Radius und die andere Hand symmetrisch dazu auf die Ulna. Die Finger liegen auf der Ventralseite von Radius und Ulna.

- Verwenden Sie einen großen Teil Ihres Körperge wichts, um Radius und Ulna sanft durch Separation-Induktion zu behandeln.
- Fügen Sie proximal ein leichtes anteroposteriores Gleiten hinzu, um die Membrana interossea noch spezifischer zu behandeln.

Kompressions-Dekompressionstechnik

Bei Arthrose oder nach einer Handgelenkfraktur sind mediolaterale Kompressions-Dekompressionstechniken von Radius und Ulna sehr hilfreich. Je nach Morphologie des Patienten können Sie diese Technik entweder mit dem Daumen oder dem Zeigefinger einer Hand oder mit den beiden Kleinfmgerballen ausführen (> Abb. 25.3).

- Komprimieren Sie das Gelenk mehrmals in Quer richtung und lassen Sie es in seine Ausgangsposi tion zurückkehren.
- Die Bewegung ist äußerst klein, aber schwierig.

Glättung des Gelenks

Diese Glättungstechnik sollte dann ausgeführt werden, wenn bei der Mobilisation von Radius und Ulna Reibung und Unebenheiten im Gelenk wahrgenom-

Leseprobe von Jean-Pierre Barral und Alain Croibier,
„Gelenke - ein neuer osteopathischer Behandlungsansatz“
Herausgeber: Elsevier Urban & Fischer
Leseprobe erstellt vom Narayana Verlag, 79400 Kandern,
Tel: 0049 (0) 7626 974 970-0

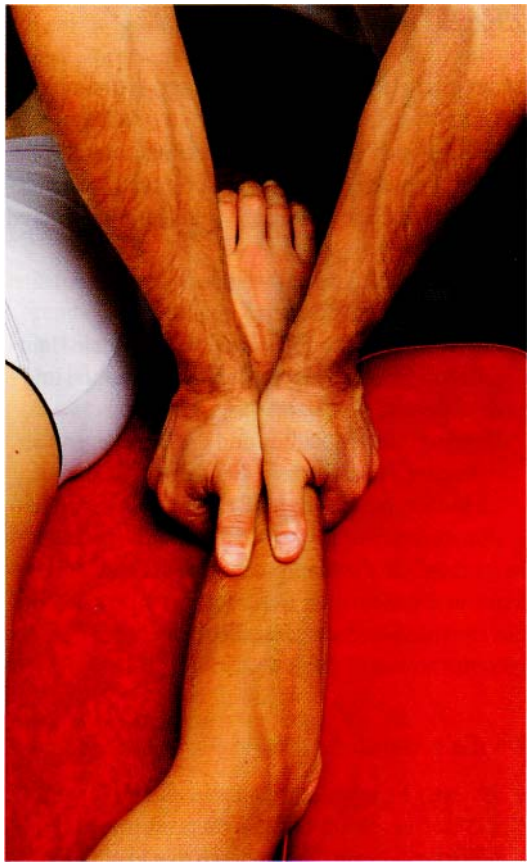

Abb. 25.2 Technik für die Membrana interossea

men werden. Sie treten häufig als Folgen einer Handgelenkfraktur auf.

- Um den Knorpel zu behandeln, mobilisieren Sie Radius und Ulna in sagittaler Richtung durch Kompression.
- Sie können Radius und Ulna auch in transversaler Richtung komprimieren und den Patienten anschließend bitten, das Handgelenk abwechselnd zu beugen und zu strecken.

Praxistipp

Wenn uns ein Patient wegen chronischer Schmerzen im Handgelenk aufsucht, leidet er meist bereits seit Monaten und eine Verbesserung wird nicht leicht zu erreichen sein.
Das Handgelenk und die Hand sind sehr komplexe Strukturen, die viel Geduld und Ausdauer erfordern. Nur so gelangt man zu großer Präzision in Diagnose und Behandlung.



Abb. 25.3 Kompressions-Dekompressionstechnik

25.2 Handwurzelgelenke

25.2.1 Anatomie und Funktion

Bevor wir mit der Behandlung der Handwurzel beginnen, sollten wir uns an einige wichtige Details erinnern:

- Acht Knochen der Handwurzel bilden den auf der Palmarseite konkaven Handwurzelbogen.
- Die funktionelle Hand ist die palmare Hand, alle
  wichtigen Bewegungen der Handwurzel sind nach ventral ausgerichtet.
- Der Handwurzelknochen bilden einen osteofibrösen Kanal.
- Die Mediokarpalgelenke ermöglichen kleine Be wegungen zwischen den einzelnen Handwurzelknochen.

Topografische Anhaltspunkte

Die proximale Hautfalte der Hand liegt auf Höhe des Radioulnargelenks, die distale Hautfalte auf Höhe der

Leseprobe von Jean-Pierre Barral und Alain Croibier,
„Gelenke - ein neuer osteopathischer Behandlungsansatz“
Herausgeber: Elsevier Urban & Fischer
Leseprobe erstellt vom Narayana Verlag, 79400 Kandern,
Tel: 0049 (0) 7626 974 970-0

Barral / Croibier

Gelenke - ein neuer osteopathischer Behandlungsansatz

Obere Extremitäten

304 pages, relié
publication 2013

acheter maintenant

Plus de livres sur homéopathie, les médecines naturelles et un style de vie plus sain
www.editions-narayana.fr