


Teut M. / Doppler Ch. Homöopathie bei Demenz

Extrait du livre
[Homöopathie bei Demenz](#)
de [Teut M. / Doppler Ch.](#)
Éditeur : Ahlbrecht Verlag



<http://www.editions-narayana.fr/b22937>

Sur notre [librairie en ligne](#) vous trouverez un grand choix de livres d'homéopathie en français, anglais et allemand.

Reproduction des extraits strictement interdite.
Narayana Verlag GmbH, Blumenplatz 2, D-79400 Kandern, Allemagne
Tel. +33 9 7044 6488
Email info@editions-narayana.fr
<http://www.editions-narayana.fr>



Fallsammlung

Vaskuläre Demenz I

Michael Teut

Anamnese und Untersuchungsbefund

In einer Demenz-Wohngemeinschaft besuche ich eine 84-jährige Patientin mit fortgeschrittener vaskulärer Demenz und generalisierter Arteriosklerose. Auffällig ist ihre komplette Orientierungslosigkeit, sie liegt im Bett, ist nicht ansprechbar, und es sind Automatismen zu beobachten: Knirschen der Zähne, Grimassieren, Verdrehen der Augen, automatische Bewegungen der Hände und Finger. Es liegt eine komplette Inkontinenz vor, die Patientin ist kachektisch, hat 15 kg im letzten Jahr an Gewicht verloren, isst kaum noch. Als weitere Befunde sind eine autoimmunhämolytische Anämie und eine Niereninsuffizienz (Kreatinin 1,4 mg/dl) sowie ein Vorhofflimmern beschrieben.

Die körperliche Untersuchung ergibt an der linken Ferse ein Ulcus, nekrotisiert, 1 cm Durchmesser, sowie am rechten Oberschenkel ein Ulcus mit Nekrosen, schwarz, 1 cm Durchmesser. Die Auskultation des Herzens ergibt eine absolute Arrhythmie, Ödeme am linken Unterschenkel, eine venöse Insuffizienz, die Fußpulse sind nicht palpabel.

Vorbestehende Medikation: Digimerck 0.07, Metohexal 47,5 0-1-0, Spironolacton 100 ½-0-0; Wundpflege mit Hydrokolloidverband und Kochsalz-Spülungen.

Fallanalyse

Es handelt sich um eine fortgeschrittene Demenz. Auffällig sind die neurologischen Symptome sowie die Geschwüre. Es wird eine generalisierende Repertorisation mit Bogers *Synoptic Key* durchgeführt (jRep):

iRep Auswertung: PRAXIS : alte_faelle									
6 Rubriken ausgewertet: [T] 50									
Position	HELL	OP	IAT-M	CALC	ARS	LACH	PHOS	PH-AC	
Anzahl der Treffer	4	4	3	3	3	3	3	3	2
Summe der Wertigkeiten	14	12	13	12	11	11	11	9	
bosk 1. - ALLGEMEINES - SCHWARZ - dunkel - düster - livide - dunkle - s31 [21]	3	3	-	-	5	4	3	-	
bosk 1. - GEMÜT - GEDÄCHTNIS ; Erinnerungsvermögen : -Ga# - s39 [19]	3	3	5	4	-	4	-	4	
bosk 1. - HERZ - HERZSCHLAG und PULS - unregelmässig : s82 [14]	-	3	4	-	3	3	-	-	
bosk 3. SRT - AUTOMATISCHE Handlungen [6]	3	-	-	3	-	-	3	-	
bosk 1. - ALLGEMEINES - BEWEGUNG - automatisch [3]	-	-	-	-	-	-	-	-	
bosk 1. - GEMÜT - GLEICHGÜLTIGKEIT - (v.Dumpf - Ruhig - Allgemeines _Unt...	5	3	4	5	3	-	5	5	

Verordnungen und Verlauf

Es wird *Helleborus niger* D12 Globuli, 1x täglich 5 Globuli verordnet. Noch vor der ersten Arzneigabe verschlechtert sich der Zustand der Patientin, so dass sie in die Klinik geschickt wird. Dort wird eine PEG-Sonde implantiert, und die Patientin erhält enteralen Kostaufbau und Flüssigkeiten über die Sonde.

Allerdings wird in der Klinik auch eine MRSA-Besiedlung der Wunden der Patientin festgestellt, so dass sie nach Rückkehr in die Wohngemeinschaft isoliert wird. Sie wird antibakteriell täglich mit Rosmarinöl eingerieben und erhält *Helleborus niger* D12 täglich neben der Wundtherapie mit Hydrokolloidverbänden.

Nach 3 Monaten ist sie sehr viel kräftiger und wacher, das Ulcus am Oberschenkel ist verheilt. Sie beginnt zu singen.


Nach 4 Monaten sind die Automatismen verschwunden, kein Zähneknirschen mehr. Sie redet, antwortet und beginnt oral Speise zu sich zu nehmen.

Nach 6 Monaten ist der MRSA nicht mehr nachweisbar, sie kann im Rollstuhl sitzend selbständig essen, allerdings zieht sie sich beim Sitzen ein Dekubitalgeschwür Grad I zu, das aber innerhalb von 6 Wochen wieder abheilt.

Nach 10 Monaten kann sie auf das Ergometer mobilisiert werden und beginnt eine Sporttherapie.

Nach 13 Monaten ist das Fersenulcus abgeheilt, sie kann einzelne Schritte mit Festhalten gehen.

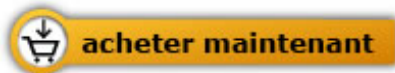Das gesamte Jahr wurde begleitend *Helleborus* täglich D12 verabreicht. Der Therapieerfolg ist der komplexen Therapie aus besserer Ernährung, der Homöopathie und der Mobilisierung inkl. Sporttherapie zuzuschreiben.



Teut M. / Doppler Ch.

[Homöopathie bei Demenz](#)
Eine Fallsammlung

80 pages, relié
sera disponible en 2017



Plus de livres sur homéopathie, les médecines naturelles et un style de vie plus sain www.editions-narayana.fr