

# Renate Ettl

## Kinesiotaping beim Pferd

Extrait du livre

[Kinesiotaping beim Pferd](#)

de [Renate Ettl](#)

Éditeur : MVS Medizinverlage Stuttgart



<http://www.editions-narayana.fr/b20330>

Sur notre [librairie en ligne](#) vous trouverez un grand choix de livres d'homéopathie en français, anglais et allemand.

Reproduction des extraits strictement interdite.

Narayana Verlag GmbH, Blumenplatz 2, D-79400 Kandern, Allemagne

Tel. +33 9 7044 6488

Email [info@editions-narayana.fr](mailto:info@editions-narayana.fr)

<http://www.editions-narayana.fr>



### 5.2.8 Spasmen und Atrophien des M. semitendinosus und M. semimembranosus

Der M. semitendinosus und M. semimembranosus – in Fachkreisen gerne einfach nur als „Semis“ bezeichnet – sind besonders wichtige Muskeln, denen viel Aufmerksamkeit geschenkt werden muss. Sie dienen als „Motor“ der Hinterhand und gehören zur dorsalen Muskelkette, wodurch diese Muskeln einer großen Belastung ausgesetzt sind. Demzufolge sind sie häufig von Läsionen betroffen und zeigen sich nicht selten kontrakt. Auf Palpation reagieren die Pferde dann mit Schweifschlagen, werden unruhig oder treten möglicherweise aus, wenn der Schmerz zu groß ist. Der M. semitendinosus hat große sehnige Anteile und steuert – wie auch der M. biceps femoris (S.127) – dem M. soleus und M. gastrocnemius einen sehnigen Ausläufer zur Bildung der Achillessehne bei (► Abb. 2.12f).

Pferde, die Probleme mit den „Semis“ haben, kommen aus allen Disziplinschichten, insbesondere jedoch sind Pferde betroffen, deren Hinterhandaktivität durch verschiedene Manöver forciert wird. Vor allem sind hier Spring-, Dressur- und Reiningpferde betroffen, die viel Kraft in der Hinterhand brauchen, um Hindernisse zu überwinden, Pirouetten zu drehen oder Sliding Stops zu absolvieren.

Die Hinterhandmuskulatur ist prädestiniert für eine Massagebehandlung und kann durch Tapes eine gute zusätzliche Unterstützung erhalten. Meist sind muskelentspannende Tapeanlagen indiziert, bei schwach ausgeprägter, aber lockerer Muskulatur kann auch eine tonisierende Anlage angezeigt sein.

#### Anatomische Fakten M. semitendinosus

- Ursprung: Os sacrum, Fascia caudae, Ligamentum sacrotuberale latum, Tuber ischiadicum;
- Ansatz: kranialer Rand der Tibia, Fascia cruris, Tuber calcanei
- Funktion: bei belastetem Bein Extension von Knie, Hüfte und Sprunggelenk, bei entlastetem Bein Knieflexion bei Retraktion und Innenrotation der Gliedmaße
- Innervation: N. tibialis, N. gluteus caudalis
- Antagonist: M. tensor fasciae latae, M. quadriceps

#### Anatomische Fakten M. semimembranosus

- Ursprung: Ligamentum sacrotuberale latum, Schweifwirbel, Tuber ischiadicum
- Ansatz: mediale Kondylen von Femur und Tibia
- Funktion: bei belastetem Bein Extension von Hüfte und Knie, bei entlastetem Bein Retraktion, Innenrotation und Adduktion der Gliedmaße
- Innervation: N. tibialis, N. gluteus caudalis
- Antagonist: M. tensor fasciae latae, M. quadriceps

### Mögliche Tapeanlage des M. semitendinosus und M. semimembranosus

Theoretisch lassen sich beide Muskeln parallel tapen, in den meisten Fällen entscheidet man sich für einen der beiden Muskeln, der augenscheinlich mehr Unterstützung nötig hat. Aufgrund des Verlaufs und Form der Muskeln bietet sich der klassische I-Streifen für ein Muskeltape an. Der M. semitendinosus fungiert als letzter Muskel der dorsalen Muskelkette (S.118) (► Abb. 5.16), die sich über Rücken und Hals bis zum Ohransatz zieht. Aus diesem Grund ist das Tapen der gesamten Muskelkette möglich, das Tape kann somit problemlos großzügig über die Kruppe gezogen werden, gerne die Glutealmuskulatur sowie bei entsprechender Indikation auch die Rückenmuskulatur mit einbinden. Selbstverständlich bietet sich sowohl beim M. semimembranosus (► Abb. 5.24a) als auch beim M. semitendinosus (► Abb. 5.25a) an, die antagonistische Muskulatur – vor allem den M. tensor fasciae latae (S.121) – mitzutapen (► Abb. 5.24b, ► Abb. 5.25b).

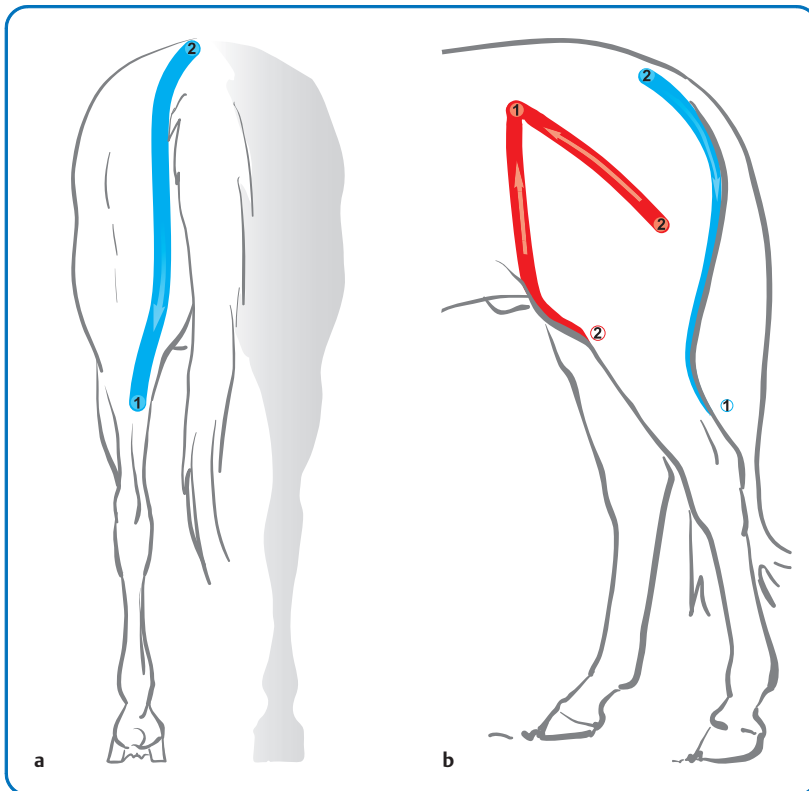
In der Regel sollten beide Körperhälften getapet werden, selbst bei Muskeldysbalancen oder einseitiger Problematik trägt das beidseitige Tapen dazu bei, die Muskulatur des gesamten Körpers zu harmonisieren.

#### Ziel

Überlastete Muskeln erhalten durch eine sedierende Muskelanlage (► Tab. 5.15, ► Tab. 5.17) harmonisierende Impulse und tragen zur Entspannung bei (► Abb. 5.26). Schwache Muskulatur soll über eine tonisierende Anlage zu mehr Aktivität angeregt werden (► Tab. 5.16, ► Tab. 5.18).

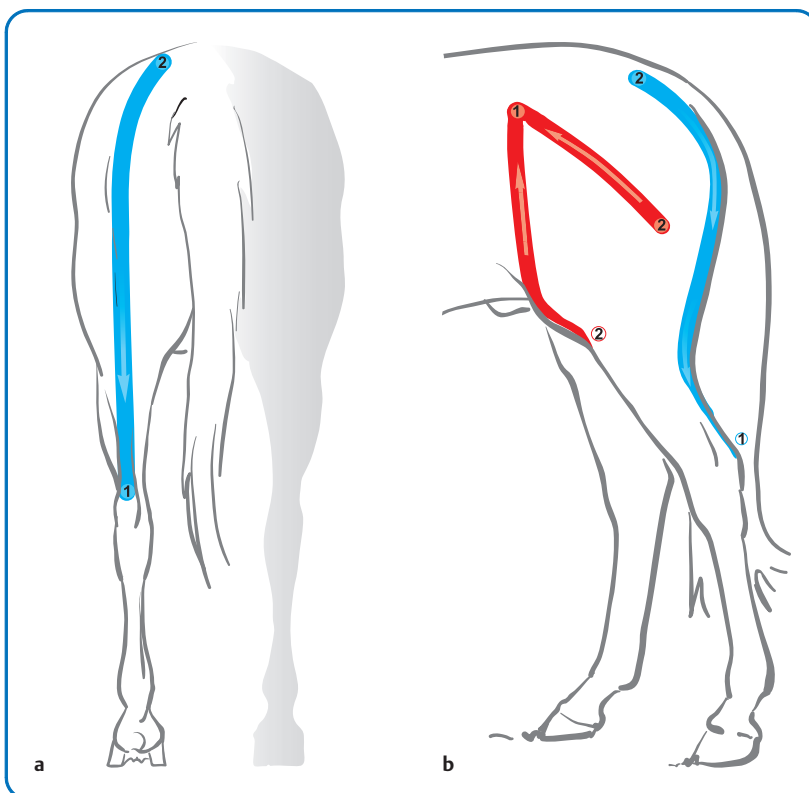
#### Step by Step

- Länge der benötigten Tapestreifen ermitteln, vorschneiden, Ecken berunden.
- **Für detonisierende Anlage:** Muskeltape (blau) auf dem M. semitendinosus (bzw. M. semimembranosus) in Vordehnung (Protraktion der Gliedmaße) ohne Zug vom Ansatz zum Ursprung anbringen und anmodellieren.
- **Für tonisierende Anlage:** Muskeltape (rot) auf dem M. semitendinosus (bzw. M. semimembranosus) in leichter Vorkontraktion (Retraktion der Gliedmaße) vom Ursprung zum Ansatz anbringen und anmodellieren.
- **Alternativ zusätzlich:** Antagonistische Muskelanlage des M. tensor fasciae latae (S.121).



► **Abb. 5.24** Grundlegende sedierende Tapeanlage für den M. semimembranosus mit antagonistisch getapetem M. tensor fasciae latae.

- a Sedierendes Muskeltape auf dem M. semimembranosus.
- b Zum sedierend getapetem M. semimembranosus wird der M. tensor fasciae latae tonisierend in Rot geklebt.



► **Abb. 5.25** Grundlegende, sedierende Tapeanlage für den M. semitendinosus mit antagonistisch getapetem M. tensor fasciae latae.

- a Sedierendes Muskeltape auf dem M. semitendinosus.
- b Zum sedierend getapetem M. semitendinosus wird der M. tensor fasciae latae tonisierend in Rot geklebt.

► **Tab. 5.15** Sedierende Muskelanlage für den M. semitendinosus

Anlageform	bevorzugte Farbe	Tapeverlauf/Region	Technik	Wirkung, Sonstiges
Muskeltape	blau	Verlauf: <b>M. semitendinosus</b> über Tuber ischiadicum; Anfangsbasis: Höhe Tibia (unterhalb der Kniekehle) alternativ am Calcaneus; Endbasis: Os sacrum, seitlich der Dornfortsätze	Vektortechnik, I-Streifen, ohne Zug, in Vordehnung (Protraktion der Gliedmaße)	sedierend
Muskeltape	rot	Verlauf: den <b>M. tensor fasciae latae</b> umfassend; Anfangsbasis: auf dem Tuber coxae; Endbasen: unterhalb des Hüftgelenks am Femur (Trochanter tertius) sowie am kranialen Rand der Tibia	Tangentialtechnik, Y-Tape mit max. 25 % Zug, leichte Vorkontraktion (Protraktion der Gliedmaße)	tonisierend

► **Tab. 5.16** Tonisierende Muskelanlage für den M. semitendinosus

Anlageform	bevorzugte Farbe	Tapeverlauf/Region	Technik	Wirkung, Sonstiges
Muskeltape	rot	Verlauf: <b>M. semitendinosus</b> über Tuber ischiadicum; Anfangsbasis: Os sacrum, seitlich der Dornfortsätze; Endbasis: Höhe Tibia (unterhalb der Kniekehle) alternativ am Calcaneus	Vektortechnik, I-Streifen, max. 25 % Zug, in leichter Vorkontraktion (Retraktion der Gliedmaße)	tonisierend
Muskeltape	blau	Verlauf: den <b>M. tensor fasciae latae</b> umfassend; Anfangsbasen: unterhalb des Hüftgelenks am Femur (Trochanter tertius) sowie am kranialen Rand der Tibia; Endbasis: auf dem Tuber coxae	Vektortechnik, 2 I-Streifen, ohne Zug, mit Vordehnung (Retraktion der Gliedmaße)	sedierend

► **Tab. 5.17** Sedierende Muskelanlage für den M. semimembranosus

Anlageform	bevorzugte Farbe	Tapeverlauf/Region	Technik	Wirkung, Sonstiges
Muskeltape	blau	Verlauf: <b>M. semimembranosus</b> ; Anfangsbasis: etwas medial der Kniekehle; Endbasis: Os sacrum (Kreuzbeinspitze)	Vektortechnik, I-Streifen, ohne Zug, in Vordehnung (Protraktion der Gliedmaße)	sedierend
Muskeltape	rot	Verlauf: den <b>M. tensor fasciae latae</b> umfassend; Anfangsbasis: auf dem Tuber coxae; Endbasen: unterhalb des Hüftgelenks am Femur (Trochanter tertius) sowie am kranialen Rand der Tibia	Tangentialtechnik, Y-Tape mit max. 25 % Zug, leichte Vorkontraktion (Protraktion der Gliedmaße)	tonisierend

► **Tab. 5.18** Tonisierende Muskelanlage für den M. semimembranosus

Anlageform	bevorzugte Farbe	Tapeverlauf/Region	Technik	Wirkung, Sonstiges
Muskeltape	rot	Verlauf: <b>M. semimembranosus</b> ; Anfangsbasis: Os sacrum (Kreuzbeinspitze); Endbasis: etwas medial der Kniekehle	Vektortechnik, I-Streifen, max. 25 % Zug, in leichter Vorkontraktion (Retraktion der Gliedmaße)	tonisierend
Muskeltape	blau	Verlauf: den <b>M. tensor fasciae latae</b> umfassend; Anfangsbasen: unterhalb des Hüftgelenks am Femur (Trochanter tertius) sowie am kranialen Rand der Tibia; Endbasis: auf dem Tuber coxae	Vektortechnik, 2 I-Streifen, ohne Zug, mit Vordehnung (Retraktion der Gliedmaße)	sedierend



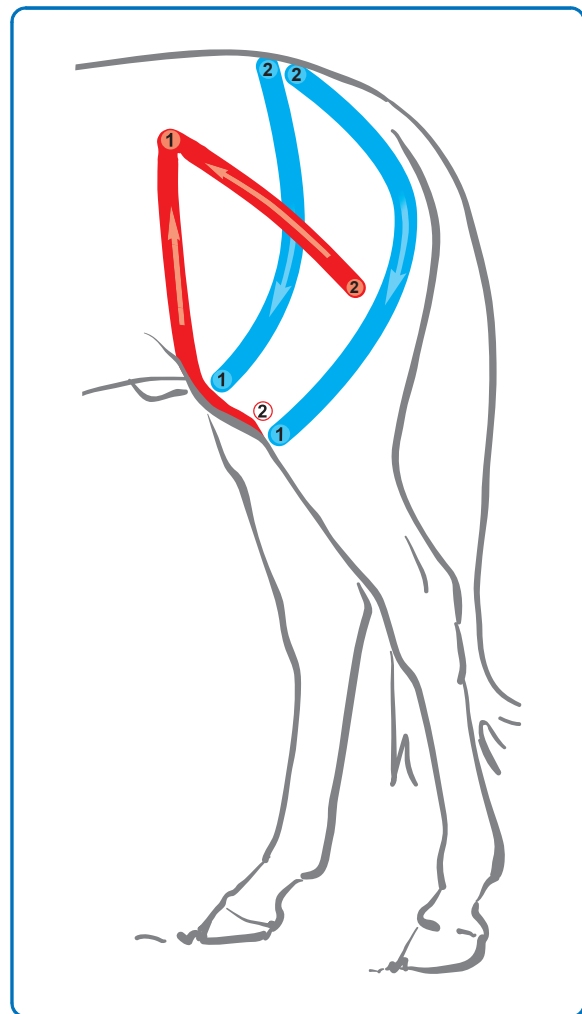
► **Abb. 5.26** Ein in Vordehnung geklebter, siedierender I-Streifen auf dem M. semitendinosus.

### 5.2.9 Spasmen und Atrophien des M. biceps femoris

Der sehnige Ansatz des M. biceps femoris steuert einerseits einen Ausläufer zur Achillessehne bei, andererseits deckt er das Knie von lateral ab. Deshalb sollte man bei Pferden, die im Kniebereich auf Palpation sensibel reagieren, auch an eine Restriktion des M. biceps femoris denken. Als Synergist zu den beiden Muskeln M. semitendinosus und M. semimembranosus reagiert der M. biceps femoris oft mit, wenn es zu Überlastungen der „Semis“ kommt. Neben Schwierigkeiten bei der Schubentwicklung zeigen sich bei Läsionen des Muskels auch Probleme bei den Seitengängen sowie ein verkürzter Raumgriff.

#### Anatomische Fakten

- Ursprung: Sacrum (Processus spinosi et transversi), Lig. sacrotuberale latum, Fascia caudae, Tuber ischiadicum
- Ansatz: Patella, Ligamentum patellae intermedium et laterale, Margo cranialis tibiae, Tendo calcaneus communis, Tuber calcanei
- Funktion: streckt und abduziert das Hüftgelenk, flektiert das Knie in der Hangbeinphase, extensiert Knie- und Sprunggelenk in der Stützbeinphase
- Innervation: N. gluteus caudalis, N. tibialis
- Antagonisten: M. tensor fasciae latae, M. quadriceps femoris



► **Abb. 5.27** Schematische Darstellung der siedierenden Standard-Tapeanlage für den M. biceps femoris mit tonisierend geklebtem antagonistischen M. tensor fasciae latae.

#### Mögliche Tapeanlage des M. biceps femoris

Der zweiköpfige Oberschenkelmuskel nimmt den Raum kranial des M. semitendinosus bis zur Vorderkante des Femurs ein und kann aufgrund seiner Ausprägung mit einem Y-Tape eingefasst werden. Für eine tonisierende Anlage bringt man die Anfangsbasis über den Querfortsätzen des Kreuzbeins an und zieht den kranial liegenden Schenkel bis zum Knie, den kaudalen entweder bis unterhalb des Knies oder bis zur Kniekehle. Die Endbasis läuft bei letzterer Version am Calcaneus aus.

Für die entspannende Version sind zwei I-Streifen die bessere Alternative, die sich am Os sacrum treffen, aber nicht übereinander geklebt werden (► **Abb. 5.27**). Ebenso kann ein einzelner I-Streifen über dem Muskelbauch – hier bevorzugt im Verlauf des kranialen Anteils – vom Knie zum Os sacrum mit Verlauf zwischen dem Hüftgelenk und Tuber ischiadicum angebracht werden.

Vielfach sind beide Muskeln des paarig angelegten M. biceps femoris betroffen, sodass eine Tapeanlage unabhängig davon welche Seite stärker betroffen ist, sowohl

auf der linken als auch auf der rechten Körperhälfte erfolgen sollte (► Abb. 5.28 und ► Abb. 5.29).

### Ziel

Zur Entlastung des Muskels erfolgt eine sedierende Anlage (► Tab. 5.19), zur Kräftigung tapet man tonisierend (► Tab. 5.20).

► Tab. 5.19 Sedierende Muskelanlage für den M. biceps femoris

Anlageform	bevorzugte Farbe	Tapeverlauf/Region	Technik	Wirkung, Sonstiges
Muskeltape	blau	Verlauf: <b>M. biceps femoris</b> im Bogen hinter dem Hüftgelenk vorbei zum Knie; Anfangsbasis: Patella (bei Tangentialtechnik auch Calcaneus oder distal des Knies); Endbasis: Os sacrum	Tangentialtechnik mit zwei I-Streifen oder Vektortechnik mit einem I-Streifen, ohne Zug, in Vordehnung (Protraktion der Gliedmaße)	sedierend

► Tab. 5.20 Tonisierende Muskelanlage für den M. biceps femoris

Anlageform	bevorzugte Farbe	Tapeverlauf/Region	Technik	Wirkung, Sonstiges
Muskeltape	rot	Verlauf: <b>M. biceps femoris</b> im Bogen knapp hinter dem Hüftgelenk und vor dem Tuberculum ischiadicum vorbei zum Knie bzw. Calcaneus; Anfangsbasis: Os sacrum; Endbasen: Patella, Calcaneus	Tangentialtechnik mit max. 25 % Zug, in Vorkontraktion (Retraktion der Gliedmaße)	tonisierend



► Abb. 5.28 Bei diesem Pferd wurde aufgrund einer starken Muskelatrophie der M. biceps femoris beidseits tonisierend getapet.



► Abb. 5.29 Zusätzlich zum M. biceps femoris wurde der M. tensor fasciae latae ebenfalls tonisierend angebracht, weil beide Muskeln atrophiert, aber nicht verspannt sind.

### Step by Step

- Länge der benötigten Tapestreifen ermitteln, vorschneiden, Ecken berunden.
- **Für detonisierende Anlage:** Muskeltape (blau) auf dem M. biceps femoris in Vordehnung (Protraktion der Gliedmaße) ohne Zug vom Ansatz zum Ursprung anbringen und anmodellieren.
- **Für tonisierende Anlage:** Muskeltape (rot) auf dem M. biceps femoris in leichter Vorkontraktion (Retraktion der Gliedmaße) vom Ursprung zum Ansatz anbringen und anmodellieren.
- **Alternativ zusätzlich:** Synergistische Muskeln („Semis“) und antagonistische Muskeln (M. fasciae latae) können entsprechend der beschriebenen Regeln für das Taping von überlasteten bzw. schwachen Muskeln mitgetapet werden.

### 5.3

## Muskelverletzungen

Muskelverletzungen sind bei Pferden nicht selten, werden jedoch oft bagatellisiert oder gar nicht erkannt. Etwa 40% der Körpermasse wird durch die Muskeln gebildet, sodass die Verletzungsgefahr nicht unerheblich ist. Pferdebesitzer werden allerdings meist erst dann hellhörig, wenn das Pferd lahmt. Jedoch sollte man immer bedenken, dass selbst ein Pferd, das keine Lahmheitsanzeichen zeigt, dennoch Schmerzen und somit eine muskuläre Verletzung oder Erkrankung haben kann. Deshalb ist es ratsam, bereits auf kleinste Anzeichen wie steifer Gang, Unwilligkeit („Faulheit“) oder verringerten Raumgriff zu achten, um nur einige Beispiele zu nennen.

Die Arten von muskulären Problemen beim Pferd sind sehr vielfältig und können auch aufgrund von Stoffwechselstörungen, Vergiftungen, Problemen im Elektrolythaushalt, neurogenen und endokrinen Ursachen, traumatischen Ereignissen, aber auch belastungsabhängig entstehen. In den meisten Fällen ist eine schulmedizinische, tierärztliche Behandlung unabdingbar. Muskelprobleme sollten nicht auf die leichte Schulter genommen werden, da sie unter Umständen sogar lebensbedrohlich sein können. Aus diesem Grund ist eine exakte Diagnostik wichtig, bevor die Frage nach einer passenden Tapeanlage gestellt wird.

**Kreuzerschlag** Ein Beispiel einer ernsthaften Muskel-erkrankung gehört der Kreuzerschlag zu den belastungsbedingten Myopathien. Andere Bezeichnungen hierfür sind Feiertagskrankheit, Lumbago, paralytische Myoglobinurie oder als älterer Ausdruck die Schwarze Harnwinde. Im englischen Sprachgebrauch ist der Begriff „Tying up“ gebräuchlich. Der Kreuzerschlag ist die häufigste Muskelerkrankung bei Pferden und äußert sich durch eine brettharte Muskulatur im Kruppenbereich. Die Pferde gehen steif bis hin zur völligen Bewegungs-

unfähigkeit und setzen braunen Harn ab. Dies ist die Folge aus der Freisetzung von Myoglobin aus dem geschädigten Muskel. Die Symptome treten etwa 10–20 min nach Arbeitsbeginn auf. Die Pferde sollten dann nicht mehr bewegt und warm eingedeckt werden.

Bei stark beanspruchten Pferden kann eine erschöpfungsbedingte Myopathie auftreten, bei der es zu einer schmerzhaften Muskelentzündung kommt. Sie wird durch kohlenhydratreiche Fütterung, Vitamin- und Selenmangel sowie Elektrolytverlust zusätzlich gefördert.

**Myopathien** Eine weitere Krankheit ist die Atypische Myoglobinurie bei Weidepferden, deren Ursachen noch nicht vollständig geklärt sind. Zudem kennt man stoffwechselbedingte Myopathien, wozu die Polysaccharid Storage Myopathy (PSSM), eine erblich bedingte Erkrankung bestimmter Rassen (Quarter Horse, Paint Horse, Appaloosa, Percheron und Belgisches Kaltblut), sowie die Hyperkaliämische Periodische Paralyse (HYPP) – betroffen sind hier vor allem das American Quarter Horse – gehört.

**Muskeltraumen** Neben obigen schwerwiegenden Erkrankungen können auch verletzungsbedingte Muskelprobleme wie Hämatome, Zerrungen und Muskelrisse auftreten. Vielfach sind es jedoch chronisch bedingte muskuläre Überlastungserscheinungen, mit denen die meisten Reitpferde heutzutage geplagt sind. Die Ursachen hierfür sind vielfältig und erstrecken sich von unpassender Ausrüstung über ein falsches Training, eine mögliche Fehlernährung bis hin zu einem unkoordiniert agierenden Reiter.

Über einen längeren Zeitraum manifestierte Fehlbelastungen des Pferdekörpers bewirken einerseits eine Überlastung der agonistischen Muskulatur bei gleichzeitiger Schwächung der Antagonisten. Somit entstehen weitreichende Muskelverspannungen und -krämpfe, aber auch hartnäckige Muskelatrophien. Insbesondere diese Form von Muskelproblemen ist mit Hilfe von physiotherapeutischen Maßnahmen und manueller Therapien in Begleitung mit kinetischen Tapes sehr gut behandelbar.

#### Praxistipp

Selbst ohne deutliche Lahmheitsanzeichen können Muskelverletzungen vorliegen. Man sollte deshalb Signale wie steifen Gang, Unwilligkeit und verkürzten Raumgriff registrieren und die Ursache hierfür ergründen.

Kommt es zu Muskelverletzungen, registriert man diese nicht immer sofort. Die Symptome und Auswirkungen sind abhängig von der Schwere der Muskelverletzung. Sie werden klassifiziert in relativ harmlose Muskelbeschwerden wie ein leichter Muskelkater bis hin zu schwersten Verletzungen wie Muskelabrissen.

## **8** Muskelverletzungen werden eingeteilt in:

- Muskelzerrung
- Muskelkater
- Muskelfaserriss
- Muskelriss
- Muskelprellung
- Muskelkrämpfe

**Ursachen** Muskelverletzungen entstehen in erster Linie durch plötzliche, unvorbereitete, extreme Muskelanspannung, die sich meist aufgrund von unberechenbaren äußeren Einflüssen ergeben. Hiervon kann ein Pferd betroffen sein, wenn es erschrickt und infolgedessen einen Sprung zur Seite macht. Oder aber ein Pferd tritt in ein Bodenloch, das es nicht gesehen hat. Weitere Ursachen können trainingstechnische Überforderungen der Muskulatur aufgrund ungenügender Aufwärmphase oder Überlastung sein. Nicht zu vergessen sind außerdem die traumatischen Einwirkungen durch Schläge von Artgenossen oder anderweitige Gewalteinwirkungen beispielsweise durch Unfälle.

### **!** Merke

**Muskelverletzungen sind möglich durch:**

- **Ungenügendes Aufwärmen vor dem Training**
- **Fehlendes Abwärmen nach dem Training**
- **Überlastung während des Trainings und Muskelermüdung durch falsche Trainingsmethoden**
- **Muskuläre Dysbalancen (trainings-, exterieur-, krankheits- oder verletzungsbedingt)**
- **Traumatische Einwirkung (Schlag durch Artgenossen, Unfall)**

Bereits ein **Muskelkater** stellt eine Muskelverletzung dar, die nicht bagatellisiert werden sollte. Er entsteht durch übermäßige Belastung, die der Körper nicht gewohnt ist. Beim Muskelkater handelt es sich um kleinste Muskelfaserrisse und nicht um eine Übersäuerung der Muskulatur durch Laktatbildung, wie man früher glaubte. Ein Muskelkater schmerzt – je nach Intensität – mehrere Tage lang. In dieser Phase sollte das Pferd geschont und nur leicht bewegt werden. Wärme ist ebenfalls eine wohlthuende Maßnahme.

Durch eine mangelhafte Aufwärmphase, zu intensive Belastungen, falsches Training, aber auch durch Mineralstoffverluste (Schwitzen) können **Muskelzerrungen** entstehen. Der Muskel erreicht dabei seine Elastizitätsgrenze, überschreitet diese jedoch nicht, sodass Muskelfasern noch nicht zerreißen. Somit kann ein Muskelkater eine schwerwiegendere Verletzung als die Muskelzerrung darstellen, wobei jeweils das Ausmaß der Verletzung zu berücksichtigen ist.

Die nächste Stufe stellt der **Muskelfaserriss** dar, der bei Pferden relativ häufig vorkommt. Dieser entsteht durch plötzliche Schnellkraftbeanspruchungen (Sprünge, Sprints, Erschrecken). Obwohl das Pferd als „Kaltstarter“

gilt, weil es in freier Wildbahn als Fluchttier in der Lage sein muss, aus einer Ruhesituation heraus, sehr schnell in die Höchstgeschwindigkeit überzugehen, ist es vor Verletzungen durch Schrecksituationen nicht gefeit. Plötzliche Reaktionen wie starkes Abbremsen, Wegspringen und Lossprints können Muskelfaserrisse nach sich ziehen, die stets mit Einblutungen einhergehen und schließlich durch eine mehr oder weniger große Dellenbildung in der Muskulatur sichtbar werden.

Die Steigerung des Muskelfaserrisses ist der **Muskelriss**, bei dem nicht nur einzelne Fasern, sondern ganze Faserbündel zerreißen. Im schlimmsten Fall wird sogar der ganze Muskelbauch zerstört, was meist eine Unfallfolge ist oder in seltenen Fällen durch Schläge von Artgenossen verursacht werden kann. Eine Wiederherstellung der Muskelfunktion ist in diesen Fällen höchstens operativ möglich. Je nachdem, welcher Muskel betroffen ist, können ggf. die Synergisten die Funktion des verletzten Muskels übernehmen. Somit kann das Pferd eine derartige Verletzung häufig recht gut kompensieren.

Trainingsbedingte Muskelverletzungen sind meist vermeidbar, wenn das Pferd genügend lange und fachgerecht aufgewärmt, in der Trainingsphase adäquat belastet, aber nicht überlastet, und eine ausreichend lange Abkühlphase eingehalten wird. Mit fehlenden Auf- und Abwärmphasen riskiert man einerseits Muskelverletzungen, andererseits sind hartnäckige und chronisch manifestierte Verspannungen vorprogrammiert. Verspannte Muskelareale sind wiederum erheblich anfälliger für Verletzungen wie Zerrungen und Faserrisse.

Durch Schläge von Artgenossen kann es zu einer **Muskelprellung** kommen, die ebenfalls intramuskuläre Einblutungen nach sich ziehen. Somit entwickelt sich ein mehr oder weniger großes Hämatom, das sehr schmerzhaft und berührungsempfindlich ist. Die Verletzungen sind in der Regel nicht allzu schwerwiegend, wenn die Pferde keine Eisen tragen. Durch Eisenbeschläge, die ggf. noch mit Stollen und Stiften ausgestattet sind, können jedoch gravierende Verletzungen entstehen.

**Muskelkrämpfe** sind bei Pferden seltener zu beobachten. Sie sind meist das Resultat eines Elektrolytverlusts (Schwitzen), der durch Mineralstoff- und Wasserzufuhr nicht rechtzeitig ausgeglichen wird. Jedoch kann es auch bei einer Überlastung zu Muskelkrämpfen kommen.

### 5.3.1 Hämatome

Schlägereien unter Artgenossen sind in neuen Herdenkonstellationen häufiger zu beobachten. Ursachen können aber auch ungenügende Freiflächen für rangniedrige Pferde sein oder die Zusammenstellung von unverträglichen und fehlgeprägten Pferden. Somit kann es zu schmerzhaften Hämatomen kommen, wobei das Risiko einer schwerwiegenden Verletzung durch das Tragen von Hufeisen deutlich erhöht ist (► Abb. 5.30).





► **Abb. 5.30** Durch den Huftritt eines Artgenossen hat dieses Pferd ein Hämatom am M. semitendinosus und M. biceps femoris. Ein Lymphtape hilft, die Stoffwechselprodukte schneller abzutransportieren und die Schwellung abzubauen.

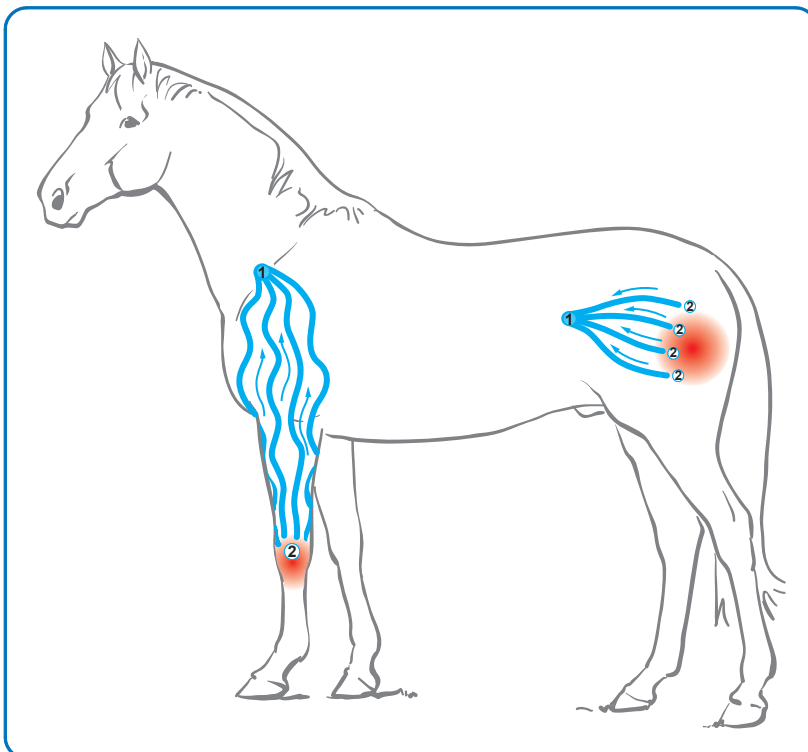
Lymph- und Blutgefäße können zerrissen und gequetscht werden, wodurch es zu Einblutungen in den Muskel und das subkutane Gewebe kommt. Folglich bildet sich relativ rasch eine Schwellung. Palpatorisch ist die verletzte Region durch vermehrte Wärmeabstrahlung und deutliche Berührungsempfindlichkeit vom unverletzten Gewebe abzugrenzen. Die Schmerzen zwingen zu einer Trainingspause, wobei leichte Bewegung den Stoffwechsel und somit die Ausheilung fördert. Das Pferd sollte sich deshalb auf der Koppel oder im Paddock frei bewegen können.

Im akuten Stadium ist das Kühlen der verletzte Region mit Eiswasser die Methode der Wahl. In schweren Fällen kann der Tierarzt abschwellende und entzündungshemmende Medikamente verordnen.

### Mögliche Tapeanlage bei Hämatomen

Aufgrund der großen Schmerzhaftigkeit sind manuelle Maßnahmen wie Massagen etc. im akuten Stadium kontraindiziert. Ebenso dürfen keine Tapes auf die empfindlichen Areale geklebt werden. Somit scheidet eine muskuläre Tapeanlage, aber auch ein Schmerztape über der betroffenen Region aus. Sehr hilfreich jedoch ist das Anlegen eines Lymphtapes (S.65). Es trägt dazu bei, die anfallenden Stoffwechselprodukte schneller abzutransportieren, insbesondere wenn zuvor eine manuelle Lymphdrainage durchgeführt wurde.

Das Lymphtape reicht mit seinen Tentakeln an die Schwellung heran, die Basis liegt am nächstgelegenen Lymphknotenzentrum (► **Abb. 5.31**). In schweren Fällen



► **Abb. 5.31** Schematische Darstellung von Lymphtapes (Fächer- und Serpentinechnik) zum besseren Abtransport von Stoffwechselprodukten in die nächstgelegene Lymphknotenstation nach einer Verletzung.

► **Tab. 5.21** Lymphanlage für Hämatome

Anlageform	bevorzugte Farbe	Tapeverlauf/Region	Technik	Wirkung, Sonstiges
Lymphtape	blau	Verlauf: Zwischen dem Verletzungsgebiet und der Lymphknotenstation; Anfangsbasis: Lymphknotenstation; Endbasen: an der Verletzungsgrenze	Fächertechnik oder Serpentinechnik mit einem Fächertape, max. 10 % Zug (Paper-Off) unter leichter Vordehnung oder Hautvorschub	entstauend, schmerzlindernd

begleiten weitere Lymph tapes den Weg des Lymphabflusses bis zum linken Venenwinkel im Brustbereich.

### Ziel

Schnellerer Abtransport von lymphpflichtigen Stoffwechselprodukten. Länger anhaltender Effekt nach einer manuellen Lymphdrainage (► Tab. 5.21).

### Step by Step

- Länge des benötigten Tapestreifens ermitteln (dabei die Wellenform bei der Serpentinechnik berücksichtigen und entsprechend längere Streifen ablängen), Tape in Fächerform vorschneiden, Ecken berunden.
- Die Anfangsbasis des Lymph tapes (blau) auf der nächstgelegenen Lymphknotenstation anbringen und anmodellieren. Bei langen Lymph tapes in Serpentinechnik klebt man zunächst – unter leichter Vordehnung oder Hautvorschub (je nach Region) – die äußeren Tentakel unter maximal 10 % Zug wellenförmig bis zum Zielgebiet auf und fasst damit das Abflussgebiet ein.
- Anschließend werden die mittleren Schenkel ebenfalls in Vordehnung bzw. Hautvorschub und in Paper-Off-Technik (10 % Zug) wellenförmig bis zum Zielgebiet angebracht.
- Die Tapeschenkel werden möglichst noch unter Vordehnung gut anmodelliert.

### 5.3.2 Muskel(faser)riss

Ein Muskelfaserriss kann bei Pferden unbemerkt entstehen, wenn der Pferdebesitzer die Schmerzzeichen ignoriert oder nicht registriert. Möglicherweise ist ein geringfügiger Muskelfaserriss funktionell kaum bedeutend, da das Pferd die Läsion meist problemlos kompensieren kann. Die Pferdebesitzer bemerken erst später eine Delle in der Muskulatur, die auf einen Muskelfaserriss hinweist.

Da Pferdebesitzer kleinere Muskelfaserrisse selten frühzeitig erkennen, findet nur sporadisch eine tierärztliche Behandlung statt. Der Faserriss bildet im Heilungsverlauf eine Narbenstruktur im Muskel, die palpatorisch auszumachen ist. Die zerrissenen Muskelfasern rollen sich auf und bilden darum die sicht- und tastbare Delle.

### Mögliche Tapeanlage bei Muskel(faser)riss

Muskelfaserrisse können mit unterschiedlichen Tapeanlagen versorgt werden. Für welche Anlageform man sich entscheidet, hängt von der Lage, der Schwere und dem Stadium der Verletzung ab. In akuten Fällen kann eine Lymphanlage sinnvoll sein, in chronischen Fällen ist ggf. eine sedierende Muskelanlage indiziert. Eine weitere Möglichkeit ist eine raumschaffende Anlage – beispielsweise mittels Spacetape (Zentrierungstechnik der Ligamentanlage) – oder ein das Verletzungsareal tangierendes Faszientape (► Abb. 5.34). Auch eine Kombination dieser Anlagen kann in Betracht gezogen werden (► Abb. 5.32, ► Abb. 5.33).

### Ziel

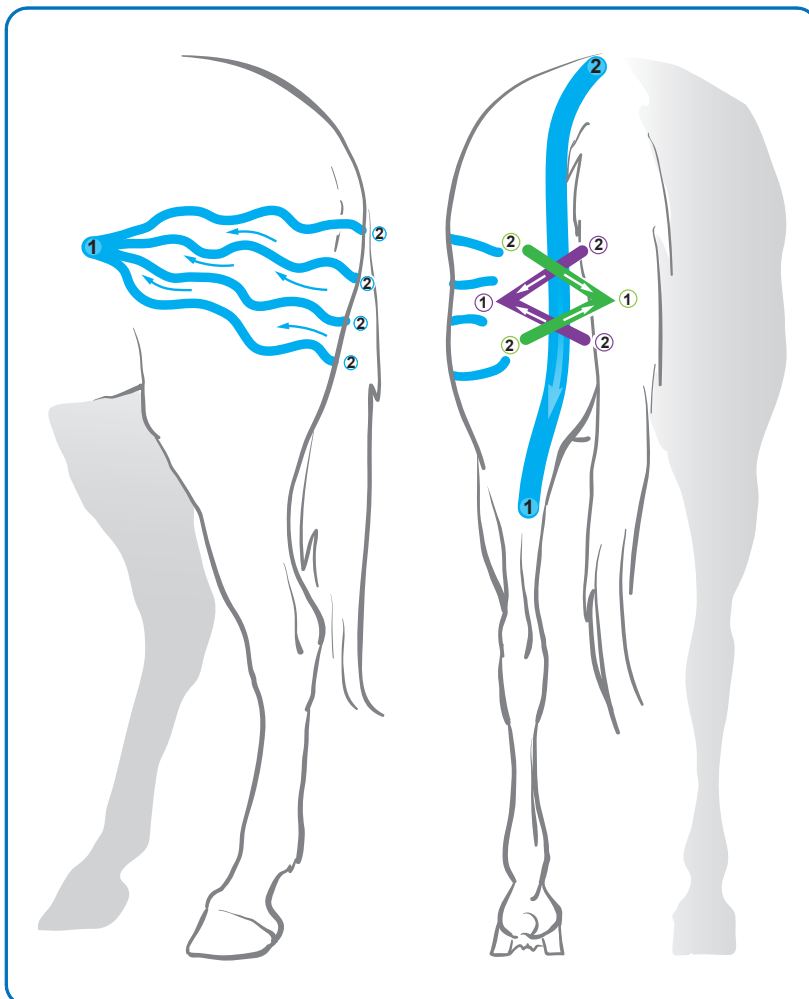
Förderung des Stoffwechsels im Verletzungsgebiet (► Tab. 5.22), Schmerzlinderung durch Raumschaffung, Verklebungen vermeiden oder lösen (Faszientape).

### Step by Step

- Länge der benötigten Tapestreifen je nach Größe des Verletzungsgebietes ermitteln, Tapes in Y-Form vorschneiden, Ecken berunden.
- Die Anfangsbasis außerhalb des Verletzungsareals anmodellieren.
- Die Tapeschenkel in Doppelzug- oder Impulstechnik mit bis zu 100 % Zug tangential des Verletzungsgebietes anbringen, Endbasen ohne Zug aufkleben, gesamtes Tape anmodellieren
- Als **Alternative** weitere 1–3 Y-Tapes in gegensätzlichem und 90°-winkligem Verlauf anordnen und mit gleicher Technik wie erstes Faszientape anbringen.
- Als **Alternative** (akute Phase): zusätzliches oder separates Lymphtape mit Anfangsbasis an der Lymphknotenstation und Endbasen an den Grenzen des Verletzungsgebietes, leichte Vordehnung oder Hautvorschub, 10 % Zug (Paper-Off-Technik), anmodellieren.
- Als **Alternative** (chronische Phase): Spacetape in Zentrierungstechnik als raumschaffende Tapemaßnahme. 4 Tapestreifen mit 100 % Zug en bloc über dem Verletzungsgebiet in Sternform anbringen, anmodellieren, Endbasen stets ohne Zug.
- Als **Alternative**: Zusätzliches Muskeltape über dem verletzten Muskel als sedierende Anlage. I-Streifen in Vektortechnik (ggf. Y-Tape als Tangentialtechnik) vom Ansatz zum Ursprung in Vordehnung ohne Zug anbringen, noch während der Dehnungsphase anreiben.

► **Tab. 5.22** Faszienanlage und mögliche Alternativen bei Muskelfaserriss

Anlageform	bevorzugte Farbe	Tapeverlauf/Region	Technik	Wirkung, Sonstiges
<b>Faszientape</b>	akutes Stadium: blau; chronisches Stadium: schwarz, rot, violett, beige, weiß	Verlauf: das Verletzungsgebiet tangierend; Anfangsbasis: außerhalb der Verletzungsregion; Endbasen: außerhalb der verletzten Region	Tangentialtechnik mit Y-Tape, in Doppelzug- oder Impulstechnik mit bis zu 100% Zug, ohne Vordehnung;	löst Verklebungen, fördert die Regeneration
Alternativ: zusätzliche Faszientapes	s. o.	s. o., die Faszientapes werden jeweils im 90°-Winkel zueinander angeordnet	s. o.	s. o.
Alternative zum Faszientape: Spacetape	–	Verlauf: sternförmig direkt über dem Verletzungsgebiet	Zentrierungstechnik mit 4 I-Streifen, sternförmig mit 100% Zug	schmerzlindernd; empfehlenswert, insbesondere bei chronischem Zustand
Alternativ: zusätzliches oder separates Lymphtape	blau	Verlauf: Zwischen dem Verletzungsgebiet und der Lymphknotenstation; Anfangsbasis: Lymphknotenstation; Endbasen: an der Verletzungsgrenze	Fächertechnik oder Serpentinechnik mit einem Fächertape, max. 10% Zug (Paper-Off) unter leichter Vordehnung oder Hautvorschub	entstauend, schmerzlindernd; empfehlenswert, insbesondere bei akuten Verletzungen
Alternativ: Muskeltape	blau	Verlauf: Mit dem Tape den verletzten Muskel das Verletzungsgebiet abdeckend (I-Streifen) oder einfassend (Y-Tape). Anfangsbasis: Muskelansatz; Endbasis: Muskelursprung	Tangentialtechnik (Y-Tape) oder Vektortechnik mit einem I-Streifen, ohne Zug, in Vordehnung	sedierend

► **Abb. 5.32** Beispielanlage eines Muskelfaserrisses am M. semimembranosus: Das sedierende Muskeltape wird im Muskelverlauf angelegt. Zwei Faszientapes umschließen den Muskelfaserriss und sorgen für eine Mobilität im Gewebe. Verklebungen der Unterhautfaszien werden dadurch weitgehend verhindert. Ein weiteres Lymphtape vom Verletzungsgebiet zur Lymphknotenstation sorgt für einen verbesserten Stoffwechsel im Verletzungsgebiet.

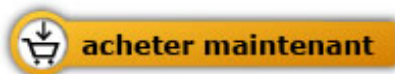

Renate Ettl

[Kinesiotaping beim Pferd](#)

Schmerzen lindern - Bewegungen optimieren

256 pages, relié  
publication 2016



Plus de livres sur homéopathie, les médecines naturelles et un style de vie plus sain  
[www.editions-narayana.fr](http://www.editions-narayana.fr)