Gerhard Borschel
Klinische Materia Medica in der Tiermedizin

Extrait du livre

Klinische Materia Medica in der Tiermedizin
de Gerhard Borschel
Éditeur : Barthel Verlag

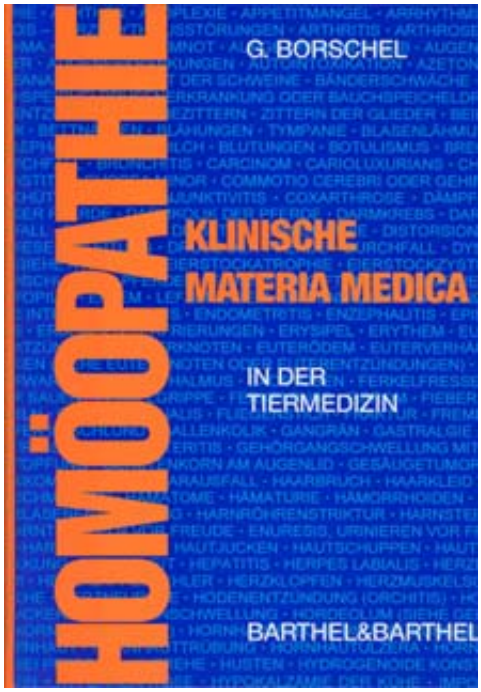

http://www.editions-narayana.fr/b524

Sur notre librairie en ligne vous trouverez un grand choix de livres d'homéopathie en français, anglais et allemand.

Reproduction des extraits strictement interdite.
Narayana Verlag GmbH, Blumenplatz 2, D-79400 Kandern, Allemagne
Tel. +33 9 7044 6488
Email info@editions-narayana.fr
http://www.editions-narayana.fr

Editions Narayana

re sind dann nach einer gewissen Zeit wieder vorstellig geworden, sie blieben zum Teil auch weg. Aber es war doch eine große Anzahl dabei, die rückfällig wurden und auf Grund massiver Metastasierung eingeschläfert werden mußten.
Auch bei chirurgischen Maßnahmen bietet sich die Homöopathie an. Ich habe es mir besonders in solchen Fällen immer wieder zur Aufgabe gemacht, eine entsprechende postoperative Behandlung folgen zu lassen, um nicht ein Wiederaufflammen befürchten zu müssen. Hier hat sich zunächst kurz nach der Operation mehrere Tage lang eine Gabe *Lachesis* M verdient gemacht. Die Wunde heilte sehr gut ab, ohne daß es zu Infektionen oder Eiterungen kam. Das Allgemeinbefinden des Tieres war kurz nach der Operation in einem ganz hervorragenden Zustand. Embolien und auch Darmlähmungen konnten mit diesem Mittel, *Lachesis* M, von vornherein verhindert werden. Danach habe ich mit homöopathischen Medikamenten wie z. B. *Sulphur* oder auch *Arsenicum* D 14 oder C 30 für eine entsprechende Ausleitung der Toxine gesorgt. In sehr vielen Fällen konnte ich sehen, daß sich auch nach chirurgischen Maßnahmen die Anzahl der Rückfälle erheblich verringerte. Man muß eben von Fall zu Fall abwägen, welche Methode man für die geeignetste hält. Sicherlich spielt auch der Zustand oder die Verfassung des Tieres eine entscheidende Rolle, ob man ihm eine Operation noch zusätzlich zumuten kann oder nicht. Man muß sehr gründlich abwägen, was man in den einzelnen Fällen für die richtige Maßnahme hält. In den Fällen, in denen ich mich für einen chirurgischen Eingriff, besonders bei Gesäugetumoren, entschlossen habe, ließ ich diese Tiere etwa eine oder zwei Wochen vor der angesetzten Operation mit *Calendula-Salbe* behandeln. Ich habe die Besitzer angehalten, diesen Tumor täglich mit *Calen*dula-Salbe einzureihen, zusätzlich ließ ich dem Tier einmal täglich eine Tablette *Lapis albus* C 6 geben. Wie sich dann auch während der Operation zeigte, verlief diese jedesmal sehr günstig. Es traten wesentlich weniger Blutungen auf, als es sonst bei einigen Gesäugetumoren immer wieder der Fall ist. Die Operation war eigentlich eine sehr leichte Angelegenheit und mit dieser vorgezogenen Calendula-Kur konnte ich auch im nachhinein viele Rückfälle vermeiden, wenn dann gleichzeitig für eine entsprechende Homotoxinausleitung gesorgt wurde.
Dieses zunächst als Vorbemerkung zur Tumorbehandlung. Im folgenden möchte ich auf einzelne Mittel eingehen, die sich bei der Behandlung carcinomatöser Erscheinungen immer als hilfreich erwiesen haben. Sicherlich gibt es noch eine ganze Anzahl anderer Mittel, die ins Kalkül gezogen werden mußten, aber das muß von Fall zu Fall entschieden werden. Am günstigsten ist es natürlich - das waren auch immer die Spontanheilungen - wenn man auf Grund längerer Erfahrung in der Homöopathie imstande ist,

Narayana Verlag, 79400 Kandern, Tel. 07626 974 970-0
Leseprobe von G. Borschel: Klinische Materia Medica in der Tiermedizin

das Typmittel des Tieres ausfindig zu machen, um dieses dann in einer sehr hohen Potenz zu geben. Meistens genügt es, einmal CM zu geben, so daß sich durch diese einmalige Gabe das ganze Geschehen wendet und ohne weitere Folgeerscheinungen gründlich ausheilt. Aber man hat bei den verschiedenen Tiertypen doch hin und wieder einmal Schwierigkeiten, den entsprechenden Typ ausfindig zu machen. Vielfach sind es auch Mischtypen, die uns vorgestellt werden und da ist es mit einigen Schwierigkeiten verbunden, zu dem entsprechenden Mittel zu gelangen. Diese Problematik, das entsprechende Typmittel aufzuspüren, hat mich über längere Zeit immer wieder beschäftigt. Ich habe nach Möglichkeiten und Wegen gesucht, irgendwelche Methoden in die Hand zu bekommen, mit denen man gezielter zu dem entsprechenden Typmittel gelangen kann. Hier hat sich nach langjähriger Beschäftigung mit der Glaschromatographie gezeigt, daß diese Methode in ihrer Aussagekraft unter Umständen sehr spezifisch auf das richtige Mittel hindeutet. Wer sich mit dieser Glaschromatographiemethode längere Zeit beschäftigt hat, sich diese Kristallbilder eingeprägt und auch gewisse Erfahrungen auf diesem Gebiet gesammelt hat, der kann durch In-vitro-Vorversuche mit Hilfe des Patientenblutplasmas plus dem in Frage kommenden Homöopathicum schon innerhalb sehr kurzer Zeit zu dem entsprechenden Typmittel oder zu dem bei diesem Tier angezeigten Mittel kommen. Wie sich im nachhinein am Tier immer wieder feststellen ließ, ist das eine Methode, deren Aussagekraft nicht unterschätzt werden darf. Leider ist auf dieses Gebiet von selten der Forschung wenig Wert gelegt worden. In meiner Praxis hat sie sich jedenfalls als ausgesprochen hilfreich erwiesen. Ich kann nur jeden Interessenten dazu animieren, sich mit dieser Methode näher zu befassen, denn es liegen hier tatsächlich noch Schätze vergraben, die auf ihre Entdeckung warten.

Zwei Mittel, auf die ich hier hinweisen möchte und die sich bei tumorösen Veränderungen als hilfreich erwiesen haben, sind *Kreosotum* und *Arsenicum.*

Kreosotum setze ich ein, auch in Hochpotenzen CM, wenn von diesem Tumor oder von diesem Tier ein auffällig aashafter Geruch ausgeht. Meistens sind die Tumore schon zerfallen und es entströmt ihnen ein entsprechender Verwesungsgeruch.

Arsenicum CM und auch MM sind Medikamente, die zwar nicht immer zum Erfolg führen, aber doch die Zustände, die das Allgemeinbefinden betreffen, erstaunlich verbessern. Partiell kann es dann auch einmal zur Rückbildung eines Tumors kommen. Ich setze die Medikamente auch gerne ein, wenn schon ganz erhebliche Störungen des Allgemeinbefindens vorliegen, besonders wenn die Tiere sehr schwach geworden sind, kaum noch Futter und auch keine Flüssigkeit mehr zu sich nehmen. Hier kann man unter Um-

Narayana Verlag, 79400 Kandern, Tel. 07626 974 970-0
Leseprobe von G. Borschel: Klinische Materia Medica in der Tiermedizin

ständen mit *Arsenicum* noch einmal einen Versuch starten, die letzten Lebensgeister zu wecken.
Helleborus niger, Viscum album und *Leptandra* habe ich selbst nicht ausprobiert. Ich hatte keine Gelegenheit dazu, sie einzusetzen. Sie werden in der Literatur beschrieben und ich kann mir ohne weiteres bei bestimmten Fällen vorstellen, falls die Symptome mit dem Mittel übereinstimmen, daß sie sich eventuell als hilfreich erweisen könnten.
Ornithogalum, die Urtinktur, soll sich bei Magenkrebs sehr vorteilhaft auswirken. Auch hier hatte ich noch keinen Patienten, um das auf die Probe zu stellen, aber ich würde mich nicht scheuen bei einem entsprechenden Fall auch dieses Präparat zu benutzen.
Erfolg hatte ich allerdings, mit dem oben erwähnten *Cisplatin.* Es scheint sehr tief in ein Geschehen einzugreifen, denn es gehört schon einiges dazu, solche umfangreichen Tumore zur Rückbildung zu veranlassen. Nicht nur beim Hodentumor, auch bei anderen Tumoren kann es sich als hilfreich erweisen.
Besonders möchte ich auf die Typmittel hinweisen. Wenn man sie ausfindig machen kann, sollten sie in einer sehr hohen Potenz gegeben werden. Hier kann es spontan zu einem Umschlagen des Geschehens kommen, so daß sich das Gewächs im Laufe von einigen Tagen oder auch Wochen unter Umständen vollständig zurückbildet.
Bei den Gesäugetumoren der Hündinnen hatte ich schon erwähnt, daß ich diese Tiere mit *Calendula-Salbe* vorbehandeln lasse. Bei sehr umfangreichen Tumoren, die an der Unterlage festgewachsen sind, bei denen sich die Knoten auf der Unterlage nicht mehr verschieben lassen und der Verdacht besteht, daß sie unter Umständen schon durch die Bauchdecke durchgebrochen sind, gebe ich etwa eine oder zwei Wochen vor einer ins Auge gefaßten Operation *Phytolacca* CM. Ich konnte in sehr vielen Fällen beobachten, wie sich dieser Tumor anschließend auf der Unterlage verschieben ließ, praktisch etwas abkapselte und sich dann bei einer späteren Operation keinerlei Rückfälle mehr zeigten. Es ist also sehr wichtig, vor einer angesetzten Operation zunächst einmal im Vorfeld homöopathisch einzugreifen, um die Verhältnisse derart zu optimieren, daß sich dann im nachhinein keine Rückfälle mehr zeigen und das Tier auch in den kommenden Jahren nicht mehr wegen solch einer tumorösen Veränderung behandelt werden muß. Das hat sich, wie gesagt nicht immer, aber in sehr vielen Fällen recht gut bewährt.
Über Krebs wäre noch viel mehr zu sagen, aber hier möchte ich es bei den obigen Ausführungen belassen. Jeder muß von Fall zu Fall entscheiden, welches Mittel er bei den entsprechenden Patienten ausfindig macht und auch zum Einsatz bringt. Dies sollen nur Anhaltspunkte sein, Hinweise, Tips,

Narayana Verlag, 79400 Kandern, Tel. 07626 974 970-0
Leseprobe von G. Borschel: Klinische Materia Medica in der Tiermedizin

um nicht von vornherein gleich einen Tumor chirurgisch anzugehen, sondern zunächst erst einmal zu versuchen, ob nicht durch eine gezielte homöopathische Behandlung unter Umständen die Erkrankung viel schneller und auch wirkungsvoller in den Griff zu bekommen ist.
Nun kommt es auch hin und wieder einmal vor, daß vermeintlich gutartige Gewächse postoperativ wieder erscheinen, mittlerweile bösartig geworden sind und auch eine spätere Operation nicht mehr den erwünschten Erfolg bringt. Umgekehrt ist es dann auch so, daß nachweislich bösartige Neoplasmen postoperativ keinerlei bösartige Tendenz, sprich Metastasenentwicklung mehr zeigen und vollständig abheilen, ohne daß in irgendeiner Form Rückfälle auftreten. Es hat mich immer wieder interessiert, ob man nicht von vornherein schon feststellen kann, ob sich eine Operation nun positiv oder negativ für das entsprechende Tier auswirkt, ob nicht doch postoperativ mit einem Rückfall zu rechnen ist. Hier bietet sich die Glaschromatographie an. Man kann also schon im Vorfeld, bevor es zu tumorösen Veränderungen gekommen ist, an Hand des Blutplasmas und der Kristallbildung erkennen, wie es mit der vorhandenen Vitalinformation, so möchte ich es einmal nennen, des entsprechenden Tieres aussieht. Tumoröse Anlagen oder bösartige Tendenzen zeigen sich schon weit vor Ausbruch irgendwelcher Symptome in einer vollkommen desolaten Kristallstruktur. Wer sich schon öfters damit beschäftigt hat und auch Erfahrung auf diesem Gebiet besitzt, kann bereits vorher feststellen, ob eine Neigung zur Bösartigkeit generell vorhanden ist oder nicht. Im nachhinein zeigt sich dann auch, daß sich diese Hinweise der Glaschromatographie als richtig erwiesen haben, so daß man schon vor der Operation mit entsprechend homöopathischer Behandlung die bösartige Tendenz beeinflussen und entsprechend bessere Voraussetzungen für eine spätere Operation schaffen kann.

Narayana Verlag, 79400 Kandern, Tel. 07626 974 970-0
Leseprobe von G. Borschel: Klinische Materia Medica in der Tiermedizin

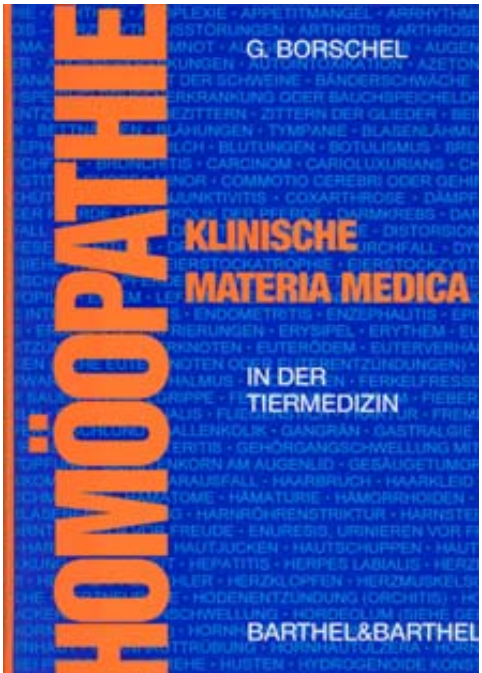

Gerhard Borschel

Klinische Materia Medica in der Tiermedizin

726 pages, relié
publication 2000

acheter maintenant

Plus de livres sur homéopathie, les médecines naturelles et un style de vie plus sain
www.editions-narayana.fr