Henrik Simon
Lehrbuch Chiropraktik

Extrait du livre

Lehrbuch Chiropraktik
de Henrik Simon
Éditeur : MVS Medizinverlage Stuttgart



https://www.editions-narayana.fr/b24451

Sur notre librairie en ligne vous trouverez un grand choix de livres d'homéopathie en français, anglais et allemand.

Reproduction des extraits strictement interdite.
Narayana Verlag GmbH, Blumenplatz 2, D-79400 Kandern, Allemagne
Tel. +33 9 7044 6488
Email info@editions-narayana.fr
https://www.editions-narayana.fr

Editions Narayana

7 Becken

Der Beckengürtel steht mit der Wirbelsäule in einem engen funktionellen Zusammenhang, der Ihnen in diesem Kapitel aufgezeigt wird. Wichtig für die Behandlung sind die gelenkigen Verbindungen im Becken. Es werden die Techniken zu ISG, Sakrum, Symphysis pubica/Os pubis und Os coccygis eingehend ausgeführt. Eine anatomische Beinlängendifferenz ist vor der Behandlung auszuschließen bzw. bei Vorhandensein zu berücksichtigen.

7.1 Einleitung

Der Beckengürtel besteht aus folgenden Knochenstrukturen (▶ **Abb. 7.1**):

- Os coxae, beim erwachsenen Menschen ein zusammengewachsener Knochen, entwicklungstechnisch aufgeteilt in:
  - Os ilium (Darmbein)
  - Os pubis (Schambein)
  - Os ischii (Sitzbein)
- Os sacrum (Kreuzbein)
- Os coccygis (Steißbein)

Die beiden Ossa coxae sind an der ventralen (vorderen) Seite an der Symphysenfuge durch Knorpel verbunden. Dieser Knorpel ist elastisch. Die beiden ISG schließen das Becken dorsal, also an der rückwärtigen Seite. Physiologisch/funktionell gehört der 5. Lendenwirbel noch mit zum Becken.

Im Becken bestehen gelenkige Verbindungen zwischen:

- Os sacrum und Os ilium: Art. sacroiliaca (ISG)
- Os sacrum und Os coccygis: Art. sacrococcygea (Kreuz-Steißbein-Gelenk)
- Os pubis und Os pubis: Symphysis pubica (Schambeinfuge)
- Os sacrum und L5

7.1.1 Mechanik von Wirbelsäule und Becken

Die folgende Darstellung zur Mechanik der Wirbelsäule erfolgt nach Fred W. H. Illi ([41], [42]).

Auf dem mittleren Knochenanteil des Beckens, dem Sakrum, richtet sich nach kranial aufsteigend die Wirbelsäule auf, beginnend mit L5 (selten auch L6). Funktionell ist es nicht entscheidend, ob 5 oder 6 Lendenwirbel vorhanden sind.

Auf dem Sakrum werden die Bewegung und das Gewicht der oberen Extremität auf die untere übertragen und natürlich auch umgekehrt. Um eine synchrone Übertragung der Bewegungsabläufe zu gewährleisten, ist es notwendig, dass der iliosakrale (syn. sakroiliakale) Mechanismus mit allen beteiligten Gelenken geschmeidig und frei beweglich ist. Nur so ist es dem Körper möglich, die Bewegungen der unteren Extremitäten ausreichend zu kompensieren und zu koordinieren.

Für die unteren Extremitäten dient das Sakrum als Stoßdämpfer. Beim Gehen und besonders beim Laufen neutralisiert es die entstehenden Erschütterungen. Mittels des gleichen Stoßdämpferprinzips ist der iliosakrale Mechanismus in der Lage, mit seiner Federung das Gewicht der Wirbelsäule aufzunehmen, ohne eine Erschütterung oder ein Trauma für die Wirbelsäule zu übertragen.

Physiologisch muss dem Becken der L5 hinzugefügt werden. Dieser Wirbel ist mit den Iliolumbalbändern (Ligg. iliolumbales) an den beiden Ossa ilia rechts und links verbunden sowie mit L4 nach kranial. Am Sakrum und an L4 ist er durch Bänder und die Bandscheiben befestigt. Wenn sich die Ossa ilia in antagonistischer Stellung zum Sakrum befinden, bringen sie den L5 zwangsweise in eine entsprechende Stellung. Der Spinosus von L5 wirkt wie eine „Kompassnadel“ bei den gegenseitigen Bewegungen von Sakrum und den beiden Ossa ilia.

Anatomisch gibt es zwei Iliosakralgelenke. Diese bilden eine physiologische Einheit, die eine korrekte Bewegung des für die Körperbalance wichtigen Organs, des Sakrums, ermöglicht:

Wenn das rechte Bein mit einem Schritt nach ventral bewegt wird, verlagert sich durch die begleitende Muskelkontraktion und durch die Bandstrukturen der rechte Flügel (Pars lateralis dexter) des Sakrums nach ventral und kaudal (anterior-inferior vorne und unten). Die Gelenkflächen schließen sich dabei wie die Schneiden einer Schere. Das rechte Os ilium wird bei dieser Scherenbewegung nach dorsal (hinten) und etwas seitlich rotiert. Die Verlagerung wird nach der Nomenklatur anhand der Stellung der SIPS beschrieben, also nach posterior-inferior (PI), bzw. nach hinten und unten oder dorsal und kaudal, verlagert.

Der linke Flügel des Sakrums verlagert sich nach dorsal und zur kranialen Grenze der Gelenkfläche des ISG (posterior und superior bzw. hinten und oben), somit öffnet sich die Schere. Das linke Os ilium rollt bei dieser Bewegung nach ventral (anterior oder vorne). Anhand der Stellung der SIPS lautet die Beschreibung der Bewegung nach anterior-superior (ventral-kranial).

Bei jedem Schritt rotiert das Sakrum auf seiner transversalen **und** seiner sagittalen Achse. Wegen der Befestigung des Lig. iliolumbale von den Querfortsätzen des L5 zur ventralen und kranialen Seite des Iliums wird bei der Bewegung der Ilia der L5 zur entgegengesetzten Richtung rotiert, also das Sakrum auf seiner transversalen Achse.

aus: Simon, Lehrbuch Chiropraktik (ISBN 9783132414532) © 2019 Georg Thieme Verlag KG Stuttgart · New York

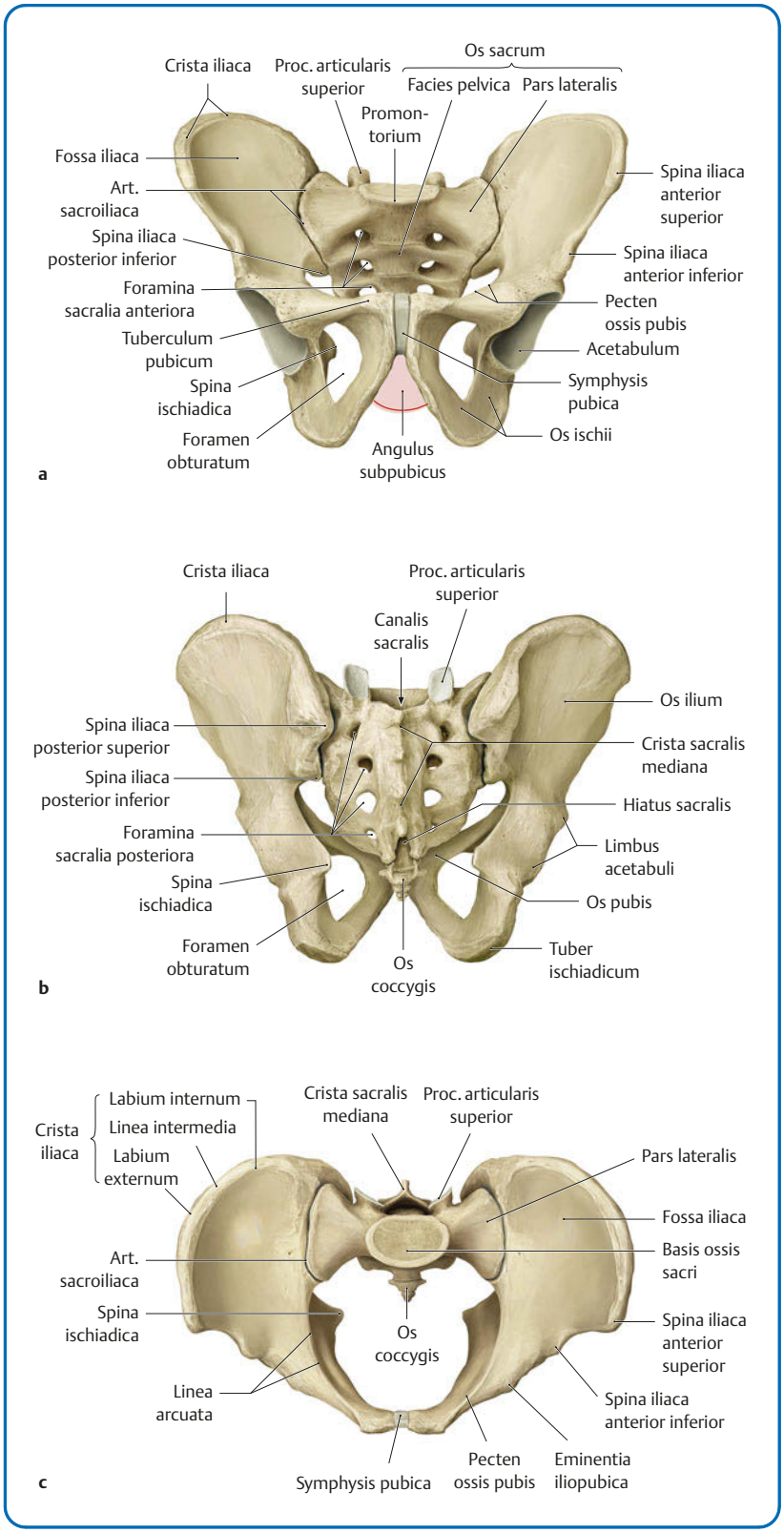

▶ **Abb. 7.1** Der Beckengürtel. (Prometheus. Allgemeine Anatomie und Bewegungssystem. 4. Aufl. Stuttgart: Thieme; 2014)

- Bei der AS-Stellung des rechten Iliums wird der Transversus nach ventral gezogen.
- Bei der PI-Stellung des linken Iliums wird der Transversus von L 5 nach dorsal gezogen.

Der Spinosus bewegt sich somit in Relation zu den anderen Spinosusspitzen nach rechts und der linke Transversus nach dorsal (posterior/hinten). Somit liegt hier eine Linksrotation von L 5 vor, da der Wirbelkörper nach links

aus: Simon, Lehrbuch Chiropraktik (ISBN 9783132414532) © 2019 Georg Thieme Verlag KG Stuttgart · New York

rotiert ist. Das Sakrum befindet sich in einer entgegengesetzten Rotationsstellung (Rechtsrotation) zum L 5.

Die Bewegungen verlaufen auf beiden Seiten bei jedem Schritt diametral entgegengesetzt, daher entstand der Begriff der „Kompassnadel" für den Spinosus von L 5, der trotz der Bewegungen der umliegenden Strukturen recht stetig nach dorsal zeigt.

Bei der geringsten Bewegung der Wirbelsäule tritt eine sichtbare Schwingung des Beckens auf, wenn nicht eine kompensatorische Bewegung des Sakrums eintritt. Im Alltag schwingt man mehrere Tausend Male unbewusst und ohne besondere Anstrengung seine Wirbelsäule sowie das Becken.

Solange der iliosakrale Mechanismus, gleichsam das Gravitationszentrum, intakt und frei beweglich ist, finden die Stützstrukturen, Becken und Beine immer ihren richtigen Platz, sodass die Gelenkstrukturen im Funktionsgefüge nicht überbelastet werden.

Klinik

Schwangerschaft

In der Schwangerschaft (bis ca. zum 4. Schwangerschaftsmonat) wird unter Einfluss des Corpus luteum (Gelbkörper) das Hormon **Relaxin** gebildet, das das kollagene Bindegewebe der Bänder lockert. Dadurch resultiert eine erhöhte Beweglichkeit des Sakrums gegenüber dem Os ilium.

7.1.2 Anatomische Beinlängendifferenz

Cave

Die anatomische Beinlängendifferenz ist vor einer Behandlung auszuschließen!

Meist resultiert eine anatomische Beinlängendifferenz aus einer ernst zu nehmenden Verletzung oder Erkrankung (z. B. Rachitis durch Vitamin-D-Mangel, Chondrodystrophie oder Osteomalazie) in der Kindheit mit mindestens einer betroffenen Wachstumsfuge (Epiphysenfuge) und daraus resultierender Wachstumsstörung.

In der **chondralen Osteogenese** (Wachstumsphase bei Röhrenknochen, Ossa longa oder brevia) besteht ein Knochen aus 3 Bestandteilen: dem Mittelstück, der Diaphyse sowie den beiden Endstücken, den Epiphysen. Dazwischen liegen die knorpeligen Epiphysenfugen (auch Metaphysen genannt), die eine Knorpelhaft (Synchondrose) zwischen Dia- und Epiphyse herstellen. Diese Knorpelscheiben bestimmen als Wachstumszentren das Längenwachstum des Knochens.

Zwischen dem 15. und 17. Lebensjahr setzt die Verknöcherung der Epiphysenscheiben ein, aus der Synchondrose wird eine Synostose. Diese Verknöcherung wird bei der Frau bis ca. zum 20. Lebensjahr, beim Mann bis ca. zum 23. Lebensjahr abgeschlossen.

Vor dem Abschluss des Längenwachstums kann auch eine **traumatische Stauchung** einer Epiphysenfuge (z. B. nach einem Sprung aus großer Höhe) zu einem unterschiedlichen anatomischen Beinlängenwachstum führen. Solche „Unfälle" sollten bei der Anamnese abgefragt werden. Eine schlecht verwachsene Fraktur ist beim Erwachsenen eine der häufigsten Ursachen für eine anatomische Beinlängendifferenz, was ebenfalls der Anamnese zu entnehmen ist. Die meisten Wachstumsstörungen oder Verletzungen ereignen sich im Unterschenkel.

Praxis

Eine Längendifferenz der Unterschenkel kann man am besten ausmessen, indem der Patient in BL beide Beine anwinkelt. Man zentriert die Knie mittig in der Verlängerung des Rückens und legt 2 Finger distal an der Malleolengabel an, an der man die Unterschenkellänge unter Ausschluss der Sprunggelenke exakt messen kann (▶ **Abb. 7.2**).

Ein komplettes Bein wird mit einem Maßband vom Trochanter des Femurkopfes bis zur Malleolengabel ausgemessen.

Korrektur durch Einlagen Besteht eine anatomische Beinlängendifferenz bereits über Jahre, sollte diese Differenz durch eine Einlage mit einer Unterpolsterung von maximal ⅔ der Differenz ausgeglichen werden, weil man sonst den Körper zu sehr aus seinem eingestellten „Kompensationsgleichgewicht" bringen würde. Auch sollte man diese Unterpolsterung nach und nach steigern (im Verlauf von Wochen), bis man die ⅔ ausgeglichen hat. Diese Unterpolsterung sollte unter dem gesamten Fuß angebracht werden, nicht nur unter der Ferse in Form eines Fußkeils oder einer Absatzerhöhung. Es sollte also die **gesamte Sohle** eines Schuhes erhöht werden!

Bei einem alleinigen Fersenkeil (oder einer Absatzerhöhung) kommt der Fuß beim Auftreten in eine unphysiologische (und einseitige!) Plantarflexion. Dies führt allmählich zu einem Beckenschiefstand, und es entwickelt sich ein Spitzfuß (Pes equinus: „Pferdefuß"), bei dem die Ferse beim Gehen nicht auf den Boden aufgesetzt wird.

▶ **Abb. 7.2**

aus: Simon, Lehrbuch Chiropraktik (ISBN 9783132414532) © 2019 Georg Thieme Verlag KG Stuttgart · New York

Symptomatik eines Beckenschiefstandes

- regionale Schmerzen in Becken, Leiste und Lendenbereich
- Hüftprobleme (Bewegungseinschränkung, vorzeitige Arthrose u. a.)
- Knieprobleme (Meniskus, Morbus Schlatter, O- oder X-Bein, Patellarprobleme u. a.)
- Sprunggelenksprobleme (häufiges Umknicken, Stolpern, Knickfuß u. a.)
- Krampfneigung in den Beinen/Restless-Legs-Syndrom
- Venenaussackungen (Varizen, Varikose)
- instabile HWS
- Skoliose/Hyperkyphose/Hyperlordose
- Lumbago/Hexenschuss
- Diskusprotrusion/-prolaps
- Menstruationsbeschwerden
- unerfüllter Kinderwunsch
- Potenzprobleme
- Verdauungsprobleme
- Miktionsprobleme

7.2 Iliosakralgelenk

Das ISG ist ein sog. „straffes Gelenk" (Amphiarthrose: Gelenk mit geringer Bewegungsmöglichkeit). Hierbei ist die Rede von einer iliosakralen Subluxation, also von einem Abgleiten, wenn die Gelenkflächen nicht zur normalen Ruhelage zurückkehren, sobald die Gehbewegung beendet ist.

An folgendem Beispiel soll gezeigt werden, dass der Ort des Schmerzes **nicht** der Ort der Ursache sein muss: Bei einer Sakrumfehlstellung (z. B. Pars lateralis sinister nach ventral-kaudal und Ilium-PI) ist die Tendenz sehr groß, eine partielle Fixierung zu erleiden. Dies verursacht einen gewissen Grad von Dezentrierung (Schwerpunktlinie). Angenommen, auf der anderen (rechten) Seite funktioniert weiterhin der ISG-Mechanismus: Der Körper von L 5 wird zu der unteren Seite des Sakrums geschoben und gedreht, also nach links. Das rechte ISG erfährt dadurch eine sekundäre horizontale Distorsion (Stauchung), da hier ein leichtes horizontales Gleiten zwischen Sakrum und Ilium ausgelöst und das Ilium nach hinten und außen (dorsal-lateral) geschoben wird. Die ISG-Fixierung auf der linken Seite führt zu einer Blockierung des Gelenks, die zusätzliche Anstrengung und der exzentrische Zug der Gelenkbewegung zu einem entzündlichen Prozess der rechten Seite, der Schmerzen verursacht. Die Subluxation befindet sich im linken ISG und stellt die Ursache für den entzündlichen Prozess im rechten ISG dar.

Untersuchung Wenn mindestens ein Os coxae im ISG subluxiert ist – entweder vom Referenzpunkt SIPS nach hinten und unten (PI: posterior-inferior) oder nach vorne und oben gekippt (AS: anterior-superior) –, ergibt sich daraus eine Beinlängendifferenz:

- Wenn eine Beckenschaufel „nach hinten" (PI) gekippt ist, kann man das anhand dieser Merkmale erkennen:
  - Das Bein ist im Vergleich zum anderen kürzer.
  - Die SIPS befindet sich im Vergleich zur anderen mehr kaudal und dorsal (PI).
- Ist eine Beckenschaufel nach vorne (AS) gekippt, ergeben sich folgende Merkmale:
  - Das Bein ist länger im Vergleich zum anderen.
  - Die SIPS befindet sich mehr kranial (kopfwärts, also mehr nach oben) und etwas ventral (AS).

Nun geht es darum zu erkennen, welche Beckenschaufel das Problem verursacht. Angenommen, das linke Bein ist kürzer. Dabei kann entweder das linke Os coxae nach hinten gekippt oder das rechte Os coxae nach vorne gekippt sein. Die Diagnose, auf welcher Seite die Subluxation besteht, können uns 4 Indikationspunkte geben.

Aus dem Englischen kann man sich die Punkte mit folgenden Abkürzungen leicht merken:

- **UMS:** U – „upper fossa", M – „medial side of the knee", S – „short leg" = obere Gesäßseite, mittlere Seite am Knie, kurzes Bein
- **LLL:** L – „lower fossa", L – „lateral side of the knee", L – „long leg" = untere Gesäßseite, laterale Seite am Knie, langes Bein

Die exakten Indikationspunkte für das **kurze Bein** sind (UMS; ▶ **Abb. 7.3**):

- „Upper-Fossa": Foramen suprapiriforme (über dem Muskelbauch des M. piriforme und am kaudalen Rand vom Ursprung des M. glutaeus minimus)
- mediale Seite Knie: Pes anserinus superficialis (Ansatzpunkt für Mm. sartorius, gracilis und semitendinosus)

Die exakten Indikationspunkte für das **lange Bein** sind (LLL; ▶ **Abb. 7.4**):

- Ursprung und Ansatz des M. biceps femoris caput longum
- „Lower-Fossa": Ursprung Tuber ischiadicum (etwas medial davon)
- laterale Seite des Knies: Ansatz Caput fibulae (umscheidet Lig. collaterale fibulare); der genaue Punkt befindet sich zwischen Caput fibulae und Tuberculum gerdy (Ansatzpunkt vom Tractus iliotibialis und somit vom M. tensor fasciae latae)

aus: Simon, Lehrbuch Chiropraktik (ISBN 9783132414532) © 2019 Georg Thieme Verlag KG Stuttgart · New York

▶ **Abb. 7.3**

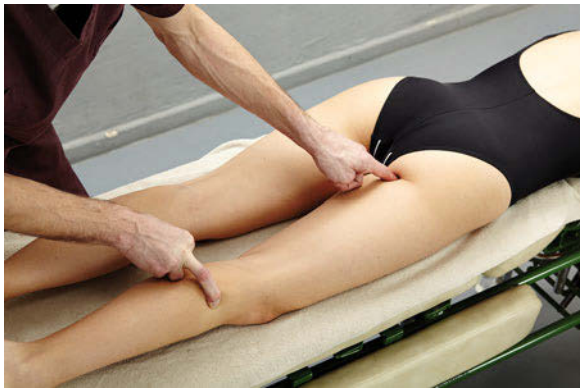

▶ **Abb. 7.4**

Wenn ein linkes kurzes Bein vorliegt, drückt man am linken Bein die Indikationspunkte für das kurze Bein und am rechten Bein die Indikationspunkte für das lange Bein:

- Ist mindestens einer der Indikationspunkte druckdolent (gereizt oder schmerzhaft), dann verifiziert man damit die Diagnose.
- Ist mindestens ein Indikationspunkt am linken Bein druckdolent, dann ist dieses Bein zu adjustieren. Ist beim rechten Bein auch wenigstens ein Indikationspunkt für das lange Bein druckdolent, wird dieses ISG ebenfalls adjustiert.

Bei der Behandlung sollte die linke Beckenschaufel (die nach hinten gekippt ist – PI) nach vorne (AS), beim rechten Becken (das nach vorne gekippt ist – AS) nach hinten (PI) bewegt werden.

Wenn aber nur an 1 Bein mindestens 1 Indikationspunkt druckdolent ist, dann wird **nur** diese Seite adjustiert.

7.2.1 Techniken für das ISG

Beckenuntersuchung

Pos. Patient in BL, entspannt und gerade, mit Kopf zum Boden gerichtet (Nasenschlitz in der Liege erforderlich). Ggf. zieht man den Patienten an beiden Beinen (**Achtung**:

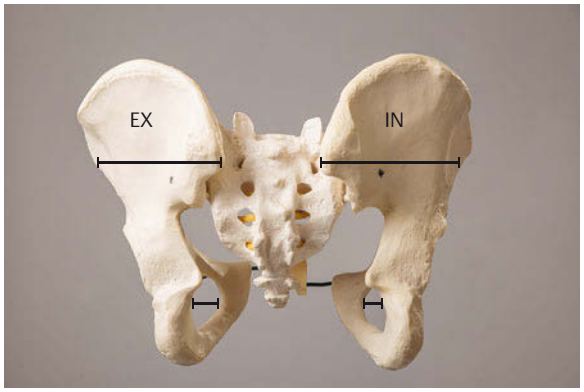

▶ **Abb. 7.5**

Im Sommer könnten verschwitzte Beine an der Liege kleben und das Bild verfälschen.).

Cave
Die Beinlänge ist immer an der medialen Malleolengabel in BL zu messen – bitte nicht an den Fersen, da eine Subluxation im USG oder OSG das Bild der Beinlänge verfälscht (zur Korrektur der Sprunggelenke siehe Kap. 10.3).

Durchführung: Inspektorisch betrachtet man die Stellung der SIPS (steht eines posterior oder anterior?; ▶ **Abb. 7.5**) und betrachtet die Beinlänge und die Fußstellung. Wenn z. B. re. SIPS posterior und inferior steht, sollte bei einem PI-Ilium dieses Bein im Vergleich zum anderen kürzer wirken. Ist es das nicht oder sogar länger, liegt sehr wahrscheinlich ein IN-Ilium vor – dann sollte auch die Fußstellung mehr nach lateral sein (Bein außenrotiert).

Bei einem EX-Ilium wird die SIPS ventraler und lateraler im Vergleich zur anderen SIPS und im Verhältnis zur Crista sacralis mediana (rudimentäre Spinosi) palpiert. Das Bein wirkt hier innenrotiert. Nun palpiert man an der Crista iliaca im Seitenvergleich, ob eines superior (kranial) steht (Upslip). Man kann auch am Tuber ischiadicum im Seitenvergleich messen. Steht eines kranial, dann sollte dort auch ein „kürzeres“ Bein vorliegen. Stehen das Ilium und das Tuber ischiadicum inferior (kaudal), könnte ein „Downslip“ vorliegen.

Das Sakrum könnte auch rotiert, in einer Nutation oder einer Kontranutation, sowie in einer Lateralflexion vorliegen.

Ziel der Behandlung ist, dass man die Beinlänge (bei anatomisch gleich langen Beinen) ausgleicht und auch den Patienten im Becken gerade/waagerecht ausrichtet.

Zuerst sollte die häufigste Subluxation (PI- oder AS-Ilium) bei zumindest einem positiven Indikatorpunkt (UMS/LLL) korrigiert werden. Liegt nach dieser Korrektur weiterhin eine Beinlängendifferenz vor, sollte nachpalpiert werden, ob ein Upslip/Downslip vorliegt.

Man sollte auch an der Symphysenfuge (Symphysis pubica) die beiden Tuberculum pubicum palpieren und deren Stellung vergleichen.

aus: Simon, Lehrbuch Chiropraktik (ISBN 9783132414532) © 2019 Georg Thieme Verlag KG Stuttgart · New York

Erst der gesamte Palpationsbefund der dorsalen und ventralen Strukturen des Beckengürtels und der jeweiligen Stellung der Knochen zueinander ermöglicht einen vollständigen Palpationsbefund und eine korrekte räumliche 3-D-Vorstellung.

Steht das Becken korrekt, könnte eine scheinbare Beinlängendifferenz auch durch Fehlstellungen in LWS, Coccyx oder sogar HWS verursacht werden.

Die genaue Untersuchung des Beckens ist unbedingt notwendig, da es die Basis der Wirbelsäule darstellt. Nur durch eine korrekte Stellung des Beckens kann auch eine stabile Statik der Wirbelsäule erreicht werden. Eine Skoliose ist meist die Folge einer zu langen Fehlstellung des Beckens, somit einer Fehlstatik der Wirbelsäule in der Wachstumsphase des jungen Menschen. Eine echte Skoliose kann leider wegen der knöchernen Anpassung nicht mehr rückgängig gemacht werden. Allerdings sollte die Ursache (Fehlstatik) behoben werden, damit sich die Statik nicht permanent verschlechtert und Strukturen dauerhaft übermäßig falsch belastet werden.

Ein Becken kann aber auch nur stabil bleiben, wenn die anderen Strukturen, wie die Sprunggelenke, die komplette Wirbelsäule und insbesondere die oberen Kopfgelenke, in einer korrekten Statik vorliegen.

Große Vernarbungen, wie z. B. nach Sectio, Hysterektomie oder Appendektomie, sollten bei einer Untersuchung auch in Augenschein genommen werden. Vernarbungen und dadurch entstandene Verklebungen können die Statik ebenfalls beeinträchtigen.

Kurzes Bein (Ilium PI)

Linkes kurzes Bein

Pos. Patient: Rechtsseitenlage mit rechtem, gerade ausgestrecktem Bein. Das linke Bein ist maximal angewinkelt. Das Knie ragt über den Liegenrand hinaus, sodass der Patient weiter nach vorne gerollt werden kann. Die rechte Schulter wird vorsichtig am rechten Arm des Patienten hervorgezogen und so der Oberkörper des Patienten rotiert. Beide Hände des Patienten sollen auf seinem linken Thorax zusammengelegt werden. Der Kopf sollte durch ein hochgestelltes Kopfteil oder Kissen unterstützt werden.

Pos. Behandler: links vom Patienten

IH: rechte Hand oder rechter Unterarm

SH: linke Hand an der linken Schulter des Patienten

KP: am Os ilium kaudal der Crista iliaca im Verlauf nach lateral

IR: in Richtung der Gelenkstellung des ISG, nach ventrallateral, also ungefähr in die Verlängerung des Oberschenkels des Patienten

Durchführung: Der Behandler steht auf Beckenhöhe links vom Patienten. Das linke Knie des angewinkelten Beins des Patienten klemmt der Behandler zur sicheren Stabilisierung des Patienten zwischen seine Beine und die Liege. So kann der Patient nicht von der Liege rollen.

Man beugt sich vor, greift den rechten Oberarm des Patienten und zieht die Schulter vorsichtig nach vorne, bis auf ca. 10 cm zur Liegenkante. Die rechte und die linke Hand des Patienten werden links auf den unteren Rippenbogen des Patienten aufgelegt.

Praxis

Wichtig ist, dass der linke Arm des Patienten nicht nach hinten ausgestreckt verbleibt. Bei der Impulsgabe wird der Patient den Arm sonst reflexartig nach vorne bewegen. Dabei könnte er versehentlich den Behandler schlagen.

Der Oberkörper des Patienten befindet sich nun in einer Linksrotation. Mit der linken Hand hält man den Patienten an seiner linken Schulter. An der Schulter wird **nur** stabilisiert, aber keinesfalls ein Impuls gegeben. Der Patient soll nicht „ausgewrungen“ werden (▶ **Abb. 7.9**, ▶ **Abb. 7.6**).

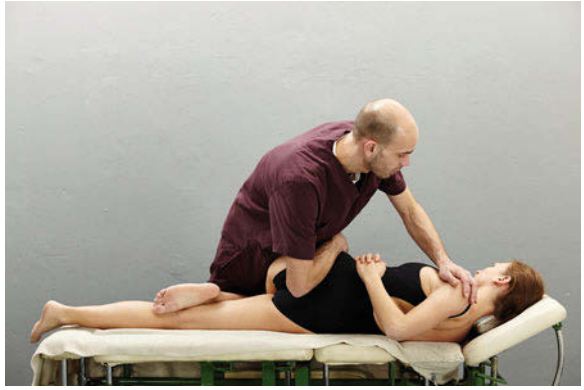

▶ **Abb. 7.6**

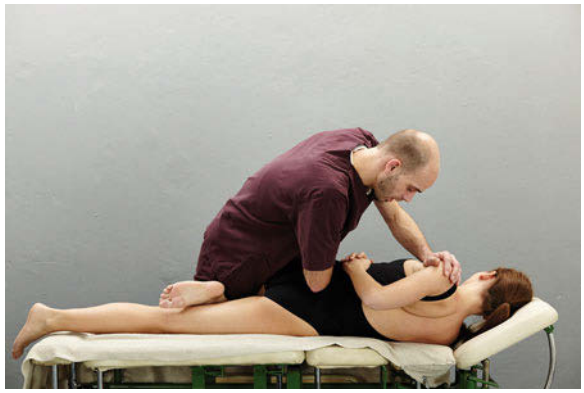

▶ **Abb. 7.7**

aus: Simon, Lehrbuch Chiropraktik (ISBN 9783132414532) © 2019 Georg Thieme Verlag KG Stuttgart · New York

▶ **Abb. 7.8**

▶ **Abb. 7.10**

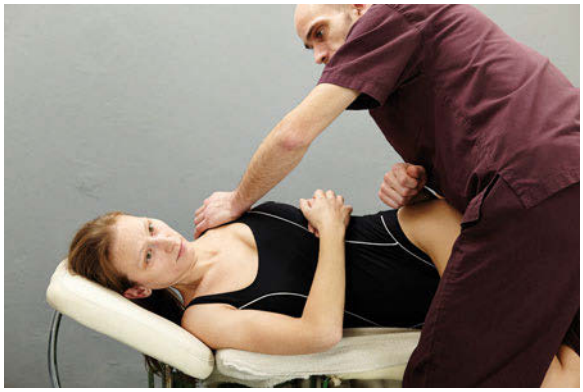

▶ **Abb. 7.9**

▶ **Abb. 7.11**

Mit dem rechten Unterarm (alternativ wäre eine Kontaktaufnahme mit der flächigen Hand möglich) wird der Kontakt auf dem Os ilium kaudal der Crista iliaca aufgenommen. Der Unterarm sollte so aufgelegt werden, dass man das Handgelenk recht nahe über der Crista hält.

Nun tritt man ein wenig nach rechts, um das Knie des Patienten freizugeben. Das rechte Bein des Patienten sollte kerzengerade liegen und eine Achse mit dem Oberkörper bilden, damit der Patient besser gerollt werden kann. Mit dem rechten Unterarm rollt man den Patienten weiter ventral (Rechtsrotation des Beckens), sodass das linke Knie in Richtung des Bodens neben der Liege bewegt wird. Während der Rollbewegung lässt man den Patienten mit seiner linken Schulter etwas locker nachkommen, um das Verwringen zu mindern.

Cave

Eine zu starke Verwringung mit Impulsgabe kann die Bandscheiben schädigen!

Die Rollbewegung des Patienten wird im Prinzip so ausgeführt, dass der Behandler seinen rechten Arm ausstreckt und nach unten drückt, während er sich dabei etwas nach links dreht (▶ **Abb. 7.10**, ▶ **Abb. 7.7**).

Am Ende der passiven Bewegung erfolgt der Impuls ausschließlich über den rechten Arm, der weiter ausgestreckt wird in die Verlängerung des Oberschenkels des Patienten oder ungefähr in Richtung zum linken Fuß des Behandlers. Man sollte sich die Mechanik und die Stellung des ISG vor Augen führen, um zu entscheiden, in welche Richtung man das Os coxae bewegt.

Bei der Impulsgabe ist es hilfreich, seinen Oberkörper ebenfalls einzusetzen, indem man sich auf seinen Unterarm „fallen" lässt. Dabei wird gleichzeitig der rechte Arm ausgestreckt und nach ventral gedrückt (▶ **Abb. 7.11**, ▶ **Abb. 7.8**). Dafür sollte die Liege recht weit nach unten gestellt sein.

Cave

Der Impuls wird nicht mit dem Ellenbogen, sondern mit dem Unterarm als Kontakt durchgeführt. Der Ellenbogen bewirkt einen zu spitzen und somit schmerzhaften Kontakt für den Patienten.

Die linke Hand hält nur die Schulter des Patienten, sodass er nicht herunterfällt, aber es wird damit **kein** Impuls gegeben.

aus: Simon, Lehrbuch Chiropraktik (ISBN 9783132414532) © 2019 Georg Thieme Verlag KG Stuttgart · New York

Langes Bein (Ilium AS)

Linkes langes Bein

Die Behandlung erfolgt wie beim linken kurzen Bein, nur mit den folgenden kleinen Änderungen:

Pos. Patient: Gelagert wird der Patient wie beim kurzen Bein, nur dass er sein langes Bein links neben der Liege gestreckt herunterhängen lässt.

KP: Recht weit kaudal, zwischen Trochanter major und Tuber ischiadicum. Der rechte Unterarm wird schräg nach oben gerichtet. Wenn man sich vorgebeugt, sollte sich die Hand ungefähr in der Höhe des eigenen Manubrium sterni befinden, der Unterarm verläuft entlang des rechten Thorax. Man kann aber auch seine rechte Hand benutzen, also nicht den Unterarm, was bei Kindern aufgrund ihrer geringeren Größe zur gesicherteren Kontaktaufnahme auf dem richtigen Kontaktpunkt von Vorteil ist (▶ **Abb. 7.12**).

IR: in Richtung der Gelenkstellung des ISG nach kranial und ventral, also ungefähr in die Verlängerung der Mitte zwischen Oberkörper und Oberschenkel des Patienten

Durchführung: Die Durchführung erfolgt prinzipiell wie beim kurzen Bein (S. 142), nur dass das lange, gestreckte linke Bein des Patienten zwischen die Beine des Behandlers geklemmt wird.

Nun lässt man das Bein etwas locker und bewegt sich zum Kopfteil der Liege, während man das Femur des Patienten in Flexion nach kranial mit seinem eigenen Femur drückt. Damit der Fuß des Patienten nicht auf dem Boden aufliegt und den Impuls blockiert, kann man sich den Unterschenkel des Patienten auf seinen rechten Unterschenkel legen (▶ **Abb. 7.16**, ▶ **Abb. 7.18**, ▶ **Abb. 7.13**). Man lehnt sich auf seinen Unterarm, der zwischen Trochanter und Tuber aufliegt, indem man sich vorbeugt und etwas nach links rotiert (▶ **Abb. 7.14**).

Am Ende der passiven Bewegung gibt man den Impuls. Dieser erfolgt, indem man sich „fallen" lässt, während man sich mit seinem ganzen Arm als Schub nach kranial und ventral bewegt (▶ **Abb. 7.15**, ▶ **Abb. 7.17**, ▶ **Abb. 7.19**).

Cave

Der Impuls ist unbedingt mit dem Unterarm, nicht mit dem Ellenbogen als Kontakt durchzuführen. Der Ellenbogen bewirkt einen zu spitzen und somit schmerzhaften Kontakt für den Patienten.

Auch hier wird mit der linken Hand **kein** Impuls gegeben.

▶ **Abb. 7.12**

▶ **Abb. 7.14**

▶ **Abb. 7.13**

▶ **Abb. 7.15**

aus: Simon, Lehrbuch Chiropraktik (ISBN 9783132414532) © 2019 Georg Thieme Verlag KG Stuttgart · New York

▶ Abb. 7.16

▶ Abb. 7.18

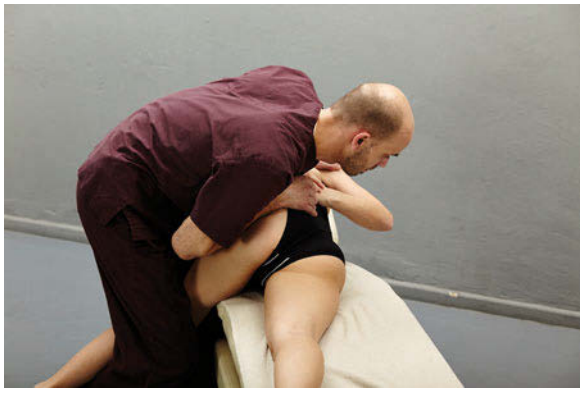

▶ Abb. 7.17

▶ Abb. 7.19

IN-Ilium

Hier ist das Os ilium (SIPS) nach posterior (dorsal) und medial im Vergleich zum Os sacrum stehend. Das gesamte Os ilium ist somit an der Facies auricularis nach dorsal und medial subluxiert. Dies ist gut erkennbar, wenn der Patient in Bauchlage liegt (**Achtung:** Ein adipöser Patient kann das Bild verfälschen, wenn er schief auf seinem Bauch-Fettpolster liegt).

Palpatorisch steht das IN-Ilium posteriorer und medialer – also näher zu der Crista sacralis mediana (rudimentäre Spinosi am Sakrum) – als das gegenüberliegende Os ilium. Im Röntgenbild (a.-p.-Aufnahme – von vorne nach hinten durchleuchtet und stehender Patient) erscheint dieses Ilium breiter als ein in EX stehendes Ilium und das Foramen obturatum schmaler (▶ **Abb. 7.5**).

Da an der Beckenschaufel das Bein über das Hüftgelenk verbunden ist, wird durch die IN-Stellung des Iliums das Bein mitgezogen und mehr in Außenrotation gebracht. Man kann dies schön daran erkennen, dass die Fußspitze weiter nach lateral zeigt als die andere.

Durchführung bei einem linken IN-Ilium

Pos. Patient: In Rechtsseitenlage mit durchgestreckten Beinen, das rechte in die Verlängerung zum Oberkörper und das linke nach ventral über die Liegenkante hängend. Der Fuß sollte nicht auf dem Boden aufliegen. Die Liege muss so hoch eingestellt sein, dass das Bein bei der Impulsgabe nicht in den Boden gestaucht wird. Der Kopf liegt nach ventral gerichtet auf einem Kissen oder hochgestellten Liegen-Kopfteil. Beide Hände sollten zusammenhaltend auf der linken Thoraxseite des Patienten gehalten werden.

Pos. Behandler: links, also vor dem Patienten und kranial des linken ausgestreckten und hängenden Beines. Der Oberkörper ist zum Patienten gerichtet. Man stützt mit der linken Hand die linke Schulter des Patienten, damit er nicht nach vorne von der Liege rollt, und mit der rechten Hand zunächst das Becken.

IH: rechter Unterarm

SH: linke Hand an der linken Schulter des Patienten

KP: Der rechte ventrale Unterarm wird nahe am Ellenbogen auf der Facies glutea ossis ilii so aufgelegt, dass die Fingerspitzen sich von medial an der SIPS einhaken können und der Ellenbogen in Richtung SIAS zeigt.

IR: Zugimpuls (Pull) mit den Fingerspitzen nach lateral und Schubimpuls (Push) mit dem Unterarm nach ventral und medial – ungefähr in Richtung zwischen der SIAS und der Spina iliaca anterior inferior des Patienten

aus: Simon, Lehrbuch Chiropraktik (ISBN 9783132414532) © 2019 Georg Thieme Verlag KG Stuttgart · New York

Durchführung: Der Patient sollte möglichst auf seiner rechten Seite liegen bleiben und nicht nach ventral gerollt werden, obwohl das linke gestreckte Bein ihn nach ventral zieht. Der Behandler lehnt sich mit seinem ventralen Unterarm auf die Beckenseite und hakt sich mit möglichst vielen Fingerspitzen von medial an in die SIPS ein, wobei die Hand stark flektiert steht (▶ **Abb. 7.20**).

Bei der Impulsgabe sollte der Patient entspannt sein (vielleicht ausatmen lassen oder anders ablenken). Der Impuls wird gegeben, indem sich der Behandler mit seinem Oberkörper nach vorne und unten (ventral/kaudal) fallen lässt. Dabei zieht er seinen rechten Arm zurück (durch Ellenbogen weiter in Flexion und Handgelenk weiter in Dorsal-Extension), während dabei die Finger flektiert und eingehakt an der SIPS bleiben und diese so nach ventral/lateral ziehen (Pull), während gleichzeitig der Unterarm das Os ilium nach medial und ventral drückt (Push, ▶ **Abb. 7.21**).

Für manchen langen Behandler funktioniert es nicht, sich mit den Fingern an der SIPS einzuhaken und dann noch mit der richtigen Stelle des Unterarms (nahe am Ellenbogen) den Impuls zu geben. Dann ist es wichtiger, den Unterarm für eine gute Impulsrichtung richtig anzulegen, als mit den Fingern zu ziehen.

Mit der linken Hand wird der Patient nur stabilisiert, es wird **kein** Impuls gegeben.

▶ **Abb. 7.20**

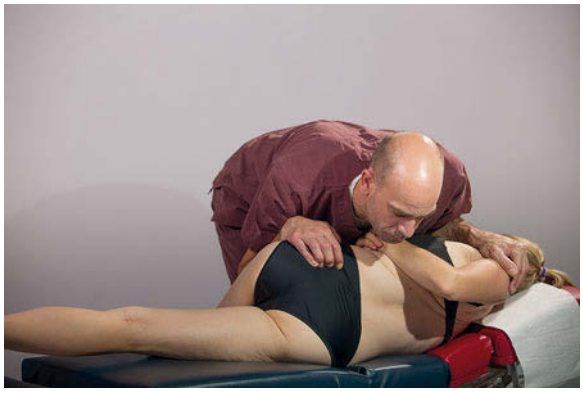

▶ **Abb. 7.21**

EX-Ilium

Im Vergleich zum IN-Ilium liegt das andere als EX-Ilium vor, also steht SIPS mehr lateral und ventral – die gesamte Beckenschaufel ist an der Facies auricularis nach ventral und lateral subluxiert. Im Röntenbild (a.-p.-Aufnahme) wirkt es schmaler als das IN-Ilium, das Foramen obturatum hingegen breiter.

Da an der Beckenschaufel das Bein mit dem Hüftgelenk verbunden ist, wird durch die EX-Stellung des Iliums das Bein mitgezogen und mehr in Innenrotation gebracht. Man kann dies schön daran erkennen, dass diese Fußspitze weiter nach medial zeigt als die andere.

Durchführung bei einem rechten EX-Ilium

Pos. Patient: In Linksseitenlage mit linkem gestrecktem Bein, in die Verlängerung zum Oberkörper. Das rechte Bein wird angewinkelt und mit dem Fuß in der Kniekehle des linken Beines etwas fixiert. Der Oberschenkel liegt an der Liegenkante an. Die Liege muss so tief eingestellt sein, dass der Behandler sich mit seiner Schulter etwas über den Patienten beugen kann. Der Kopf liegt nach ventral gerichtet auf einem Kissen oder dem hochgestellten Liegen-Kopfteil. Beide Hände sollten zusammenhaltend auf der linken Thoraxseite des Patienten gehalten werden.

Pos. Behandler: links, also vor dem Patienten. Das linke angewinkelte Bein hat der Behandler zwischen seinen Beinen an der Liegenkante fixiert. Der Oberkörper ist nach links verdreht, sodass die rechte Schulter über (lateral) und dorsal des Beckens des Patienten steht. Der rechte Arm des Behandlers ist flektiert, sodass der Ellenbogen ungefähr dorsal der SIPS steht. Mit der linken Hand stützt man die linke Schulter des Patienten.

IH: linker Unterarm

SH: rechte Hand an der linken Schulter des Patienten

KP: Der linke Unterarm (nahe am Ellenbogen) wird an der SIPS entlang der Crista iliaca aufgelegt, sodass der Unterarm nach lateral fast Richtung Fußboden zeigt (▶ **Abb. 7.22**).

▶ **Abb. 7.22**

aus: Simon, Lehrbuch Chiropraktik (ISBN 9783132414532) © 2019 Georg Thieme Verlag KG Stuttgart · New York

▶ **Abb. 7.23**

▶ **Abb. 7.24**

IR: Schubimpuls (Push) nach ventral, medial und leicht nach kaudal – in Richtung des kranialen Anteils des ISG

Durchführung: Ist der Patient entspannt, sollte der Impuls so gegeben werden, dass man seinen Oberkörper fallen lässt, ihn dabei weiter rechtsrotiert und gleichzeitig den Arm weiter anwinkelt, damit die IR in Richtung kraniales ISG beibehalten werden kann (▶ **Abb. 7.23**). Der Ellenbogen wird dabei automatisch weiter nach medial und so der Patient im Becken leicht nach ventral bewegt wird (▶ **Abb. 7.24**).

Alternative Technik – rechtes EX-Ilium

Pos. Patient: RL mit angewinkeltem und abgespreiztem rechtem Bein

Pos. Behandler: links des Patienten mit dem Oberkörper zum Patienten gerichtet auf der Höhe des Beckens

IH: rechte, kopfnahe Hand

KP: mit Handfläche, nahe an der Handbasis, zwischen Thenar und Hypothenar, Kontaktaufnahme an der SIAS

IR: nach dorsal und leicht lateral

Durchführung: Beim entspannten Patienten wird der Impuls so gegeben, dass man sich zuerst mit seinem Oberkörper vorbeugt, so eine gewisse Vorspannung aufbaut und dann einen chiropraktischen Impuls aus den Armen (mehr mit der rechten Hand) nach dorsal und leicht lateral gibt.

Ilium Upslip

Bei dieser Fehlstellung des Beckens ist das gesamte Os ilium (Os coxae) nach kranial (superior) subluxiert. Dadurch wirkt das Bein kürzer im Vergleich zum anderen. Palpatorisch stehen die Crista iliaca, das Tuber ischiadicum sowie das Tuberculum pubicum im Vergleich zum gegenüberliegenden superior (kranial).

Dieses Phänomen kann man auch gut auf einem Röntgenbild (stehend in a.-p.-Aufnahme) erkennen. Dabei kann man noch genauer die unterschiedliche Stellung der beiden Ossa ilia im Verhältnis zum Sakrum sehen.

Durchführung bei einem linken Ilium Upslip

Hierbei muss man versuchen, sich von kranial an die Crista iliaca heranzuarbeiten, um von dort aus einen gezielten Impuls geradewegs nach kaudal zu geben. Dies ist bei adipösen Patienten manchmal schwierig, daher gibt es einige alternative Techniken.

Pos. Patient: Rechtsseitenlage mit linkem angewinkeltem Bein, den Fuß in der Kniekehle des rechten, ausgestreckten Beines fixiert. Beide Hände auf der linken Thoraxseite aufliegend.

Pos. Behandler: rechts des Patienten mit dem Oberkörper zum Patienten gerichtet auf der Höhe des Bauchnabels

IH: rechte, kopfferne Hand

KP: mit rechter Hand oder mit ulnarem Unterarm von kranial auf die Crista iliaca

IR: nach kaudal

Durchführung: Beim entspannten Patienten wird der Impuls so gegeben, dass man sich zuerst mit seinem Oberkörper vorbeugt und so eine gewisse Vorspannung mit rechtem Unterarm/rechter Hand in der Taille des Patienten nach medial aufbaut (▶ **Abb. 7.25**). So kann man besser von kranial an der Crista iliaca Kontakt aufnehmen. Dabei ist der rechte Arm im Ellenbogen maximal flektiert und der Unterarm liegt an Thorax/Bauch des Behandlers an. Bei weiterem Vorbeugen des Behandlers wird der Unterarm automatisch weiter nach kaudal verdrängt und somit auf die Crista iliaca des Patienten gedrückt. Der Impuls erfolgt durch ruckartiges Herunterdrücken des rechten Unterarmes/der rechten Hand in die

aus: Simon, Lehrbuch Chiropraktik (ISBN 9783132414532) © 2019 Georg Thieme Verlag KG Stuttgart · New York



Henrik Simon

Lehrbuch Chiropraktik

244 pages, broché
publication 2019

acheter maintenant

Plus de livres sur homéopathie, les médecines naturelles et un style de vie plus sain
www.editions-narayana.fr