

Hans Barop

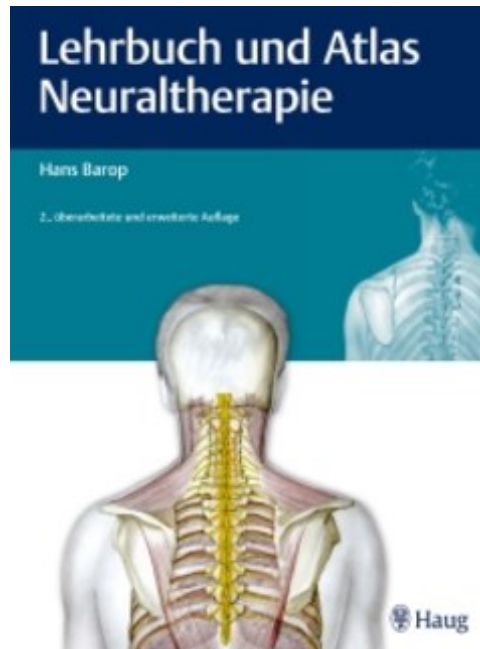
Lehrbuch und Atlas Neuraltherapie

Extrait du livre

[Lehrbuch und Atlas Neuraltherapie](#)

de [Hans Barop](#)

Éditeur : MVS Medizinverlage Stuttgart



<http://www.editions-narayana.fr/b17771>

Sur notre [librairie en ligne](#) vous trouverez un grand choix de livres d'homéopathie en français, anglais et allemand.

Reproduction des extraits strictement interdite.

Narayana Verlag GmbH, Blumenplatz 2, D-79400 Kandern, Allemagne

Tel. +33 9 7044 6488

Email info@editions-narayana.fr

<http://www.editions-narayana.fr>



18 Wirbelsäule

18.1

Hinweise zur Diagnostik

Zum Verständnis der neuraltherapeutischen Behandlung der Wirbelsäule bedarf es vorweg einiger Erläuterungen, die sowohl die Anatomie als auch vor allem die Nervenversorgung der Wirbelsäule und ihrer die statische und dynamische Funktion gewährleistenden Strukturen betreffen, also des Band-Kapsel-Apparats und der Muskulatur. Unter Vernachlässigung der zentralen Steuerungsmechanismen wird nur auf die Innervationszusammenhänge auf spinaler Ebene eingegangen, um den neurophysiologischen Hintergrund der neuraltherapeutischen Behandlung darzustellen. Besonders darauf hingewiesen werden muss, dass jede Injektion eines Lokalanästhetikums an eine anatomisch definierte Struktur, z. B. an die Dornfortsätze, die Wirbelgelenke, den Bandapparat, die Muskulatur und die Spinalnerven, nur dann einen therapeutischen Gehalt bekommt, wenn diese Injektion gleichzeitig den Sympathikus erreicht. Andernfalls wäre das Ergebnis dieser Injektion nur eine vorübergehende lokale Anästhesie oder Muskellähmung.

Das spinale Nervensystem ist segmental gegliedert, worauf die Nomenklatur der Nervenbezeichnungen hinweist. Wir sprechen z. B. vom Segment L5 und bezeichnen damit den Spinalnerv und sein Innervationsgebiet, dessen Ursprung in Höhe des 5. Lumbalsegments des Rückenmarks liegt. Als klinischer Orientierungspunkt dient dazu der Dornfortsatz des 5. Lendenwirbels, auch wenn sich die topografische Lage des 5. Lendenrückenmarkssegments in Höhe des 12. Brustwirbels befindet. Das spinale Nervensystem umfasst 8 Zervikalsegmente, 12 Thorakalsegmente, 5 Lumbalsegmente, 5 Sakralsegmente und ein Kokzygealsegment.

Das sympathische Nervensystem hat seine Wurzelgebiete im Bereich der Segmente C8 – L3, ist jedoch nicht streng segmental gegliedert in seiner weiteren peripheren Verbreitung. Nach dem Divergenzprinzip versorgt ein sympathisches Kerngebiet mehrere spinale Segmente. Neuraltherapeutisch relevant ist die Verteilung des Sympathikus in der Peripherie. Sympathische Nerven, und zwar sowohl die Efferenzen wie auch die Afferenzen, verlaufen zusammen mit den Spinalnerven und den Gefäßen, um in ihr Versorgungsgebiet zu gelangen. Dies erklärt, warum jede Gewebestruktur mit spinaler Innervation und arterieller Versorgung immer auch eine sympathische Innervation aufweist. Das Gefäß oder der Spinalnerv, wie

auch alle anderen Gewebestrukturen, werden unter neuraltherapeutischem Aspekt lediglich aufgesucht, um den Sympathikus zu erreichen. Die Afferenzen des Sympathikus verlaufen – genau wie die übrigen Afferenzen – über die Hinterwurzel dem Rückenmark zu. Die Nervenzellen hierzu liegen in den Spinalganglien und den sympathischen Grenzstrangganglien. Zur Existenz von Reflexbögen auf spinaler Ebene bedarf es der synaptischen Verbindung zwischen afferentem und efferentem Neuron, und zwar in Form der monosynaptischen (direkten) als auch polysynaptischen (indirekten) Reflexbahnen über Schaltneurone, unabhängig von der Zugehörigkeit zum somatischen oder viszeralen Nervensystem. Interneurone leiten sowohl intrasegmental als auch intersegmental, d. h. über mehrere Segmentetagen hinweg, die über die Afferenzen eintreffenden Impulse weiter. Hierzu gehören u. a. die Schaltzellen, die Assoziationszellen sowie die Kornmissurenzellen. Auf diesem Wege sind die bekannten viszeroviszeralen, viszerosomatischen und somatoviszeralen Reflexe zu verstehen, also z. B. Hyperästhesien der Haut und Hypertonie der entsprechenden segmental versorgten Muskulatur bei Erkrankungen der Thorakal- und Abdominalorgane. Die klinisch gewonnenen Erfahrungen von Mackenzie und Head mögen als Beleg dieser Zusammenhänge dienen [317].

Das bisher Gesagte berücksichtigend, ist das segmental gegliederte „Achsenorgan“ Wirbelsäule unter 3 Aspekten für die Neuraltherapie interessant:

1. Die orthopädische Behandlung der Wirbelsäule, der Gelenke, des Bandapparats sowie der Muskulatur ist über den Sympathikus möglich.
2. Die Erkrankungen der Extremitäten mit ihren Gelenken, Band-Kapsel-Strukturen, den Gefäßen, den Nerven und der Muskulatur werden neuraltherapeutisch erreichbar.
3. Über die entsprechenden Segmente können internistische Erkrankungen des Brust- und Bauchraums sowie gynäkologische, urologische bzw. andrologische Erkrankungen behandelt werden. Hierzu dienen die klinisch fassbaren, somatischen Veränderungen der Haut, der Muskulatur, der Wirbelsäulenfunktion, die reflektorisch über die Reizungen des afferenten Sympathikus entstehen.

18.2

Hinweise zur Therapie

Die neuraltherapeutische Behandlung der Wirbelsäule und der reflektorisch ablaufenden Erkrankung besteht in der gezielten Infiltration eines Lokalanästhetikums in und an das erkrankte Segment. Zu Beginn wird eine Quaddelserie beidseits des Wirbelsäulenabschnitts angelegt im Abstand von 3–4 cm lateral der Dornfortsatzlinie sowie über und zwischen den Proc. spinosi der Dornfortsatzreihe selbst. Gelosen der Subkutis können gut ertastet und mit dem Lokalanästhetikum infiltriert werden. Die Paravertebralmuskulatur weist bei subtiler Palpation hypertone, strangförmige und druckdolente Areale auf, die

ebenfalls am Ort des maximalen Druckschmerzes mit wenigen Teilstrichen des Lokalanästhetikums infiltriert werden. Die Infiltration der Band- und Kapselstrukturen wird im Folgenden detailliert besprochen, wie auch die Injektion an die Spinalnerven und den sympathischen Grenzstrang, da die Technik hierzu etwas komplizierter ist.

Grundsätzliches Ziel der Behandlung ist es, über die Reiztherapie einer Quaddelserie die jeweils irritierte Gewebestruktur auf reflektorischem Wege und dennoch präzise mit geringen Mengen des Lokalanästhetikums zu erreichen, um „vor Ort“ die über die Reizung des Sympathikus laufende Störung der Gewebeperfusion zu beheben.

18.3

Injektion an die Halswirbelsäule**18.3.1 Indikationen**

Die angegebenen Indikationen stellen nur einen Auszug der möglichen Indikationen dar:

- schmerzhafte Bewegungseinschränkungen der Halswirbelsäule nach Trauma
- pseudoradikuläre Beschwerden der oberen Extremität und des Schultergürtels
- Wurzelreizungen des Plexus cervicalis und Plexus brachialis
- Myotendinosen
- Periarthropathie der oberen Extremität
- Spondylodisitis
- Zervikobrachialgie

Der zu erwartende Erfolg hängt u. a. von der jeweiligen „Störfeldsituation“ des Patienten ab.

18.3.2 Anatomie und Neurophysiologie

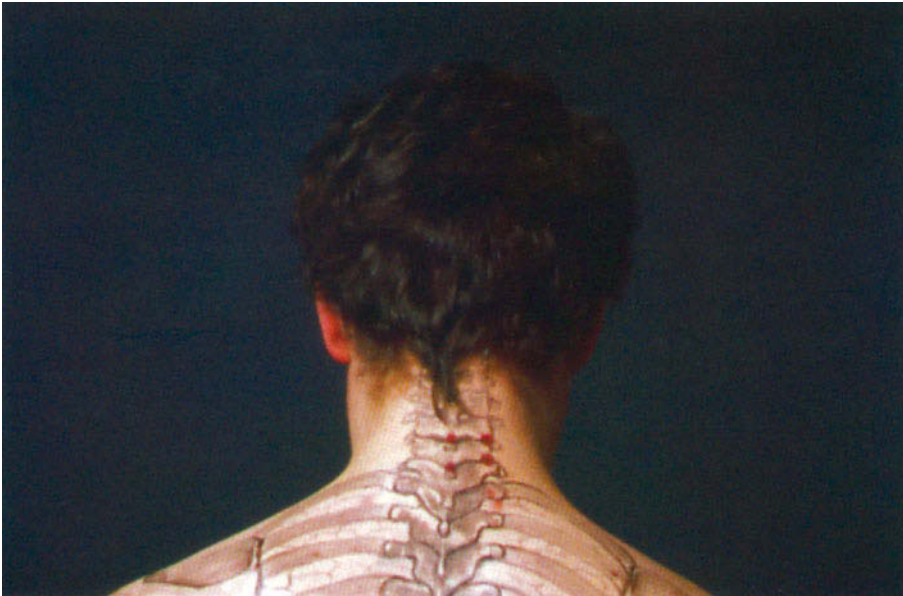Die aus 7 Wirbeln bestehende Halswirbelsäule bildet die knöcherne Grundlage für die Verbindung des Kopfes mit dem Rumpf (► Abb. 18.1, ► Abb. 18.2a, ► Abb. 18.2b). Sie gewährleistet neben dieser statischen Funktion die Bewegungen des Kopfes in 3 Ebenen, bestehend aus der Beugung, der Drehung und der Seitneigung. Um einen störungsfreien Ablauf dieser Funktionen zu gewährleisten, bedarf es eines ungestörten Zusammenspiels des Kapsel-Band-Apparats sowie der Muskulatur. Die statische wie dynamische Funktion der Halswirbelsäule wird in erster Linie auf afferent-efferentem Wege über das Spinalnervensystem gesteuert. Die ungestörte Funktion ist weiter-

hin gebunden an die störungsfreie, bedarfsgerechte Mikrozirkulation der einzelnen Gewebeanteile der Halswirbelsäule einschließlich des spinalen Nervensystems, die wiederum in direkter Abhängigkeit zur ungestörten Sympathikusfunktion steht.

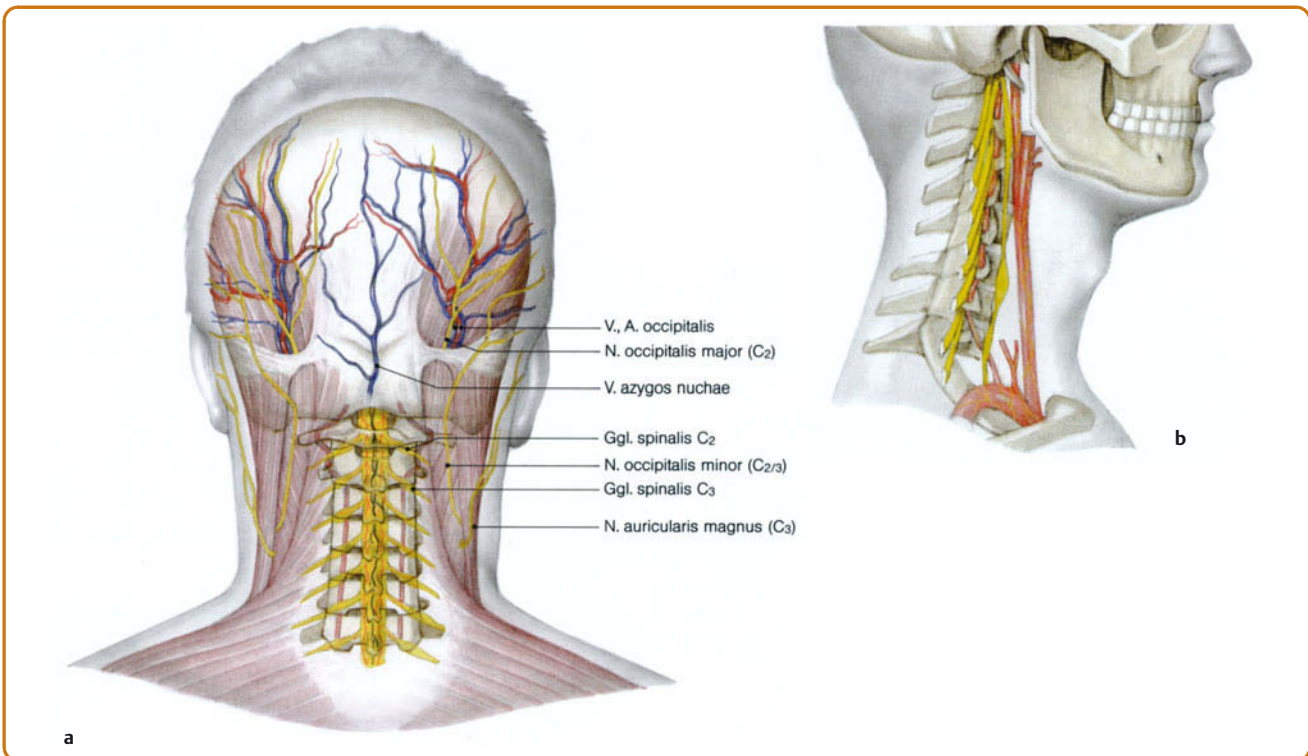
Spinalnervensystem und Sympathikus sind auf intra- und intersegmentalem Wege miteinander verbunden, so dass einerseits Reize des Spinalnervensystems eine Reizung des Sympathikus zur Folge haben und Reize des Sympathikus eine Reizung des Spinalnervensystems verursachen.

Klinisch bedeutsam ist weiterhin die synaptische Verbindung zwischen den oberen 2–3 zervikalen Spinalsegmenten mit dem spinalen Kerngebiet des N. trigeminus, das bis in Höhe C2 – C3 reicht. So ist bei Erkrankungen im Bereich des N. trigeminus, insbesondere der Zähne und Nasennebenhöhlen, regelmäßig eine Irritation in den Segmenten C1 – C3 nachweisbar, bei länger bestehenden chronischen Erkrankungen finden sich Muskelverspannungen, „blockierte“ Wirbelgelenke und Wurzelreizungen auch in tiefer gelegenen Abschnitten.

Da Teile des N. glossopharyngeus, der u. a. die Tonsillae palatinae versorgt, direkt mit dem spinalen Wurzelgebiet des N. trigeminus sowie den von C1 – C6 reichenden Wurzelgebieten des N. accessorius (M. sternocleidomastoideus, M. trapezius) in Verbindung stehen, werden reflektorische Verspannungen der Halswirbelsäulenmuskulatur und Funktionsstörungen der Halswirbelsäule bei chronischen Erkrankungen der Tonsillen verständlich [69]. In diesem Fall ist die neuraltherapeutische Behandlung der Tonsillen kausal, die Therapie der Halswirbelsäule zwecklos.



► **Abb. 18.1** Injektion an Wirbelgelenke und Dornfortsätze der Halswirbelsäule.



► **Abb. 18.2**

a Topografie zur Injektion an die Halswirbelsäule.

b Seitliche Ansicht der Halswirbelsäule mit Austritt der Spinalnerven, zervikalem Grenzstrang, A. carotis und A. vertebralis.

18.3.3 Injektionstechnik

Dornfortsätze Zu Beginn der Behandlung erfolgt die Anlage einer Quaddelserie über den Dornfortsätzen der Halswirbelsäule sowie paravertebral im Abstand von 3 cm jeweils in Höhe der Dornfortsätze. Je nach Palpationsbefund werden lokale subkutane Gelosen oder hypertone Muskelstränge am Ort des maximalen Druckschmerzes mit 0,2–0,5 ml Procain infiltriert.

Beachte

Außer bei der Quaddel muss vor jeder Infiltration durch Aspiration die extravasale und extrathekale Nadellage gesichert werden.

Die Dornfortsätze der Wirbelsäule sind die einzigen zur Differenzierung des Wirbels sicher tastbaren knöchernen Strukturen der Wirbelsäule, die als Orientierungspunkte zu allen Injektionen im Bereich der Wirbelsäule genommen werden können. Dabei ist die irritierte Struktur in der Regel druckschmerzhaft. Höhenorientierung am Dornfortsatz C2, der als erster prominenter Dornfortsatz subokzipital tastbar wird. Als nächster gut tastbarer Dornfortsatz findet sich C7 (Vertebra prominens) wie auch der Dornfortsatz vom 6. Halswirbel. Zielort der Injektion ist der druckschmerzhafte Dornfortsatz (► Abb. 18.3) sowie der interspinöse Raum. Mit der 12er-Nadel erfolgt der Einstich nach digitaler Identifikation des Dornfortsatzes bei leicht anteflektiertem Kopf leicht infiltrierend zwischen die Dornfortsätze bis in 1–2 cm Tiefe. Aspiration mit Drehung der Nadel um 180°. Bei negativer Ansaugprobe erfolgt die Infiltration von 0,5–1 ml.

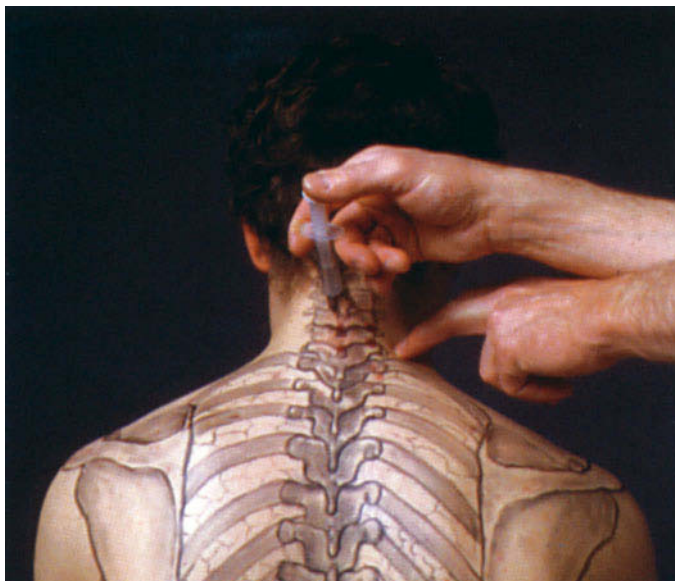
Wirbelgelenke Die Wirbelgelenke der Halswirbelsäule liegen in Höhe der Dornfortsätze, jeweils 2 cm lateral der Dornfortsatzlinie. Hier liegt der Einstichpunkt senkrecht zur Haut (► Abb. 18.4). Vorschieben der 4 cm langen Kanüle bis zum Knochenkontakt in 2,5–3,5 cm Tiefe. Nach Aspiration in 2 Ebenen und negativer Ansaugprobe erfolgt die langsame Infiltration von 1 ml.

Spinalnerven C5 – C8 (Plexus brachialis) Tasten der Dornfortsätze und Identifikation über das Abzählen von C2 abwärts und C7 aufwärts des druckschmerzhaften Dornfortsatzes. Der Einstich liegt bei leicht nach vorne gebeugtem Kopf 2 cm lateral der Dornfortsatzlinie in Höhe der Unterkante des Dornfortsatzes (► Abb. 18.5). Die 6 cm lange Nadel wird senkrecht zur Haut eingestochen und bis zum Knochenkontakt (Wirbelgelenke) vorgeschoben. Zurückziehen der Nadel bis in die Subkutis und erneutes Vorschieben mit leichter lateraler Stichrichtung, maximal 1 cm tiefer als die Distanz Haut – Wirbelgelenk vorgibt. Aspiration mit 180°-Drehung der Nadel, langsame Infiltration von 2–3 ml bei negativer Ansaugprobe. Die intravasale wie intrathekale Nadellage ist in jedem Falle per Aspiration auszuschließen.

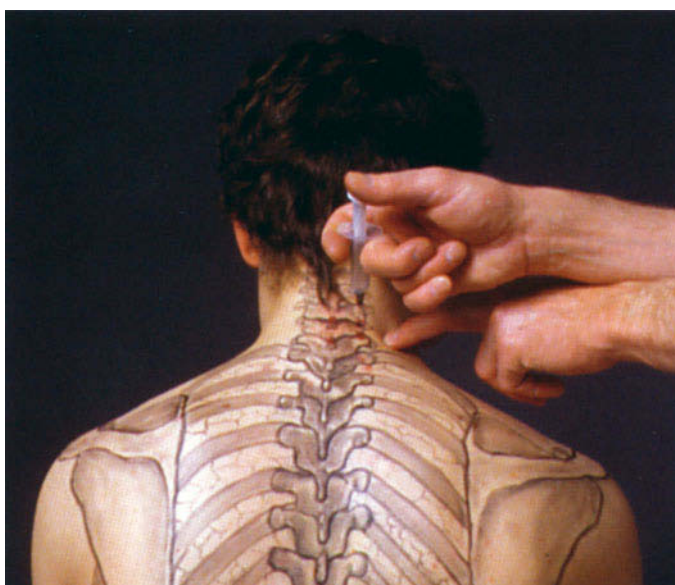
18.3.4 Material

Man benötigt:

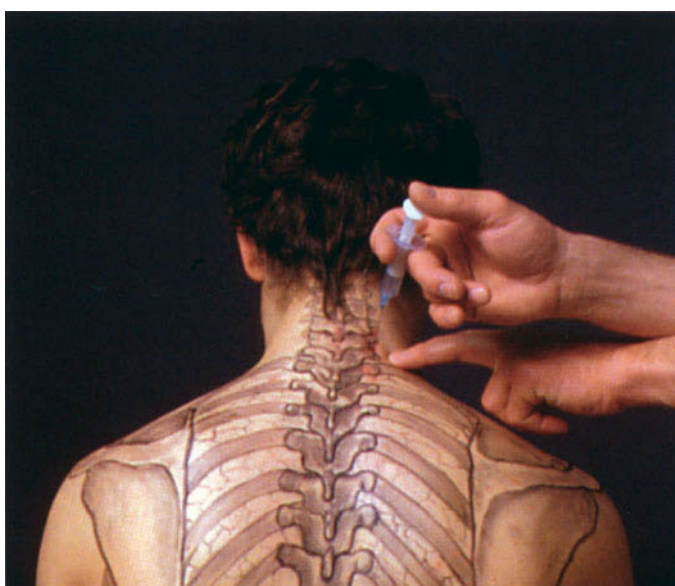- Nadellänge: 4 cm (Dornfortsätze), 4 cm (Wirbelgelenke), 6 cm (Spinalnerven C5–8)
- 5 ml-Spritze
- Procain 1 %, pro Injektion
 - an die Dornfortsätze: 0,5–1 ml
 - an die Wirbelgelenke: 1 ml
 - an die Spinalnerven C5 – C8: 2–3 ml



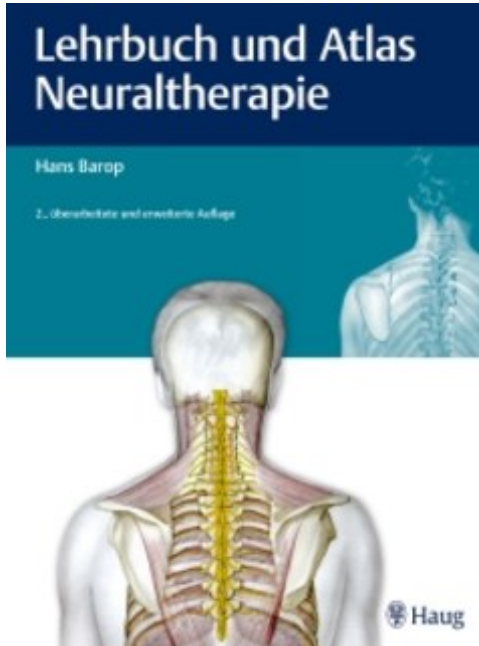
► **Abb. 18.3** Injektion an die Dornfortsätze der Halswirbelsäule.



► **Abb. 18.4** Injektion an die Wirbelgelenke der Halswirbelsäule.



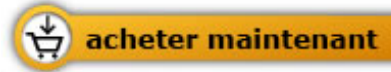► **Abb. 18.5** Injektion an die Spinalnerven der Halswirbelsäule.



Hans Barop

[Lehrbuch und Atlas Neuraltherapie](#)

344 pages, relié
publication 2014



Plus de livres sur homéopathie, les médecines naturelles et un style de vie plus sain
www.editions-narayana.fr