Frank H. Netter
NETTERs Innere Medizin - Mängelexemplar

Extrait du livre

NETTERs Innere Medizin - Mängelexemplar

de Frank H. Netter

Éditeur : MVS Medizinverlage Stuttgart

http://www.editions-narayana.fr/b20144

Sur notre librairie en ligne vous trouverez un grand choix de livres d'homéopathie en français, anglais et allemand.

Reproduction des extraits strictement interdite.
Narayana Verlag GmbH, Blumenplatz 2, D-79400 Kandern, Allemagne
Tel. +33 9 7044 6488
Email info@editions-narayana.fr
http://www.editions-narayana.fr

Editions Narayana

1.5 Ischämische Herzkrankheit

Die ischämische Herzkrankheit entsteht meist durch eine Atherosklerose der Koronararterien. Die chronisch-ischämische Herzkrankheit und der akute Myokardinfarkt sind in Deutschland die häufigsten Todesursachen. Die Krankheit führt durch Koronararterienverengungen zu einem Missverhältnis zwischen Sauerstoffangebot und Sauerstoffbedarf des Herzmuskels.

Die Entstehung der koronaren Herzerkrankung wird durch Risikofaktoren (RF) begünstigt. Nicht modifizierbare RF sind Alter, Geschlecht und familiäre Disposition.

Modifizierbare RF sind Hyperlipoproteinämie (Gesamtcholesterin und LDL erhöht, HDL erniedrigt), Hypertonie, Diabetes mellitus (Typ 2!), Nikotin und Adipositas. Als weitere RF gelten geringe körperliche Aktivität und auch die seltene, schwere Hyperhomocysteinämie.

1.5.1 Pathophysiologie

Eine Koronarsklerose entsteht i. d. R. auf dem Boden einer Endothelschädigung durch verschiedene exogene und endogene Noxen, die im weiteren Verlauf erst zur Bildung arteriosklerotischer Läsionen und später zu arteriosklerotischen Plaques führen. Plaques sind komplexe Gebilde, die durch das Zusammenwirken entzündlicher und reparativer Prozesse entstehen und extrazellulär abgelagerte Kaliumsalze, Blutbestandteile, Cholesterinkristalle und saure Mukopolysaccharide enthalten. An ihrer Entstehung sind außerdem genetische Zelleigenschaften beteiligt.

Durch die Einengung des Koronararterienlumens verhindern atherosklerotische Läsionen die Steigerung der Perfusion. Bei hochgradiger Lumeneinengung deckt die Perfusion bereits im Ruhezustand nicht mehr den Bedarf des Myokards. Gefäßverengungen bis 70% bleiben i. d. R. asymptomatisch. Ein seltener Grund für eine Behinderung des Blutflusses sind Koronarspasmen („Prinzmetal-Angina“).

Eine Ruptur atheromatöser Plaques mit nachfolgender Thrombusbildung oder Unterblutung führt schließlich zum Gefäßverschluss und somit zum Infarkt. Sind alle Schichten der Ventrikelwand betroffen, spricht man von einem *transmuralen* Infarkt (▶ Abb. 1.11 a). Bei einem *nicht transmuralen* Infarkt liegt die Nekrose meist subendokardial (▶ Abb. 1.11 b).

Auch eine ausgeprägte linksventrikuläre Hypertrophie mit deutlich erhöhtem Sauerstoffbedarf des Herzmuskels kann zu einer relativen koronaren Mangelversorgung führen.

1.5.2 Definitionen und Klinik

Stabile Angina pectoris

Bei den Symptomen der ischämischen Herzkrankheit wird die stabile Angina pectoris, die definitionsgemäß durch körperliche oder psychische Belastung reproduzierbar entsteht und in Ruhe oder nach Gabe von Nitroglyzerin verschwindet, vom akuten Koronarsyndrom abgegrenzt (S. 38), bei dem akute Lebensgefahr besteht. Die Angina pectoris ist das Hauptsymptom der koronaren Herzkrankheit und bedeutet wörtlich „Brustenge“. Sie wird durch eine Myokardischämie verursacht. Diese beruht meist auf einer Arteriosklerose, kann aber auch bei Gefäßspasmen auftreten (sog. Prinzmetal-Angina).

Der Patient klagt typischerweise über anfallsartig auftretende krampfartige, beklemmende oder brennende Schmerzen oder ein retrosternal lokalisiertes Druckgefühl, das ggf. in den linken Arm ausstrahlt (▶ Abb. 1.11 d). Seltener wird der Schmerz auch in der Hals- und Kieferregion, im Oberbauch oder in der rechten Thoraxhälfte angegeben. Der Anfall dauert selten länger als wenige Minuten und spricht i. d. R. prompt auf Nitroglyceringaben an. Typische Auslöser der Angina pectoris sind physische oder psychische Belastung, Kälte, schwere Mahlzeiten und Rauchen (▶ Abb. 1.11 c). Langjährige chronische Verläufe ohne Progression der Symptome oder Myokardinfarkt sind möglich.

▶ **Prinzmetal-Angina.** Die Prinzmetal-Angina oder *vasospastische Angina* ist eine Sonderform der Angina pectoris. Sie äußert sich in typischer Weise, jedoch *belastungsunabhängig* und ist auf Spasmen der Koronararterien zurückzuführen. Wenn diese sehr lange andauern, kann auch die Prinzmetal-Angina zum Myokardinfarkt führen. Betroffen sind häufig starke Raucher, Frauen (ebenso häufig wie Männer) sowie jüngere Menschen.

▶ **Stadien.** Die stabile Angina pectoris wird gemäß der New York Heart Association (NYHA) in 4 funktionelle Stadien eingeteilt:

1. körperliche Aktivität nicht eingeschränkt, bei normaler körperlicher Belastung keine vermehrte Dyspnoe oder Müdigkeit, Thoraxschmerzen oder Schwächeanfälle (asymptomatisch)
2. körperliche Aktivität leicht eingeschränkt, in Ruhe beschwerdefrei; bei normaler körperlicher Aktivität vermehrte Dyspnoe oder Müdigkeit, Thoraxschmerzen oder Schwächeanfälle
3. körperliche Aktivität stark eingeschränkt, in Ruhe beschwerdefrei; bereits bei leichten Belastungen Dyspnoe oder Müdigkeit, Thoraxschmerzen oder Schwächeanfälle
4. grundsätzlich Beschwerden bei körperlicher Belastung, Zeichen der Rechtsherzinsuffizienz, oft schon in Ruhe Dyspnoe und/oder Müdigkeit

Bestehen Todesangst und/oder ein Vernichtungsgefühl, evtl. verbunden mit einem Schweißausbruch, so liegt ein akutes Koronarsyndrom oder ein akuter Myokard vor (S. 38).

aus: Netters Innere Medizin (ISBN 9783131239624) © 2014 Georg Thieme Verlag KG

Abb. 1.11 Ischämische Herzkrankheit.
a Akuter anteroseptaler transmuraler Infarkt.
b Akuter intramuraler Hinterwandinfarkt.
c Häufige Auslöser der Angina pectoris sind reichhaltige Speisen, Erschöpfung, Kälte und Rauchen.
d Typische Schmerzausstrahlung bei Angina pectoris.

aus: Netters Innere Medizin (ISBN 9783131239624) © 2014 Georg Thieme Verlag KG

Akutes Koronarsyndrom (ACS)

Unter dem Begriff des akuten Koronarsyndroms werden die instabile Angina pectoris, der Nicht-ST-Hebungsinfarkt (NSTEMI) und der ST-Hebungsinfarkt (STEMI) zusammengefasst. Leitsymptom ist der akute Thoraxschmerz. Die Differenzierung in Nicht-ST-Hebungs-ACS und STEMI erfolgt anhand des EKG (persistierende ST-Hebung bei STEMI). Das Nicht-ST-Hebungs-ACS wird anhand wiederholter Messungen des Troponins weiter differenziert in NSTEMI (Troponin erhöht) und instabile Angina pectoris (Troponin nicht erhöht).

Klinisch werden 4 Formen des Nicht-ST-Hebungs-ACS unterschieden:

- anhaltende Angina pectoris in Ruhe (> 20 min)
- neu auftretende (de novo) schwere Angina pectoris
- Destabilisierung einer zuvor stabilen Angina pectoris (Crescendoangina) oder
- Angina pectoris nach Myokardinfarkt

Instabile Angina pectoris

Hierunter versteht man jede erstmals auftretende Angina pectoris sowie jede Angina mit geänderter, insbesondere zunehmender Symptomatik (gesteigerte Schmerzintensität, andersartige Anfallsauslöser, zunehmende Anfallsfrequenz oder Ruheangina). Da sie oft einen drohenden Myokardinfarkt ankündigt, ist sie ein akuter Notfall. Im EKG zeigt sich definitionsgemäß keine ST-Hebung und das Troponin bleibt normal.

Myokardinfarkt (NSTEMI und STEMI)

Die Symptome eines akuten Myokardinfarkts können sehr variieren. Typisch ist eine länger als 15 – 20 Minuten anhaltende Angina pectoris ohne Ansprechen auf Nitroglycerin bzw. plötzlicher starker Thoraxschmerz, ggf. mit Ausstrahlung, Vernichtungsgefühl und Todesangst, Übelkeit, Erbrechen, Dyspnoe, Blässe, „kalter“ Schweiß, sowie evtl. eine Synkope. In bis zu 25 % verläuft der Myokardinfarkt jedoch „stumm“, d. h. ohne Schmerzen. Dies betrifft v. a. Frauen und Diabetiker mit autonomer Neuropathie.

Nur gut 70 % sind im EKG eindeutig erkennbar. Der NSTEMI ist durch ST/T-Veränderungen und Troponinanstieg, der STEMI durch persistierende ST-Hebungen (oder frisch aufgetretenen Linksschenkelblock) und Troponinanstieg charakterisiert (Details s. Leitlinien „Akutes Koronarsyndrom mit ST-Streckenhebung“ und „Akutes Koronarsyndrom ohne persistierende ST-Streckenhebung“ www.http://leitlinien.dgk.org).

Tako-Tsubo-Syndrom

Das Tako-Tsubo-Syndrom (sog. Broken Heart) tritt mit vergleichbarer Klinik wie ein Myokardinfarkt auf. Auch EKG-Veränderungen und Troponinanstieg sind passend. Das Erkrankungsbild betrifft vorzugsweise Frauen – oft nach starker emotionaler Belastung – und ist Folge eines Katecholaminexzesses. Im Echokardiogramm und Ventrikulogramm zeigt sich eine akinetische Zone meist an der linksventrikulären Vorderwand, die Koronarien sind unauffällig. Die Prognose ist sehr günstig, die Akinesie der Ventrikelwand bildet sich vollständig zurück. Rezidive treten nur selten auf.

1.5.3 Diagnostik

Chronische, stabile ischämische Krankheit

Meist liefert die Anamnese die entscheidenden Hinweise auf das Vorliegen einer stabilen Angina pectoris. Das Ruhe-EKG ist oft unauffällig, eventuell finden sich Zeichen eines abgelaufenen Myokardinfarkts. Entscheidend für die Diagnose sind zwar Ischämiezeichen, wie deszendierende ST-Streckensenkungen im Belastungs-EKG oder Wandbewegungsstörungen im Stressechokardiogramm, doch ist gerade das Belastungs-EKG oft negativ. Die Koronarangiografie ist bei typischer, atypischer und instabiler Angina pectoris diagnoseweisend und dient zudem zumeist auch der Therapie (▶ Abb. 1.12).

Akutes Koronarsyndrom

Die körperliche Untersuchung dient vor allem dem Ausschluss nicht kardialer Ursachen der Symptomatik. Ein EKG mit 12 Ableitungen und eine Blutabnahme zur Bestimmung des Troponins sind die ersten diagnostischen Maßnahmen. Troponin T und Troponin I gelten als gleichwertig, beide zeigen eine höhere Sensitivität und Spezifität als die herkömmlichen Herzenzyme (z. B. Kreatinkinase [CK] oder ihr Isoenzym [CK-MB]).

Instabile Angina pectoris und NSTEMI

Die Anamnese geht auf die aktuellen Beschwerden und evtl. bekannte Auslöser ein. Das EKG zeigt in der Akutphase der Beschwerden oft Veränderungen, die sich mit den Symptomen zurückbilden, wie eine unterschiedlich starke ST-Streckensenkung und/oder ein terminal negatives T. Diagnoseweisend bei fehlenden ST-Streckenhebungen sind die kardialen Marker: bei einem erhöhten Troponin T (0,03 – 0,05 ng/ml) besteht ein Nicht-ST-Hebungsinfarkt, während bei der instabilen Angina pectoris das Troponin normal bleibt.

Es sind jedoch auch Ursachen für eine falsch positive Troponinerhöhung zu berücksichtigen (z. B. Niereninsuffizienz, Lungenembolie), ebenso wie bei Thoraxschmerz stets die klinisch breite Differenzialdiagnose anderer kardialer und nicht kardialer Erkrankungen beachtet werden muss.

aus: Netters Innere Medizin (ISBN 9783131239624) © 2014 Georg Thieme Verlag KG

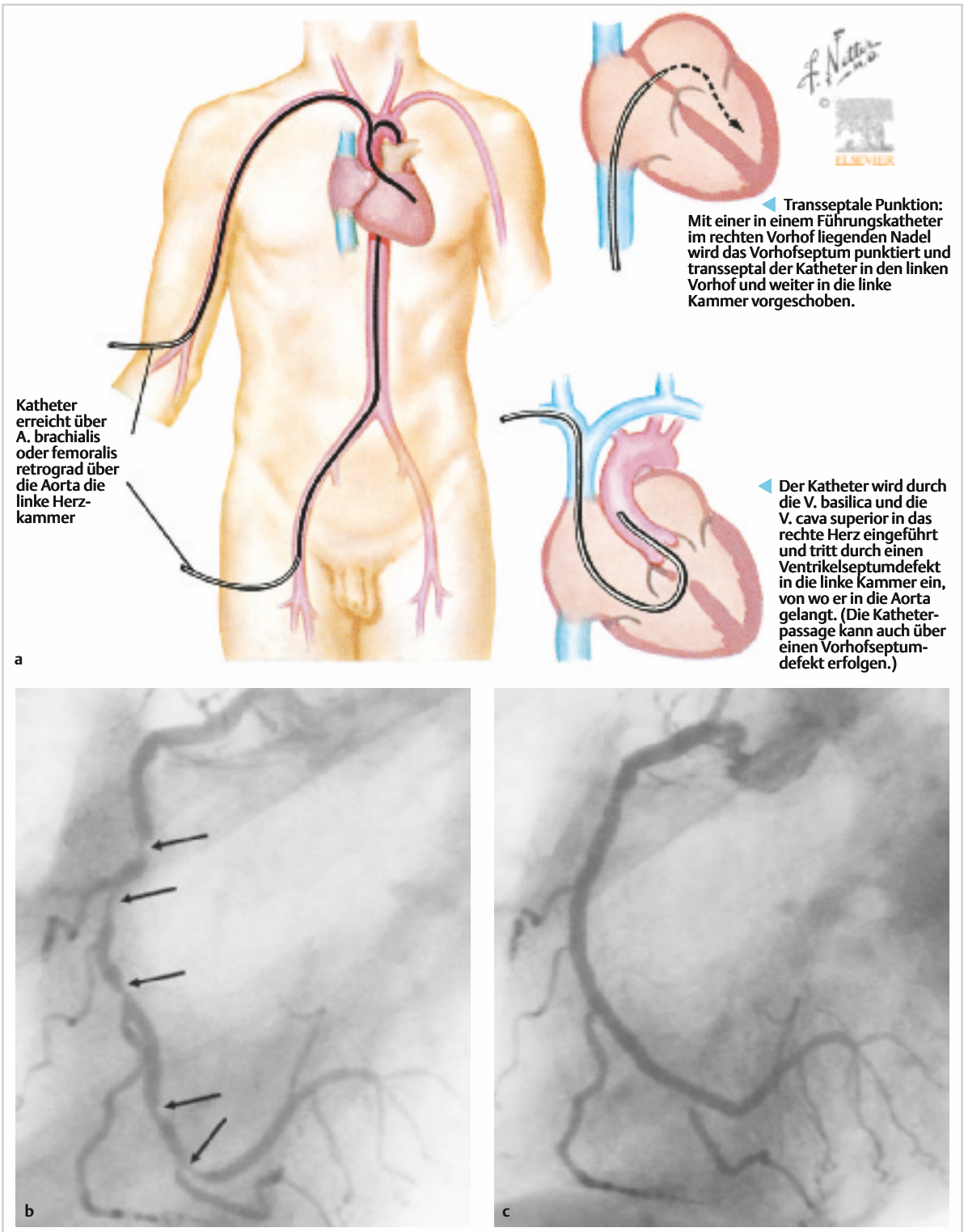

Abb. 1.12 Koronarangiografie.
a Katheterisierung des linken Herzens für die Koronarangiografie.
b Diffus erkrankte rechte Kranzarterie mit 5 hintereinander geschalteten schweren Stenosen (Pfeile) [59].
c Sehr gutes Therapieergebnis mit vollständiger Beseitigung der Stenosen durch Dilatation und Stentimplantation [59].

aus: Netters Innere Medizin (ISBN 9783131239624) © 2014 Georg Thieme Verlag KG

ST-Hebungsinfarkt (STEMI)

▶ **EKG.** Ausschlaggebend für die Diagnose sind die im EKG nachweisbaren infarkttypische Veränderungen: eine ST-Hebung ≥ 0,1 mV in mindestens 2 zusammenhängenden Extremitätenableitungen oder ≥ 0,2 mV in mindestens 2 zusammenhängenden Brustwandableitungen oder Linksschenkelblock mit infarkttypischer Symptomatik. Wie beim NSTEMI sind die kardialen Marker erhöht (Troponin T).

Dauer und zeitlicher Ablauf des Myokardinfarkts lassen sich aus dem EKG wie folgt beurteilen:

- *Stadium I:* akuter „frischer" Infarkt; zeigt typischerweise (zeitlich aufeinanderfolgend) initial eine *ST-Streckenhebung* („Erstickungs-T", sehr kurzfristig), *ST-Streckenhebung mit Übergang in die T-Welle* („monophasische Deformierung"), *Verlust/Reduktion der R-Zacke, tiefe breite Q-Zacken.* Dauer: Stunden bis Tage.
- *Stadium II:* Zwischenstadium („subakuter" Infarkt); die ST-Strecke kehrt zur isoelektrischen Linie zurück (außer bei Bildung eines Ventrikelaneurysmas), negative T-Wellen treten auf. Dauer: Wochen bis Monate.
- *Stadium III:* Narbenstadium; Normalisierung der ST-Strecken- und T-Veränderungen, persistierende QRS-Deformierung. Die Veränderungen sind nach Monaten bis Jahren nachweisbar, können aber auch fehlen.

▶ **Infarktlokalisation.** Myokardinfarkte können nach ihrer Lokalisation eingeteilt werden, die variantenreiche Koronaranatomie (s. a. Versorgungstyp) mit unterschiedlichen Versorgungstypen verhindert jedoch häufig eine exakte Zuordnung des EKG zum verschlossenen Gefäßabschnitt.

- Beim Rieseninfarkt kommt es zum Verschluss des Hauptstammes mit Infarzierung des Versorgungsgebietes des R. interventricularis anterior (RIA) und des R. circumflexus. Dieser Infarkt wird kaum überlebt.
- Bei Veschluss des proximalen RIA resultiert ein großer Vorderwandinfarkt betroffen sind die vorderen zwei Drittel des Septums, die Spitzenregion sowie die vordere und laterale Wand des linken Ventrikels. Dementsprechend bestehen direkte Infarktzeichen in V_2–V_5, sowie I und aVL.
- Beim anterolateralen Infarkt besteht ein Verschluss des Seitenastes des R. interventricularis anterior (RIA) oder auch eines Seitenastes des R. circumflexus mit direkten Infarktzeichen am ausgeprägtesten in V_4 und V_5, oft auch in I und aVL. ▶ Abb. 1.13 a zeigt eine anterolateralen Infarkt im Zwischenstadium.
- Der anteroseptale Infarkt ist Folge eines Verschlusses des R. interventricularis anterior oder seiner septalen Äste mit direkten Infarktzeichen in V_2 und V_3 bzw. einem R-Verlust und fakultativ Zeichen des indirekten Infarktbildes in I und aVL (▶ Abb. 1.13 b).
- Ein anteroapikaler Infarkt (▶ Abb. 1.13 c) entsteht beim Verschluss im terminalen Abschnitt des R. interventricularis anterior. Das EKG ähnelt dem bei Anteroseptalinfarkt, deshalb wird diese Bezeichnung zunehmend selten benutzt.

Die Hinterwandinfarkte liegen versteckter und zeigen abgesehen vom inferioren Infarkt zuweilen weniger ausgeprägte EKG-Veränderungen

- Der posteroinferiore oder diaphragmale Infarkt (▶ Abb. 1.13 d) folgt dem Verschluss des R. interventricularis posterior der rechten Koronararterie. Große Q-Zacken fallen in den Ableitungen II, III und aVF auf, zusätzlich besteht eine ST-Hebung in III und aVF. Im Abbildungsbeispiel zeigen sich spiegelbildliche Veränderungen über der Vorderwand (I, V_3, V_4). Beim „Hinterwandinfarkt" beträgt die Amplitude der Q-Zacke in aVF mindestens 25 % der Amplitude von R, bei tiefer Inspiration darf die Amplitude nicht signifikant kleiner werden.
- Die Abgrenzung eines posteroseptalen Infarktes durch Verschluss des R. interventrikularis posterior der rechten Kranzarterie ist im EKG nur extrem selten möglich. Die Bezeichnung posteroseptaler Infarkt ist daher sehr ungewöhnlich (▶ Abb. 1.13 e).
- Der Posterolateralinfarkt (▶ Abb. 1.13 f) ist Folge eines Verschlusses des R. circumflexus der linken Koronararterie. Die Veränderungen im EKG sind meist nicht sehr markant. Im Akutstadium findet sich am ehesten eine Q-Zacke und eine ST-Hebung in V_6, generell lassen sich anterolateraler, posterolateraler und apikaler Infarkt wegen sich überschneidender EKG-Befunde nicht gut voneinander abgrenzen.
- Der posterobasale oder streng inferiore Infarkt (▶ Abb. 1.13 g) betrifft ausschließlich das auf die Hinterwand begrenzte Versorgungsgebiet des R. circumflexus. Kennzeichnend sind spiegelbildliche indirekte Infarktzeichen (hohes R und tiefe ST-Senkungen in V_1, V_2) im akuten Stadium, in V_5 und V_6 zeigt R häufig eine auffallend kleine Amplitude.

▶ **Koronarangiografie.** Im Rahmen einer in therapeutischer Intention durchgeführten Koronarangiografie kann bei über 90 % der Patienten mit STEMI ein thrombotisch verschlossenes Koronargefäß nachgewiesen werden.

aus: Netters Innere Medizin (ISBN 9783131239624) © 2014 Georg Thieme Verlag KG

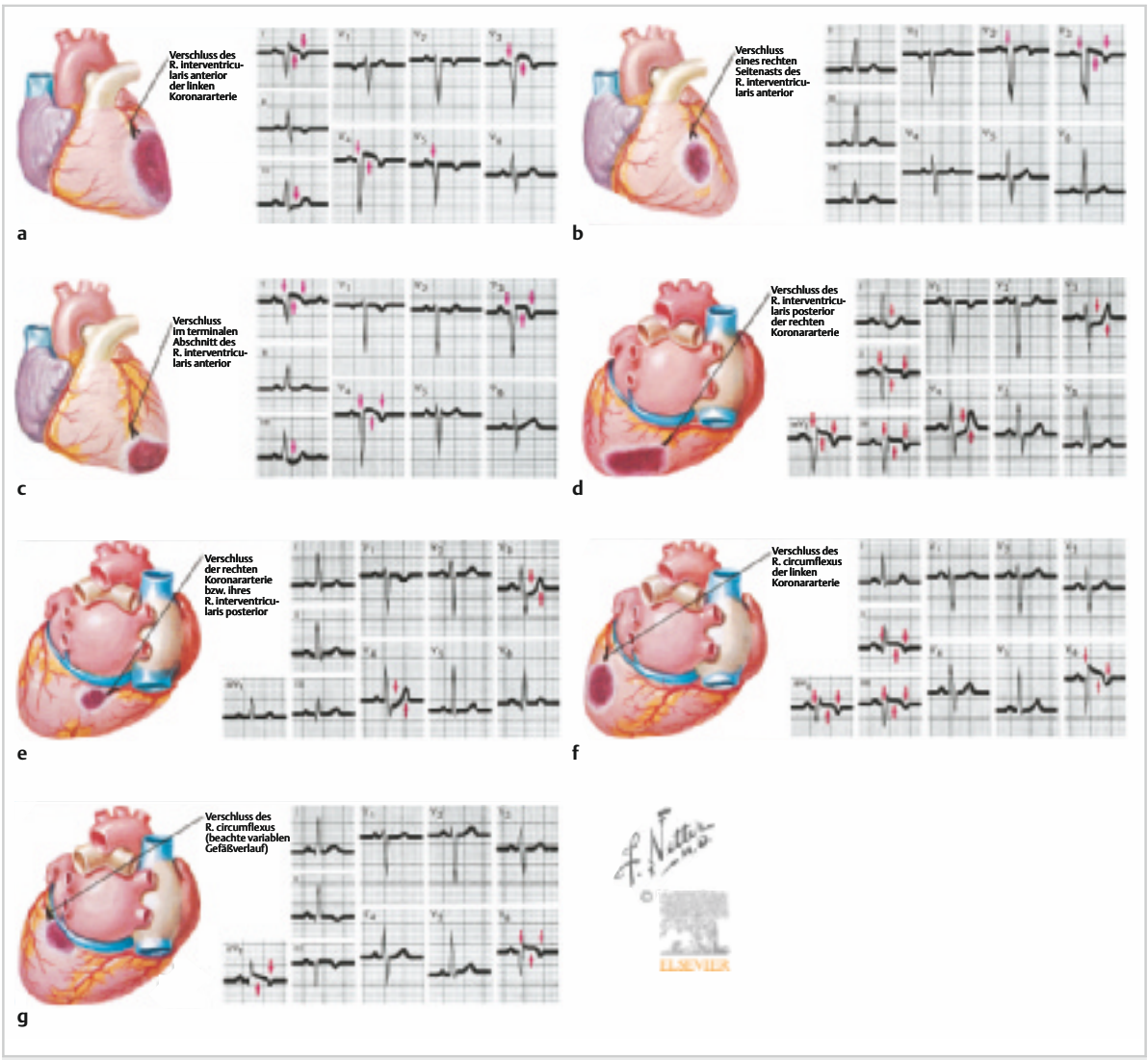

Abb. 1.13 Lokalisation und EKG-Veränderungen bei Myokardinfarkten.
a Anterolateraler Infarkt.
b Kleiner, ausschließlich an der Vorderwand lokalisierter (anteroseptaler) Infarkt.
c Kleiner apikaler (Vorderwandspitzen-)Infarkt.
d Posteroinferiorer Infarkt.
e Ausschließlich an der Hinterwand lokalisierter (posteroseptaler) Infarkt.
f Posterolateraler Infarkt.
g Posterobasaler Infarkt.

aus: Netters Innere Medizin (ISBN 9783131239624) © 2014 Georg Thieme Verlag KG

1.5.4 Therapie

Prävention

Präventivmaßnahmen richten sich nach dem Risikoprofil des Patienten und sollten möglichst früh einsetzen, z. B. körperliche Bewegung, Nikotinkarenz, Hochdruckbehandlung, Optimierung der Diabetestherapie und Gewichtsreduktion bei Übergewicht und diätetische, ggf. medikamentöse Senkung des Cholesterinspiegels.

Stabile Angina pectoris

Die Therapie der stabilen Angina pectoris ist zunächst konservativ; sie sollte etwaige Begleiterkrankungen berücksichtigen und vorhandene Risikofaktoren ausschalten. Grundsätzlich werden ein Thrombozytenaggregationshemmer (Acetylsalicylsäure [ASS], bei Unverträglichkeit GPIIb/IIIa-Hemmer) und ein Betablocker gegeben. Lang wirkende Nitropräparate und Kalziumantagonisten werden außer bei Prinzmetal-Angina kaum mehr verabreicht. Im akuten Anfall werden Nitrate sublingual gegeben.

Akutes Koronarsyndrom

Instabile Angina pectoris und NSTEMI

Therapeutisch werden Nitropräparate, Betablocker (möglichst i. v.) und evtl. zusätzlich Kalziumantagonisten (bei vasospastischer Angina, bei Kontraindikationen gegen Betablocker und bei fortbestehender Angina unter Nitraten und Betablockern) gegeben. Kalziumantagonisten vom Nifedipintyp werden nicht empfohlen. Zusätzlich werden ASS und P2Y12-Rezeptorblocker (Prasugrel, Ticagrelor, Copidogrel) und Heparin verabreicht.

Bei Patienten mit NSTEMI sollten eine Koronarangiografie und eine Revaskularisation erfolgen. Details s. Leitlinien „Akutes Koronarsyndrom ohne persistierende ST-Streckenhebung“ www.http://leitlinien.dgk.org.

ST-Hebungsinfarkt (STEMI)

▶ **Basismaßnahmen.** Wichtigste (Sofort-)Maßnahmen sind die unverzügliche Hospitalisierung mit Notarzt, absolute Bettruhe, Nitrogabe, Schmerzlinderung (z. B. mit Morphin) und ggf. Sedierung sowie O_2-Gabe. Der Notarzt verabreicht Betablocker und ASS i. v. und veranlasst die Aufsättigung mit GPIIb/IIIa-Hemmer.

▶ **Interventionelle Rekanalisierung.** Die Standardtherapie bis 2 Stunden nach Beginn der Symptomatik ist die primäre Koronarintervention (PCI) innerhalb der nächsten 90 Minuten. Ziel ist die Rekanalisierung des verschlossenen Gefäßes durch eine Akut-PTCA mit Stenteinlage (▶ Abb. 1.14 b). Hierdurch kann die Akutmortalität entscheidend gesenkt werden. Der Patient ist hierzu in eine Klinik mit PCI-Bereitschaft zu bringen. Die i. v.-Thrombolyse ist nur indiziert, wenn eine primäre PCI nicht innerhalb von 2 Stunden zur Verfügung steht. Im Falle einer nicht erfolgreichen Fibrinolyse muss eine „Rettungs-PCI“ erfolgen, wenn möglich noch innerhalb von 12 Stunden nach Symptombeginn. Details s. Leitlinien „Akutes Koronarsyndrom mit ST-Streckenhebung“ www.http://leitlinien.dgk.org.

▶ **Begleittherapie.** Die antithrombozytäre Begleittherapie besteht aus ASS (150 – 325 mg p. o. oder 250 – 500 mg i. v.), Clopidogrel (300 – 600 mg) sowie vor primärer PCI aus Bivalirudin oder (unfraktioniertem) Heparin, nach Einleitung einer Fibrinolyse aus Enoxaparin oder Heparin. Bei Fibrinolysetherapie sind die Kontraindikationen zu beachten.

Die weitere Therapie ist abhängig vom hämodynamischen Status. Die schwierigste Situation ist die Therapie des kardiogenen Schocks; je nach Situation werden Schleifendiuretika, ACE-Hemmer, inotrope Substanzen, Atemhilfen und auch die intraaortale Gegenpulsation eingesetzt oder eine Frührevaskularisation veranlasst.

Aortokoronarer Venenbypass (ACVB) Arteria-mammaria-interna-Bypass (IMA)

Indikationen sind die nicht konservativ oder mittels PCI behandelbare Angina pectoris bzw. Myokardischämie, Patienten mit Diabetes mellitus sowie 3-Gefäß-KHK und eingeschränkte Ventrikelfunktion.

▶ **ACVB.** Die Umgehungsplastik einer verengten Koronararterie mit einem Stück autologer Beinvene (meist V. saphena magna) gehört zum Standard der Koronarchirurgie (▶ Abb. 1.14 d). Varikös veränderte Venen dürfen nicht verwendet werden. Das Veneninterponat wird umgekehrt zur ursprünglichen Flussrichtung mit End-zu-Seit-Anastomosen hinter dem stenotischen Abschnitt an das betroffene Koronargefäß und proximal an die Aorta ascendens genäht. Unter einem *sequenziellen Bypass* versteht man den Anschluss mehrerer Koronaräste an ein mit der Aorta verbundenes Bypassgefäß.

▶ **IMA.** Zur Überbrückung von Stenosen im Bereich des R. interventricularis anterior oder seines Seitenasts kann außer einem Venentransplantat auch eine Anastomose zur A. mammaria interna hergestellt werden (▶ Abb. 1.14 e). Da die OP technisch schwieriger ist, länger dauert und auch häufiger Blutungskomplikationen und eine höhere Reoperationsrate aufweist, wurde sie lange nur selten angewendet. Die geringere Verschluss- und Mortalitätsrate sowie das seltenere Auftreten einer postoperativen Angina pectoris im Vergleich zum Venenbypass hat jedoch zur Renaissance der OP geführt. Alternativ werden auch Interponate der A. radialis verwendet.

aus: Netters Innere Medizin (ISBN 9783131239624) © 2014 Georg Thieme Verlag KG

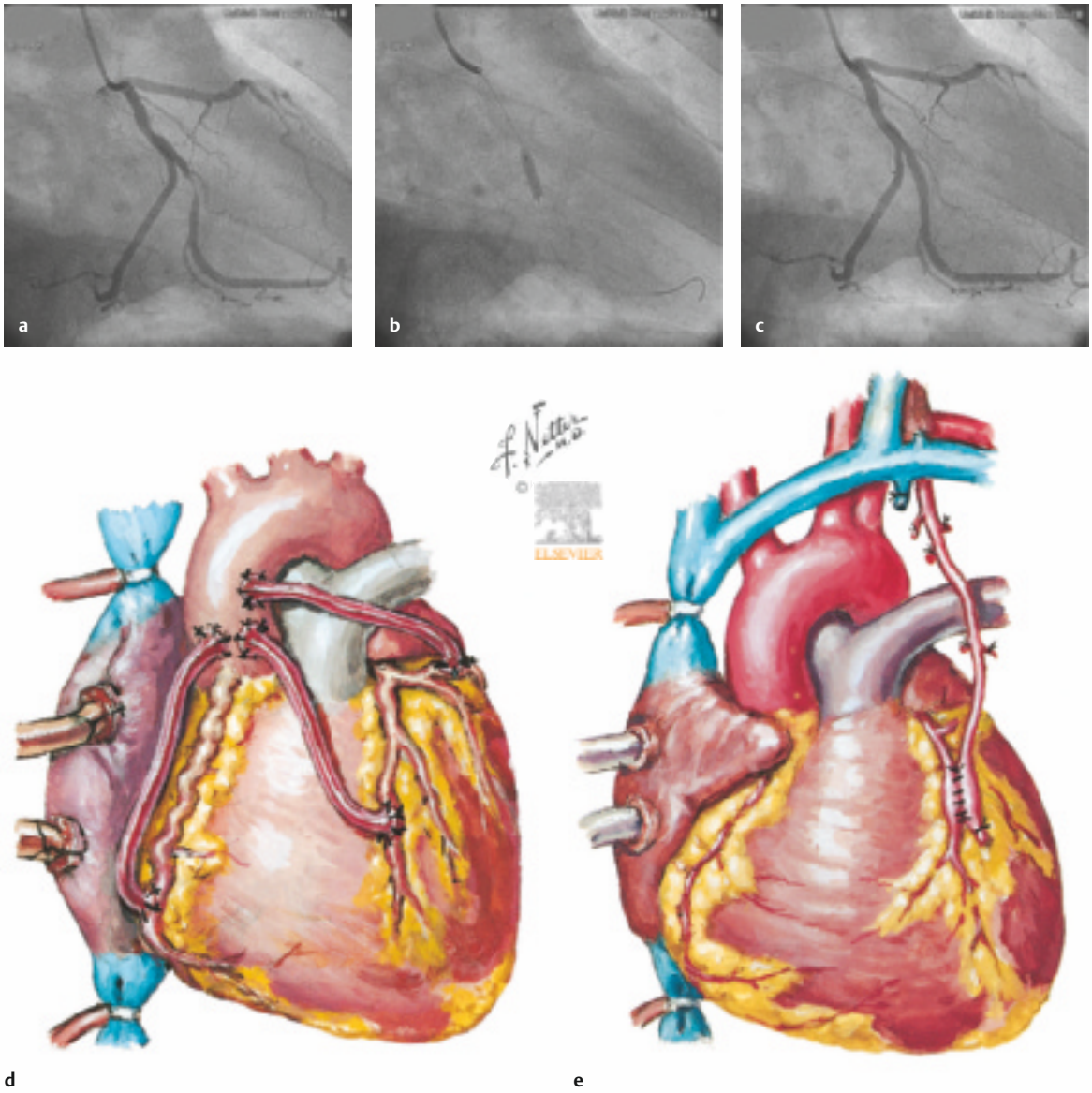

Abb. 1.14 Invasive Therapie bei ischämischer Herzkrankheit.
a Koronarangiografie einer hochgradigen Stenose des Posterolateralastes der A. circumflexa [28].
b Stentimplantation (Balloninsufflation mit aufgecrimptem Stent) [28].
c Ergebnis nach Stentimplantation [28]).
d Aortokoronarer Dreifach-Bypass. Die Indikation wird vor allem gestellt, wenn mehrere Koronararterien revaskularisiert werden können.
e IMA-Bypass. Die freipräparierte A. mammaria interna wird in Seit-zu-Seit-Anastomose mit dem R. interventricularis anterior verbunden.

aus: Netters Innere Medizin (ISBN 9783131239624) © 2014 Georg Thieme Verlag KG

1.5.5 Komplikationen des Myokardinfarkts

Komplikationen eines Myokardinfarkts sind häufig. Sie treten hauptsächlich in der Frühphase auf, sind aber auch jederzeit danach möglich und beeinflussen die Prognose entscheidend. Zu ihrer Vermeidung bzw. frühzeitigen Erkennung sind sofort nach dem Infarktereignis eine permanente EKG- (Monitor) sowie die (ggf. invasive) hämodynamische Überwachung auf einer Intensivstation notwendig.

Frühkomplikationen

Frühkomplikationen treten meist innerhalb der ersten 72 Stunden nach dem Infarkt auf. Möglich sind:

- *tachykarde* Herzrhythmusstörungen: ventrikuläre Extrasystolen und Salven, Kammertachykardie, Kammerflimmern, Vorhofflattern und -flimmern mit schneller AV-Überleitung
- *bradykarde* Herzrhythmusstörungen: AV-Blockierungen, Sinusbradykardie
- Asystolie
- Herzinsuffizienz: z. B. Linksherzinsuffizienz mit Lungenödem durch Myokard- oder Mitralklappeninsuffizienz (s. u.)
- kardiogener Schock
- Ventrikelruptur mit Perikardtamponade
- Klappeninsuffizienz: häufig akute Mitralinsuffizienz bei Papillarmuskelabriss
- Ventrikelseptumdefekt
- *Früh*perikarditis nach wenigen Tagen

▶ **Herzrhythmusstörungen.** In ca. 80% aller Fälle treten Herzrhythmusstörungen auf. Sie sind die häufigste Ursache für den plötzlichen Herztod durch Myokardinfarkt.

Bei *Kammerflimmern* muss kardiopulmonal reanimiert und defibrilliert werden. Die Prophylaxe des Kammerflimmerns oder einer Asystolie besteht in der frühzeitigen Gabe von Betablockern. Anhaltende *Kammertachykardien* (refraktär mach Kardioversion) sowie *ventrikuläre tachykarde Rhythmusstörungen* werden mit Lidocain, Amiodaron oder Sotalol behandelt. Ist die medikamentöse Therapie nicht erfolgreich, muss bei stärkerer hämodynamischer Beeinträchtigung eine elektrische Kardioversion durchgeführt werden. Bei *Vorhofflattern oder -flimmern* wird die AV-Überleitung durch Gabe von Betablockern, Amiodaron oder mit Digitalis (einzige Indikation beim Myokardinfarkt!) reduziert, um einen erhöhten O_2-Bedarf sowie eine reduzierte Koronarperfusion zu verhindern.

Bradykardien, z. B. durch AV-Blockierungen II. (Typ Mobitz 2) und III. Grades (S. 34), bedürfen der Behandlung mit Atropin bzw. einer passageren Herzschrittmachertherapie.

▶ **Herzinsuffizienz.** Die Therapie der Herzinsuffizienz ist auf S. 48ff. dargestellt.

Spätkomplikationen

- Postmyokardinfarkt-Syndrom: *Spät*perikarditis und evtl. Pleuritis (Dressler-Syndrom) durch Autoantikörperbildung gegen Herzmuskelzellen
- Reinfarkt (35%)
- Herzwandaneurysma mit Gefahr der Thrombenbildung und Thrombembolie (▶ Abb. 1.15)
- Embolien: arterielle Embolien äußern sich v. a. als apoplektischer Insult oder Beinarterienverschluss
- Sudden death und Rhythmusstörungen
- Herzinsuffizienz

▶ **Dressler-Syndrom.** Es äußert sich 2 – 3 Wochen nach dem Infarkt mit retrosternalen Schmerzen, Perikardreiben und evtl. Perikarderguss, erhöhter Körpertemperatur und erhöhten Entzündungsparametern im Blut. Die Behandlung erfolgt mit Acetylsalicylsäure oder nichtsteroidalen Antiphlogistika, ggf. mit Glukokortikoiden.

▶ **Herzwandaneurysmen.** Wegen der Emboliegefahr muss eine Dauertherapie mit Antikoagulanzien durchgeführt werden, ggf. erfolgt eine Aneurysmektomie.

▶ **Embolien.** Am Endokard, vor allem in Aneurysmen an Vorderwand und Herzspitze (▶ Abb. 1.15), bilden sich häufig wandständige Thromben. Thromben im linken Herzen führen ggf. zu Embolien im Körperkreislauf; v. a. Zerebral- und Extremitätengefäße sind betroffen. Kleinere Emboli können herdförmige Milz- und Niereninfarkte verursachen.

▶ **Sudden death.** Prophylaktisch werden kardioselektive β-Blocker eingesetzt, Antiarrhythmika werden nicht eingesetzt.

1.5.6 Langzeittherapie und Prognose

Die Langzeittherapie nach Myokardinfarkt entspricht im Allgemeinen der Behandlung der KHK und umfasst die Einnahme von Acetylsalicylsäure auf Dauer (75 – 100 mg), des Weiteren Clopidogrel für 12 Monate, Betablocker, Statine und ACE-Hemmer für alle Patienten ohne Kontraindikationen. Gegebenenfalls ist zusätzlich die Behandlung einer Herzinsuffizienz erforderlich (S. 50). Bei eingeschränkter linksventrikulärer Funktion < 40% sollte der Patient darüber hinaus mit einem Kardioverter/Defibrillator (AICD) versorgt werden.

Die Prognose der koronaren Herzkrankheit ist in erster Linie abhängig von:

- der individuellen Risikokonstellation
- der linksventrikulären Funktion
- der Progression der koronaren Läsionen
- weiteren begleitenden Herzerkrankungen und
- der konsequenten konservativen Therapie und Optimierung der Risikofaktoren

Im langfristigen Verlauf drohen nach einem Myokardinfarkt plötzlicher Herztod, Reinfarkt und Herzinsuffizienz.

aus: Netters Innere Medizin (ISBN 9783131239624) © 2014 Georg Thieme Verlag KG

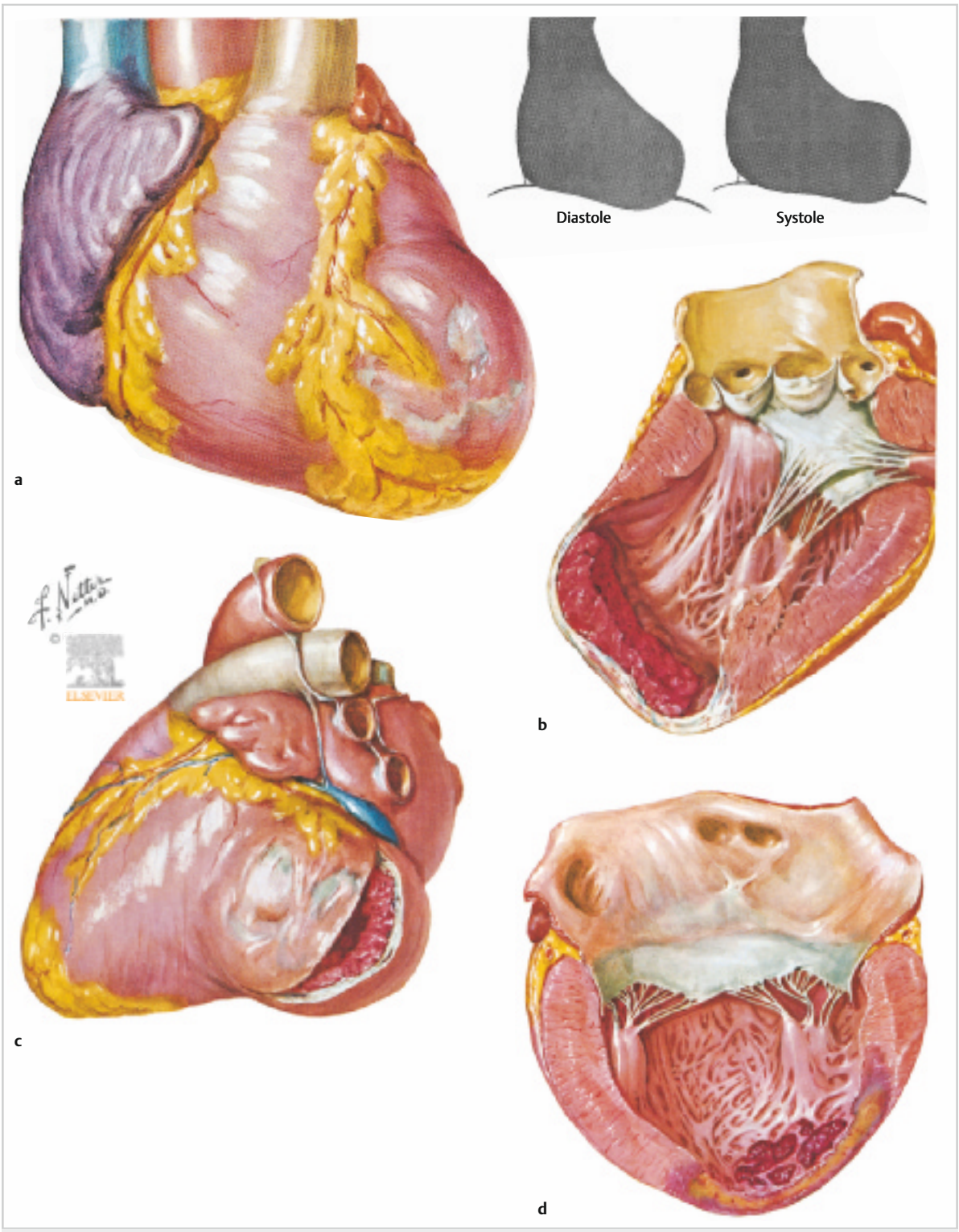

Abb. 1.15 Herzwandaneurysmen und Thrombenbildung nach Myokardinfarkt.
a Aneurysma nach Infarkt im anteroapikalen Abschnitt des linken Ventrikels.
b Thrombus in einem Vorderwandaneurysma des linken Ventrikels, das das Ventrikelseptum miterfasst.
c Basisnahes Hinterwandaneurysma.
d Subakuter apikaler Infarkt mit Muskelresorption und wandständigen Thromben.

aus: Netters Innere Medizin (ISBN 9783131239624) © 2014 Georg Thieme Verlag KG

1.6 Herzinsuffizienz

1.6.1 Definition und Einteilungen

Die Herzinsuffizienz ist keine Krankheit, sondern ein Komplex von Symptomen und Zeichen als Folge ganz unterschiedlicher Herzerkrankungen. Eine Herzinsuffizienz liegt vor, wenn der Herzmuskel nicht in der Lage ist, bei normalen enddiastolischen Füllungsdrücken ein normales Herzminutenvolumen zu fördern. Zugrunde liegen unterschiedliche kardiale und extrakardiale Ursachen, die eine Einschränkung der myokardialen Pumpfunktion bewirken. Die Pathogenese der Herzinsuffizienz (▶ Abb. 1.16 a) ist in den Abschnitten „Rechtsherzinsuffizienz“ (S. 48) und „Linksherzinsuffizienz“ (S. 50) detailliert dargestellt.

Prinzipiell sind beide Ventrikel (Globalinsuffizienz) betroffen, klinisch steht oft der linke bzw. der rechte Ventrikel im Vordergrund, daher spricht man in diesen Fällen von Linksherz- oder Rechtsherzinsuffizienz. Diese Einteilung war zu Netters Zeit die einzig mögliche und wird bis heute im klinischen Alltag benutzt. Heute werden Diagnosestellung und Einschätzung der Herzinsuffizienz jedoch wesentlich von der Echokardiografie bestimmt. Sie erlaubt eine Einteilung unter Berücksichtigung der Myokardfunktion (Herzinsuffizienz mit erhaltener und reduzierter Ejektionsfraktion [▶ Abb. 1.16 b] sowie diastolischer Funktionsstörung) und liefert in vielen Fällen Hinweise auf die zugrunde liegende Ätiologie. Klinisch macht es zudem Sinn, zwischen akuter und chronischer Herzinsuffizienz zu unterscheiden.

▶ **NYHA-Klassifikation.** Die klinische Schweregradeinteilung erfolgt nach dem NYHA-Schema:

- Grad I: Herzerkrankung ohne körperliche Limitation. Bei alltäglicher körperlicher Belastung keine inadäquate Erschöpfung, Rhythmusstörungen, Luftnot oder Angina pectoris.
- Grad II: Herzerkrankung mit leichter Einschränkung der körperlichen Leistungsfähigkeit. Keine Beschwerden in Ruhe. Bei alltäglicher körperlicher Belastung Erschöpfung, Rhythmusstörungen, Luftnot oder Angina pectoris, z. B. beim Bergaufgehen oder Treppensteigen.
- Grad III: Herzerkrankung mit höhergradiger Einschränkung der körperlichen Leistungsfähigkeit bei gewohnter Tätigkeit. Keine Beschwerden in Ruhe. Bei geringer körperlicher Belastung Erschöpfung, Rhythmusstörungen, Luftnot oder Angina pectoris, z. B. beim Gehen in der Ebene.
- Grad IV: Herzerkrankung mit Beschwerden bei allen körperlichen Aktivitäten und in Ruhe. Immobilität.

1.6.2 Klinik und Diagnostik

Symptome der manifesten Herzinsuffizienz mit Stauung sind:

- *Linkes Herz:* Lungenstauung, Belastungsdyspnoe – Orthopnoe, feuchte Nebengeräusche (basal), Lungenödem, Zyanose (Blutgasanalyse, Lungenfunktion), Herzfehlerzellen
- *Rechtes Herz:* Venenstauung im großen Kreislauf, gastrointestinale Störungen, Lebervergrößerung (dolent, weich), Ödeme (prätibial, sakral), Aszites
- *Gemeinsame Symptome:* eingeschränkte Leistungsfähigkeit, Nykturie, Rhythmusstörungen, Tachykardie (bei geringer Belastung), Herzvergrößerung, Pleura-, Perikarderguss, periphere Ausschöpfungszyanose, Verminderung der zentralvenösen Ruhe-Sauerstoffsättigung

▶ **Diagnostik.** Die Diagnose der Herzinsuffizienz mit *reduzierter* Ejektionsfraktion (HF-REF) beruht auf 3 Voraussetzungen:

- typische Symptome der Herzinsuffizienz
- typische Zeichen der Herzinsuffizienz (können in frühen Stadien der Herzinsuffizienz und bei mit Diuretika behandelten Patienten fehlen)
- reduzierte linksventrikuläre Ejektionsfraktion

Die Diagnose der Herzinsuffizienz mit *erhaltener* Ejektionsfraktion (HF-PEF) beruht auf 4 Aspekten:

- typische Symptome der Herzinsuffizienz
- typische Zeichen der Herzinsuffizienz (können in frühen Stadien der Herzinsuffizienz und bei mit Diuretika behandelten Patienten fehlen)
- normale oder leicht reduzierte linksventrikuläre Ejektionsfraktion und Abwesenheit einer linksventrikulären Dilatation
- relevante strukturelle Herzerkrankung (linksventrikuläre Hypertrophie / linksatriale Vergrößerung) und/oder diastolische Dysfunktion

▶ **Brain Natriuretic Peptide.** Erhöhte Füllungsdrücke im Herz führen zu einer erhöhten Produktion der natriuretischen Peptide, wie des Brain natriuretic Peptide (BNP) und dessen Vorläufer des NT-proBNP, wobei die Höhe dieser Parameter gut mit dem Schweregrad der Herzinsuffizienz korreliert (▶ Abb. 1.16 c). Bei NT-proBNP ist zu beachten, dass es mit zunehmendem Alter ansteigt und zwar bei Frauen stärker als bei Männern. Neben einer Herzinsuffizienz gibt es wenige andere Ursachen für leichte Erhöhungen des BNP: pulmonale Hypertonie, Lungenembolie und akutes Koronarsyndrom, allgemeine Volumenüberlastung (z. B. dialysepflichtige Niereninsuffizienz oder Leberversagen bei Leberzirrhose). Falsch tiefe BNP-Werte kommen bei starker Adipositas vor.

aus: Netters Innere Medizin (ISBN 9783131239624) © 2014 Georg Thieme Verlag KG

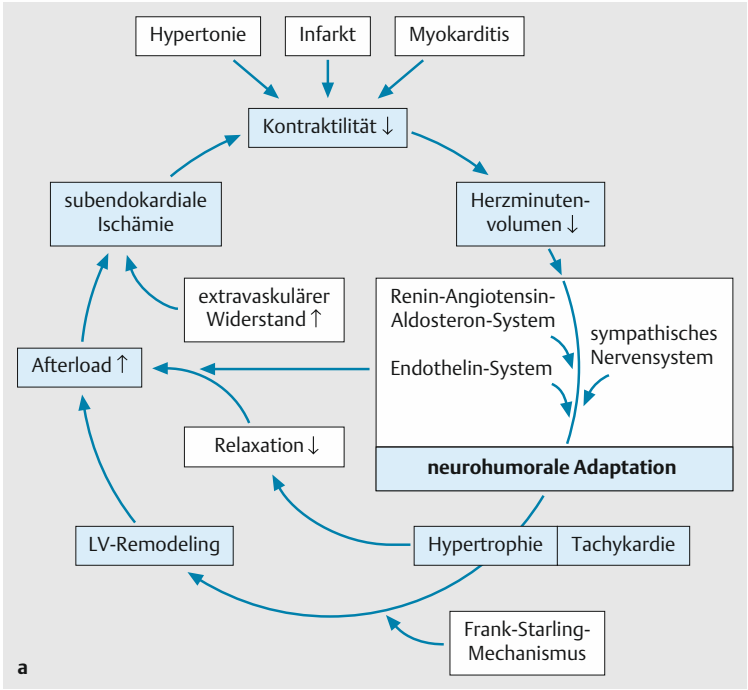

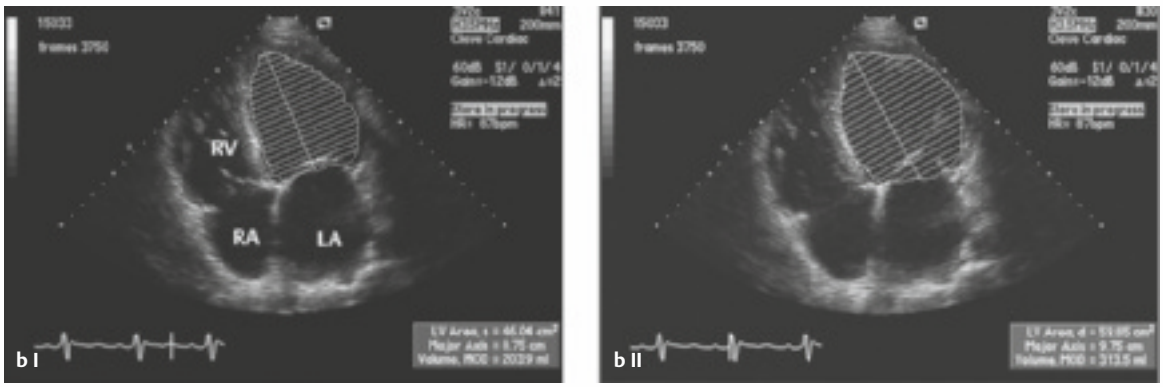

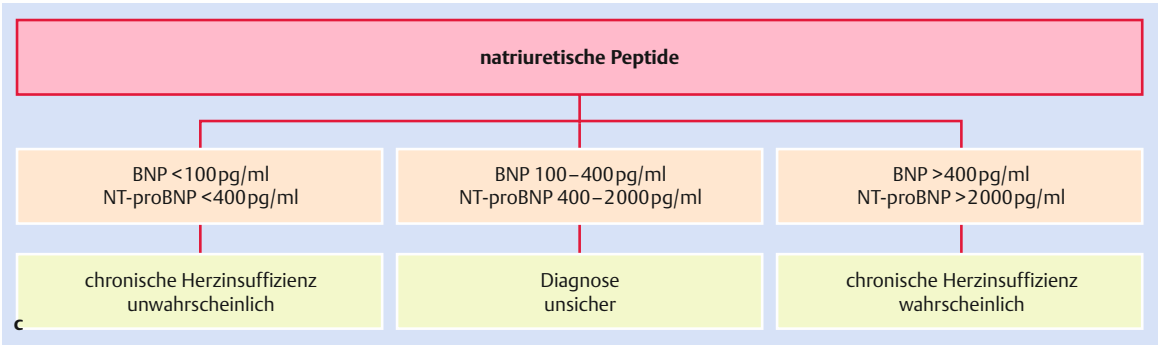

Abb. 1.16 Herzinsuffizienz: Pathogenese und Diagnosestellung.
a Circulus vitiosus der Herzinsuffizienz [189].
b Berechnung der Ejektionsfraktion. Planimetrie des endsystolischen (b I 204 ml) und des enddiastolischen (b II 314 ml) Volumens des linken Ventrikels. Die Ejektionsfraktion berechnet sich als (314 – 204)/314 = 35 % [65].
c Wert der natriuretischen Peptide bei der Diagnosestellung einer Herzinsuffizienz [58].

aus: Netters Innere Medizin (ISBN 9783131239624) © 2014 Georg Thieme Verlag KG

1.6.3 Rechtsherzinsuffizienz

In der täglichen Routine sind das chronische Cor pulmonale und die fortgeschrittene KHK die häufigsten Ursachen, wobei bei der KHK eine Linksherzinsuffizienz vorausgehen muss. Eine akute Rechtherzinsuffizienz resultiert aus einer hämodynamisch wirksamen pulmonalen Embolie.

Pathogenese

Pathophysiologisch spielen die relativ geringe Muskelmasse des rechten Ventrikels und der niedrige Druck des Lungenkreislaufs eine entscheidende Rolle. Der normale systolische Druck im rechten Ventrikel beträgt 12 – 20 mmHg, die Myokarddicke bis zu 6 mm, der Lungengefäßwiderstand ist normalerweise sehr niedrig. Das rechte Herz kann bei nur geringem Druckanstieg große Volumenbelastungen lange kompensieren, umgekehrt ist die Anpassungsfähigkeit an hohe Drücke chronisch und insbesondere bei akuter Druckbelastung limitiert.

Folgende Mechanismen können am rechten Herzen eine Reduktion des Herzzeitvolumens bewirken:

- *Druck- oder Volumenbelastung:* Lungenerkrankungen mit Rarefizierung der Strombahn, pulmonale Hypertonie, Lungenembolie, Mitral-, Pulmonalstenose, Trikuspidalinsuffizienz, Vorhofseptumdefekt (auch bei hohem Shuntvolumen lange kompensiert), Ventrikelseptumdefekt
- *Einschränkung der myokardialen Kontraktilität:* Myokarditis, Amyloidose, Thyreotoxikose
- *Einflussbehinderung* (auch mechanisch von außen oder vorgeschaltet): restriktive Kardiomyopathie, Trikuspidalstenose (extrem selten), Pericarditis constrictiva, rechtskardiale Tumoren, Endokardfibrose (bei Karzinoidsyndrom), große Mediastinaltumoren, Kavakompressionssyndrome, membranöse Stenose der V. cava inferior

Wenn der rechte Ventrikel das in Ruhe erforderliche Herzzeitvolumen nicht mehr fördern kann, steigt der diastolische Druck im rechten Ventrikel, der Druck im rechten Vorhof und im vorgeschalteten Venen- und Kapillarsystem. Mit dem Rückwärtsversagen geht ein Vorwärtsversagen einher: Das Auswurfvolumen des rechten Ventrikels verringert sich, die Lunge wird weniger stark durchblutet, linker Vorhof und Ventrikel werden weniger gefüllt und das Schlagvolumen des linken Ventrikels nimmt ab. Umgekehrt bewirkt auch eine verminderte Pumpleistung des linken Ventrikels eine Stauung im Lungenkreislauf mit negativen Auswirkungen auf die Pumpleistung des rechten Ventrikels. Durch Dilatation des rechten Ventrikels und des Trikuspidalrings kommt es zur Trikuspidalinsuffizienz. Die Dilatation des rechten Vorhofs führt schließlich zum Vorhofflimmern.

Klinik

Die Patienten klagen über rasche Ermüdung, eingeschränkte Leistungsfähigkeit und Atemnot sowie Nykturie. Die Jugularvenen treten deutlich hervor, sind prall gefüllt und pulsieren oft auffallend. Die Leber ist vergrößert und evtl. druckschmerzhaft, bei länger bestehender Rechtsherz- oder Globalinsuffizienz kommt es zu Aszites. Die abhängigen Körperpartien sind zyanotisch und geschwollen (▶ Abb. 1.17 a). Die Ödeme sind besonders an den Unterschenkeln und Füßen deutlich sichtbar, bei Druck bildet sich die entstehende Delle nur langsam wieder zurück (▶ Abb. 1.17 b). Auch in der Kreuzbeingegend ist ein Ödem am liegenden Patienten nachweisbar (Anasarka); die Ödeme führen zu einer deutlichen Gewichtszunahme.

Diagnostik

Die Diagnose kann in der Regel anhand von Anamnese und körperlichem Untersuchungsbefund gestellt werden. Das *Echokardiogramm* zeigt exakt die Diameter der Herzhöhlen und der Myokarddicke, liefert Informationen über Pumpfunktion und Vitien und ermöglicht den Ausschluss eines Perikardergusses. Wichtig ist die noninvasiv mögliche Bestimmung des Pulmonalisdruckes. Auch der Nachweis einer restriktiven Kardiomyopathie und einer Pericarditis constrictiva ist möglich. Nebenbefundlich lassen sich Leber- und Kavastauung dokumentieren.

Im *Röntgenthorax* – falls erforderlich – sind vor allem pulmonale Begleiterkrankungen und insbesondere in der Seitaufnahme eine ausgeprägte Rechtsherzvergrößerung zu erkennen. Das *EKG* liefert Hinweise auf eine akute Rechtsherzüberlastung bei Lungenembolie sowie auf Elektrolytstörungen, Rechtshypertrophie (▶ Abb. 1.17 c) und Perikarditis. *Laborchemisch* finden sich Proteinurie und eingeschränkte Kreatinin-Clearance, bei Leberstauung (▶ Abb. 1.17 d) meist auch eine Erhöhung der Transaminasen. BNP ist immer pathologisch erhöht und besonders für die Verlaufskontrolle geeignet. Weitere häufig pathologische Parameter sind Hämoglobin, Elektrolyte, TSH, INR, BZ, Harnsäure und Troponin. Die weitere Diagnostik dient der Klärung der Grunderkrankung, um eine kausale Therapie zu ermöglichen.

Therapie

Soweit möglich, wird die kausale Therapie angestrebt. Da meist eine globale Herzinsuffizienz vorliegt, stehen medikamentös Betablocker, ACE-Hemmer und Spironolacton im Vordergrund, bei Vorhofflimmern Antikoagulanzien. Bei rechtsdekompensierten Patienten spielen Diuretika eine große Rolle. Luftnot und Ödeme werden reduziert, es sollen möglichst niedrige Dosen verabreicht werden. Details s. Leitlinien der AWMF (http://www.awmf.org/leitlinien/detail/ll/053-014.html).

aus: Netters Innere Medizin (ISBN 9783131239624) © 2014 Georg Thieme Verlag KG

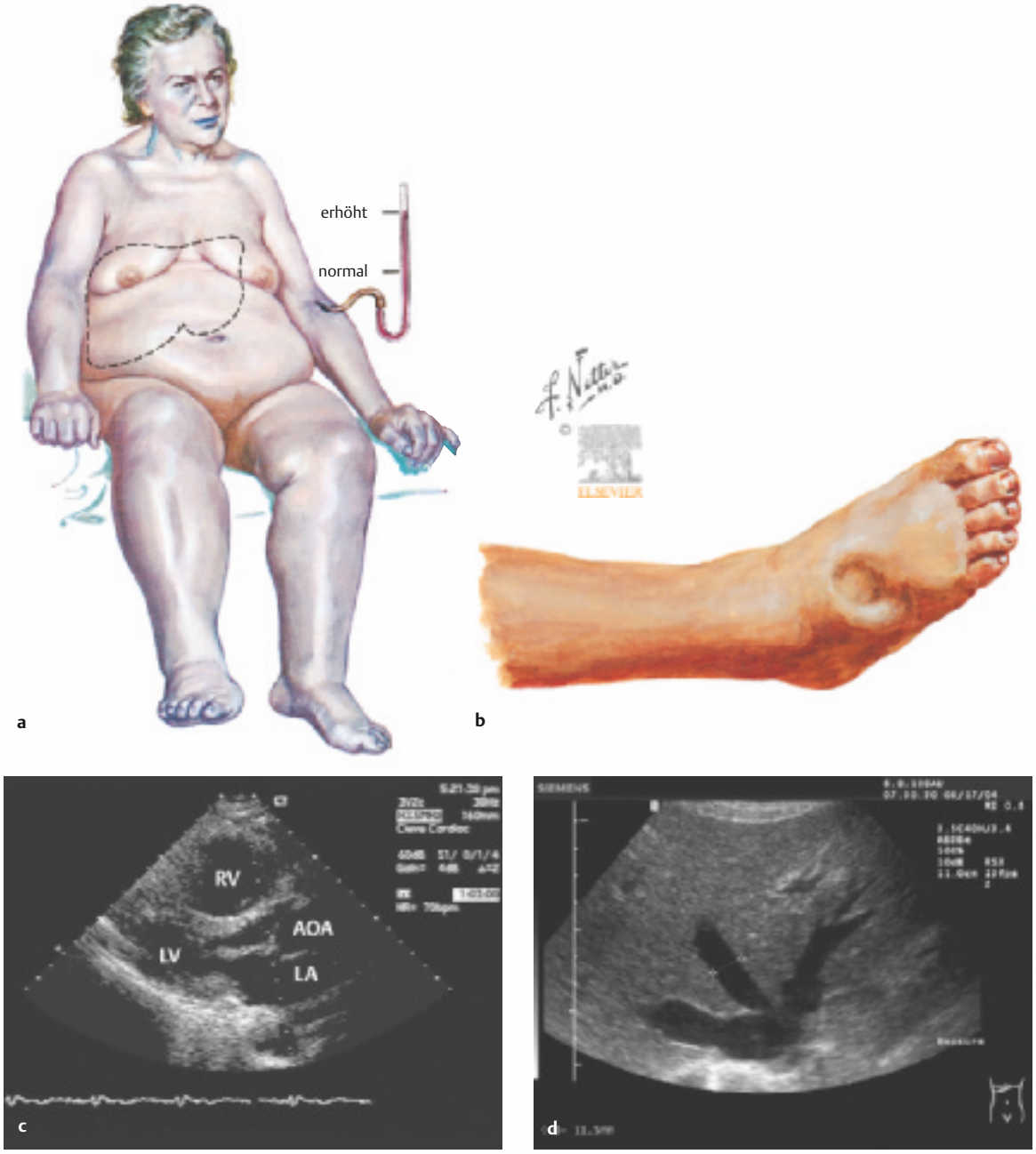

Abb. 1.17 Rechtsherzinsuffizienz.
a Zyanose, Jugularvenenstauung, Hepatomegalie, Aszites, Ödembildung an abhängigen Körperpartien, erhöhter Venendruck.
b Peripheres, eindellbares Ödem.
c Ausgeprägt dilatierter rechter Ventrikel im parasternalen Langachsenschnitt [65].
d Leber im Längsschnitt mit gestauter Vena cava inferior und erweiterter mittlerer Lebervene [18].

aus: Netters Innere Medizin (ISBN 9783131239624) © 2014 Georg Thieme Verlag KG

Frank H. Netter

NETTERs Innere Medizin - Mängelexemplar

832 pages, relié
publication 2013

acheter maintenant

Plus de livres sur homéopathie, les médecines naturelles et un style de vie plus sain
www.editions-narayana.fr