

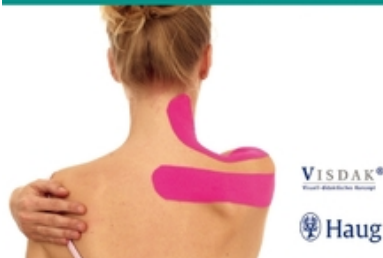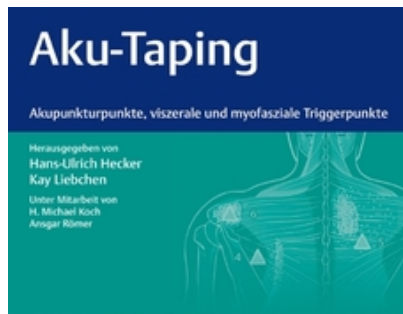
Hecker H.U./ Liebchen Kay Aku-Taping

Reading excerpt

[Aku-Taping](#)

of [Hecker H.U./ Liebchen Kay](#)

Publisher: MVS Medizinverlage Stuttgart



<http://www.narayana-verlag.com/b11600>

In the [Narayana webshop](#) you can find all english books on homeopathy, alternative medicine and a healthy life.

Copying excerpts is not permitted.
Narayana Verlag GmbH, Blumenplatz 2, D-79400 Kandern, Germany
Tel. +49 7626 9749 700
Email info@narayana-verlag.com
<http://www.narayana-verlag.com>



2.3.26 M. obliquus externus abdominis

Muskelbeschreibung

Ursprung: 5.–12. Rippe, kaudale Ränder sowie Außenfläche

Ansatz: Tuberculum pubicum, Crista pubica, Labium externum der Crista iliaca, Lig. inguinale, Linea alba

Innervation:

- Nn. intercostales aus den Nervenwurzeln T5–11
- N. subcostalis aus Nervenwurzel T12
- N. iliohypogastricus aus den Nervenwurzeln Th12–L1
- N. ilioinguinalis aus der Nervenwurzel L1

Funktion: Drehung des Thorax gegen das Becken zur Gegenseite, bei beidseitiger Innervation Flexion der Wirbelsäule, Hilfsmuskel bei der Bauchpresse, gleichzeitige Wirkung als Atemhilfsmuskel bei forcierter Expiration

Muskel-Tape

Vorbemerkung

Die Muskulatur hat 2 Anteile für die Mm. obliquus internus und externus in gekreuztem Verlauf. Es werden in der Regel nicht alle Anteile der Muskulatur behandelt, sondern maximale schmerzhafte Bereiche. Die zu dem M. rectus abdominis (► S. 120) gemachten Bemerkungen gelten auch hier.

Beschwerden der Patienten

Bauchschmerzen, bei Meteorismus, Bauchmuskelerkrankungen bei Sportverletzungen.

Anzahl und Abmessung der Tapes

Anzahl der Tapestreifen: 2

Abmessung der Tapestreifen:

- Für den **M. obliquus externus** erfolgt die Anlage aus Richtung des Leistenbands bis zum lateralen hinteren Rippenbogen in entsprechender Vordehnung des Rumpfes.
- Für den **M. obliquus internus** wird der Ansatz am Leistenband ebenfalls als Ausgangspunkt genommen, jedoch der Bereich des epigastrischen Raumes mehr lateral am medialen Rippenbogenrand. Auch dieses Tape wird in einer Vordehnung des Oberkörpers getaped und abgemessen.

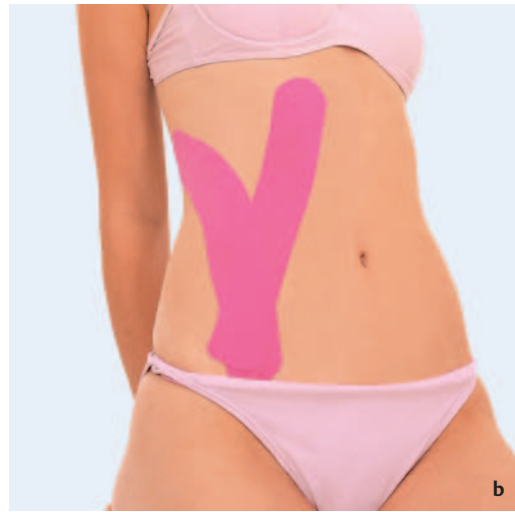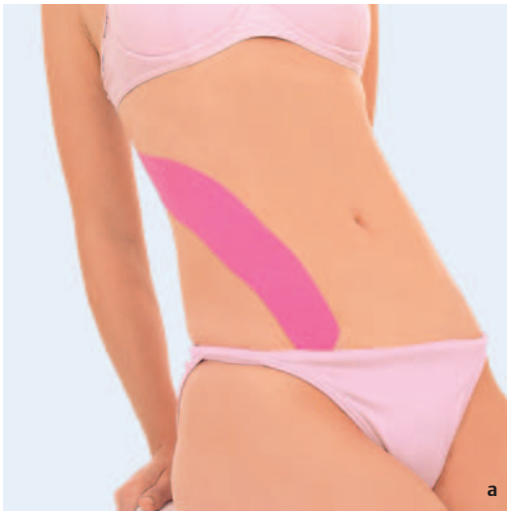Vordehnung

Für den M. obliquus externus erfolgt eine möglichst weite Rückneigung des Oberkörpers, ähnlich wie bei der Vordehnung für den M. rectus abdominis (► S. 120), jedoch wird dies mit einer Rumpfrotation zur Gegenseite verbunden. Daher ist es unerlässlich, dass sich der Patient mit den Händen abstützt und dabei sitzt.

Für den M. obliquus internus erfolgt die Dehnung, indem gleichzeitig eine gewisse Seitneigung zur Gegenseite mit einer Rumpfrotation in Richtung der betroffenen Seite durchgeführt wird.

Tapeapplikation

Ausgehend vom Leistenband erfolgt der Tapeverlauf für den M. obliquus internus bis zum vorderen Rippenbogen, für den M. obliquus externus zum hinteren Rippenbogen. Hierbei kann der Verlauf der Rippen überdeckt werden.



► Abb.2.102 a–c Tape der Mm. obliqui abdominis.

Triggerpunkte

Vorbemerkung

Die **Triggerpunkte** treten gehäuft im Rahmen eines akuten Abdomens im Sinne eines brettharten Bauches in Erscheinung. Die Triggerpunkte sind auch im Rahmen der Erkrankungen innerer Organe, wie Dysmenorrhö, Diarrhö, Spasmen der Harnblasen und Hodenschmerzen, zu beobachten. Sie können primär auftreten und dann sekundäre abdominelle Beschwerden verursachen, häufiger ist es jedoch der umgekehrte Weg. Das bedeutet: Das Vorliegen von viszerale Afferenzen führt zu Triggerpunkten der Bauchmuskulatur. In der schrägen Bauchmuskulatur finden sich gehäuft auch Triggerpunkte bei akuten Lumbalgien.

Triggerpunktuntersuchung

Beim sitzenden Patienten werden Muskelhartstränge und Triggerpunkte durch Rotationsbewegungen provoziert.

Therapie der Triggerpunkte

Es kann problemlos ein „**dry needling**“ erfolgen, ggf. eine Triggerpunktinfiltration. Die Injektion/Triggerpunktakupunktur erfolgt in Rückenlage. Vermieden werden muss das **Anstechen des Peritoneums**. Eine Verletzung innerer Organe stellt jedoch die Ausnahme dar.

Triggerpunkte und Schmerzprojektionsareale

Triggerpunkt 1

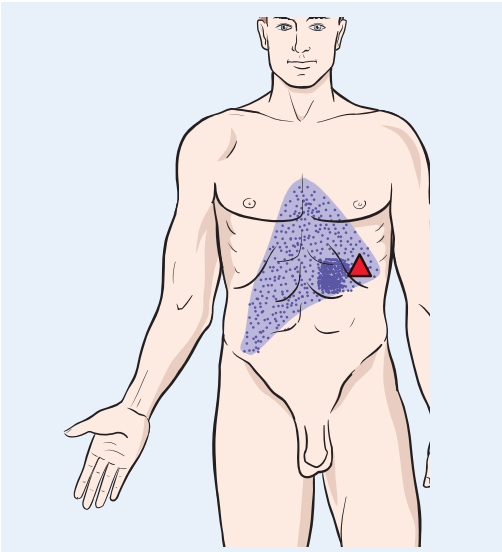
Triggerpunkt 1 ist am vorderen Rippenbogenrand hin zum Epigastrium lokalisiert und führt zu typischer Ausstrahlung in das Epigastrium. Dies kann Angina-pectoris-ähnliche Beschwerden bzw. Beschwerden des Oberbauchs imitieren.

Triggerpunkt 2

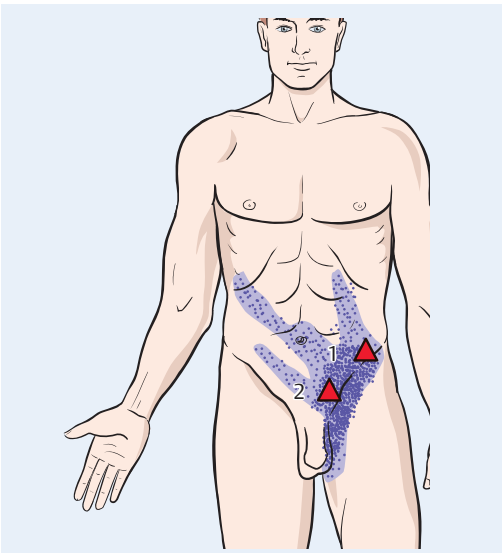
Triggerpunkt 2 findet sich ansatznah im Bereich des Beckenkamms. Dort führt er zur Ausstrahlung im Bereich des Leistenbereichs bis hin in die Labien/Hoden. Es finden sich ergänzende Ausstrahlungen in den gesamten abdominellen Bereich bei längerem Stehen, sodass die primäre Lokalisation oft erschwert ist.

Wichtige Akupunkturpunkte und ihre Projektionsareale

Siehe Akupunkturpunkte und Projektionsareale des M. rectus abdominis (► S. 120).



► **Abb. 2.103** Triggerpunkt 1.



► **Abb. 2.104** Triggerpunkt 2.

2.3.27 M. iliacus/M. psoas major

Der M. iliacus verläuft ab dem Leistenband zusammen mit der Sehne des M. psoas major.

Muskelbeschreibung des M. iliacus

Ursprung: gesamte Fossa iliaca bis zur Linea terminalis, Spina iliaca anterior inferior, Lacuna musculorum bis Vorderfläche der Kapsel des Hüftgelenks

Ansatz: Trochanter minor

Innervation: N. femoralis (Th 12–LWK 3/4)

Funktion: zusammen mit dem M. psoas major kräftigster Beuger des Hüftgelenks bei fixierter Becken- und Lendenregion, bei Punctum fixum am Femur anteriore Rotation des ipsilateralen Beckens

Muskel-Tape

Vorbemerkung

Der M. iliacus und der M. psoas major sind 2 unterschiedliche Muskeln, die einen gemeinsamen Ansatz haben, nämlich den Trochanter minor femoris. Sie führen als Funktion die Hüftflexion durch. Jedoch entspringen sie an unterschiedlichen Orten. Der M. iliacus entspringt von der Innenseite der Ossa iliaca. Er ist von seiner Funktion her bei fixiertem Bein ein Muskel, der das Ilium nach anterior dreht.

Hingegen führt der M. psoas bei fixiertem Bein das Becken in eine posteriore Rotation, was von einer Abflachung der Lendenlordose begleitet wird. Daher ist bei einem **Ilium anterior** bei Beteiligung eines verspannten M. iliacus eine Behandlung des M. iliacus durchaus sinnvoll, während eine Behandlung des M. psoas major hier weniger sinnhaft ist.

Eine Irritation des M. iliacus findet sich insbesondere bei viszeralen Dysfunktionen. Hierbei ist in erster Linie die enge Nachbarschaft von Zäkum und dem M. iliacus zu nennen. Derartige Läsionen des Zäkums sind sehr häufig. Sie finden sich oftmals auch bei Dysbiosen des Darmes und ungünstigen Stoffwechselsituationen durch schlechte Ernährung. Es ist besonders ein überhöhter Zuckerkonsum zu nennen. Die in diesem Bereich zu beobachtenden Adhäsionen des Zäkums mit

den Faszien des M. iliacus führen zu einer chronischen Irritation des Muskels und in der Regel zu einem chronischen **Ilium anterior** mit entsprechend häufiger Kreuzschmerzsymptomatik bei den Patienten.

Beschwerden der Patienten

Angegeben werden häufig Leistenschmerzen oder es handelt sich um die Folgen der Dysbiose des Darmes in Form von vermehrtem Meteorismus, Völlegefühl und Verdauungsschwierigkeiten.

Anzahl und Abmessung der Tapes

Anzahl der Tapeastreifen: 1

Abmessung der Tapeastreifen: In Rückenlage erfolgt eine Fixation des Beckens durch eine maximale Hüftflexion auf der kontralateralen Seite und eine Überstreckung auf der ipsilateralen Seite. Dann wird der Tapeastreifen entsprechend von der Spina iliaca anterior superior folgend zur Leiste in den Bereich des Trochanter minor abgemessen.

Vordehnung

Durch Beugung des kontralateralen Hüftgelenks und Extension der Gegenseite wird in die maximale Vordehnung gegangen.

Tapeapplikation

Im vorgedehnten Zustand wird das Tape von der Spina iliaca anterior superior bis in den Ansatzbereich am Trochanter minor geklebt.



► **Abb. 2.105 a, b** Tape des M. iliacus.

Triggerpunkte

Vorbemerkung

Muskuläre Verkürzungen sind bei Koxarthrose sehr häufig zu beobachten. Jedoch neigt dieser Muskel zur Verkürzung und Entwicklung von Triggerpunkten, was nicht selten auch durch viszerale Afferenzen entscheidend gefördert wird. Diese treten infolge einer Irritation der Faszie des dem M. iliacus unmittelbar anliegenden Zäkums auf. Die **Triggerpunkte** treten häufig in Kombination mit denen anderer Muskeln (M. quadratus lumborum, M. rectus abdominis (► S.120), M. rectus femoris (► S.158), M. tensor fasciae latae) auf. Die Behandlung dieser Begleittriggerpunkte ist in jedem Fall ratsam.

Triggerpunktuntersuchung

In Rückenlage lässt sich bei entspanntem Patienten der Muskel direkt zwischen Zäkum und der Innenseite des Os ilium tasten. Bei Verklebung in diesem Bereich ist dies jedoch schwierig. Es ist zunächst eine manuelle Mobilisation des Zäkums erforderlich. Der Triggerpunkt findet sich mehr im anterioren Teil. Ein weiterer Triggerpunkt ist in Höhe des eigentlichen Hüftgelenks zu finden.

Therapie der Triggerpunkte

Die Triggerpunktakupunktur kann im Bereich des M. iliacus versucht werden, wenn man das Zäkum weit genug nach medial mobilisieren kann. Wichtig ist die ursächliche Behandlung der viszeralen Läsion. Durch geeignete krankengymnastische Dehnungstechniken mit Extension des betroffenen Hüftgelenks bei gleichzeitiger maximaler Flexion des kontralateralen Hüftgelenks sowie Dehnung des regelhaft mitverkürzten M. rectus femoris (► S.158) sind Rezidive zu vermeiden.

Muskelbeschreibung des M. psoas major

Ursprung: oberflächlich von den Seiten des 12. Brustwirbels und 1.–4. Lendenwirbels sowie der angrenzenden Disci intervertebrales und den Processus costarii der Lendenwirbel

Ansatz: Trochanter minor

Innervation: N. femoralis Th 12–L3/4

Funktion: zusammen mit dem M. iliacus kräftigster Beuger des Hüftgelenks, bei Punctum fixum Femur Beugung der Lendenwirbelsäule und posteriore Rotation der ipsilateralen Beckenhälfte sowie Seitneigung der Lendenwirbelsäule

*** Merke:** Zwischen den beiden Anteilen des M. psoas major findet sich der Plexus lumbalis.

Muskel-Tape

Vorbemerkung

Es wird auf die Ausführungen beim M. iliacus verwiesen. Hier ist festzustellen, dass gehäuft Irritationen des M. psoas über die faszialen Strukturen bzw. peritonealen Überzüge erzeugt werden. Hierbei sind 2 Organe als Hauptverursacher zu nennen, nämlich die linke Niere, aber auch die rechte Niere und das Colon sigmoideum. Somit beobachtet man ein **ilium posterior** bei viszeraler Genese eher auf der linken Seite, während auf der rechten Seite eher bei viszeraler Genese ein **ilium anterior** möglich ist. Selbstverständlich würde eine irritierte rechte Niere, z.B. bei chronischem Steinleiden, nach Entzündungen oder bei Tumoren, durchaus auch ein Ilium posterior auf der rechten Seite mit eher erhöhter Innervation des M. psoas hervorrufen können.

Bei Störungen im Bereich des M. psoas sind sehr häufig auch Beteiligungen des sympathischen Nervensystems zu beobachten. Schwerpunkt ist hierbei das Segment LWK1, wo sich sehr häufig Flexionsblockierungen finden. Derartige Störungen findet man mit einem sekundären Hypertonus des M. psoas in Form eines verkürzt-hypertonen Muskels durch vermehrte nervale Innervation auch bei der Lumbago, was zu der typischen antalgischen Skoliose führt.

Beschwerden der Patienten

Lenden-Becken-Hüftregion, jedoch auch Beschwerden des Darmes und der Nieren.

Anzahl und Abmessung der Tapes

Anzahl der Tapestreifen: 1

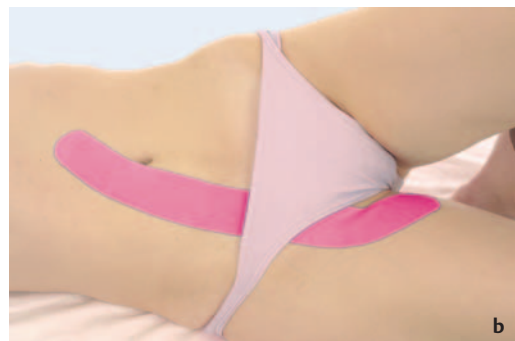Abmessung der Tapestreifen: Dieser reicht von der Höhe des LWK1 bis zum Ansatzpunkt am Trochanter minor. Die Lagerung erfolgt identisch mit dem Tape des M. iliacus (► S. 128)

Vordehnung

Diese erfolgt identisch wie beim M. iliacus.

Tapeapplikation

Das Tape wird in der Mittellinie, ausgehend Höhe LWK1, der sich etwa mittig zwischen dem Bauchnabel und dem Processus xiphoideus findet, durch die Leiste zum Trochanter minor angelegt. Es ist günstig, wenn der Proband bei diesem Tape den Slip ablegt und der Intimbereich durch ein Handtuch abgedeckt wird.



► Abb. 2.106 a, b Tape des M. psoas.

Triggerpunkte

Vorbemerkung

Dieser Muskel gliedert sich in den M. psoas minor und den M. psoas major. Regelmäßig sind Triggerpunkte im Bereich des **M. psoas major** festzustellen. Zu beobachten sind diese im Rahmen von chronischen Überlastungssyndromen und muskulären Fehlhaltungen der Lendenwirbelsäule ebenso wie bei Koxarthrosen. Es finden sich auch viszerale Afferenzen. Diese betreffen die unmittelbar dem M. psoas aufliegenden Nieren bzw. das überkreuzende Colon sigmoideum auf der linken Seite. Somit findet man sehr häufig auf der rechten Seite eine anteriore Rotation der Beckenhälfte (**Läsion des Ilium anterior**), während sich auf der linken Seite überwiegend eine posteriore Rotation der Beckenhälfte (**Läsion des Ilium posterior**) findet. Es resultieren hieraus funktionelle Beinlängendifferenzen mit Verkürzung meist des linken Beines bzw. Verlängerung des rechten Beines durch eine Distalisierung (rechts) bzw. Proximalisierung (links) des Hüftgelenkdrehzentrums. Hiermit ist zusätzlich zur Triggerpunktbehandlung in jedem Fall eine ursächliche Behandlung der zugrunde liegenden Beckenverwringung anzuraten.

Triggerpunktuntersuchung

Der M. psoas major ist nur bei entspanntem Patienten und tiefer Palpation zu tasten. Er ist häufig sehr druckdolent. „**Jump signs**“ fehlen hier.

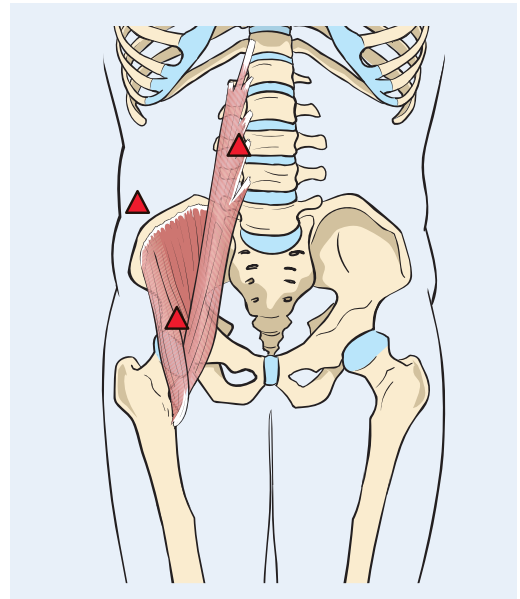
Therapie der Triggerpunkte

Die Triggerpunkte im Bereich des M. psoas sind für „**dry needling**“ oder Injektionstechniken in der Regel nicht oder sehr schlecht zugänglich. Hier empfehlen sich andere Dehntechniken im Sinne eines myofaszialen Releases.

Triggerpunkte und Schmerzprojektionsareale

M. iliacus, Triggerpunkte 1–3

Die Triggerpunkte liegen einerseits im Bereich des ventralen Anteils des M. iliacus und in Höhe LWK3 prävertebral. Ein weiterer liegt direkt über dem Hüftgelenk. Ihre Schmerzprojektionsareale befinden sich unmittelbar paravertebral im LWS-Bereich, mit Ausstrahlung zum Sakroiliakgelenk und zum oberen medialen Glutealbereich, ein weiteres Schmerzprojektionsareal zeigt sich über dem M. rectus femoris (► S. 158), mit Ausstrahlung bis hin zur Spina iliaca anterior superior.



► **Abb. 2.107** Triggerpunkte 1–3.

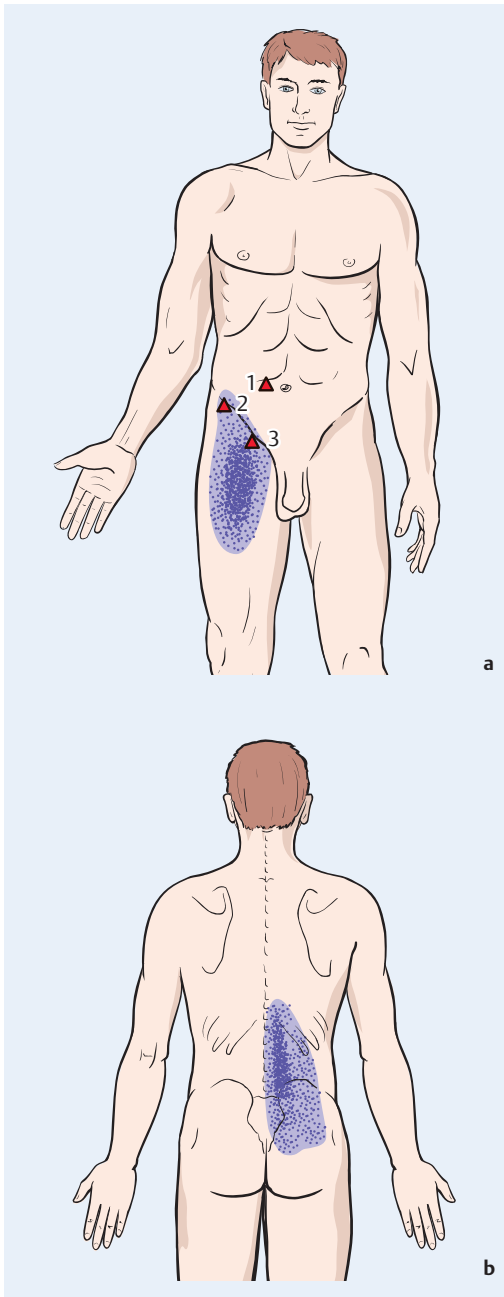
Triggerpunkte und Schmerzprojektionsareale

M. psoas major

Siehe Triggerpunkte und Schmerzprojektionsareale des M. iliacus (s.o.).

Wichtige Akupunkturpunkte und ihre Lokalisation

Der Muskel ist für eine direkte Akupunktur anatomisch nicht zugänglich.



► **Abb. 2.108 a, b** Triggerpunkte und Schmerzprojektionsareale.

2.3.28 M. quadratus lumborum

Muskelbeschreibung

Ursprung: mit dorsalen Fasern von Crista iliaca und Lig. iliolumbale, ventrale Teile von Processus costarii des 2.–5. Lendenwirbels

Ansatz:

- der dorsale Anteil zieht zur 12. Rippe und den Processus costarii des 1.–3. Lendenwirbels
- der ventrale Teil zieht zur 12. Rippe

Innervation: N. subcostalis und Plexus lumbalis (Th 12–L3)

Funktion: Seitneigung des Rumpfes, Stabilisierung der 12. Rippe bei der Atmung (Fixpunkt für das Zwerchfell)

Muskel-Tape

Vorbemerkung

Es kann entweder ein- oder beidseitig appliziert werden. Basis ist das einseitige **LWS-Tape** (► S. 142), ergänzt durch das **Tape des M. quadratus lumborum**. Der M. quadratus lumborum spannt sich zwischen dem dorsalen Rand der Crista iliaca und der 12. Rippe bzw. den Querfortsätzen des 1.–3. Lendenwirbels aus. Bei entsprechenden Triggerpunkten kann ergänzend ein **Tape** für den **M. piriformis** (► S. 156) und den **M. gluteus medius** (► S. 150) erfolgen.

Beschwerden der Patienten

Schmerzen im ISG-Bereich mit Ausstrahlung ins Gesäß bzw. Bein, jedoch nicht auf der Basis radikulärer Symptome.

Anzahl und Abmessung der Tapes

Anzahl der Tapeastreifen: bis zu 4

Abmessung der Tapeastreifen:

- Für das Tape wird analogs zum LWS-Tape (► S. 142) vorgegangen. Das **Tape des M. quadratus lumborum** wird unter maximaler Vordehnung durch Seitneigung zur kontralateralen Seite in Neutralstellung zwischen der 12. Rippe und dem dorsalen Beckenkamm abgemessen und das Tape lateral des LWS-Tapes appliziert.

- Das **Tape des M. periformis** und **M. gluteus** wird in Seitneigung in eine Vordehnung gebracht und das Tape über dem M. piriformis (► S. 156) bzw. M. gluteus medius (► S. 150) appliziert. Beide Tapes enden am Trochanter major.

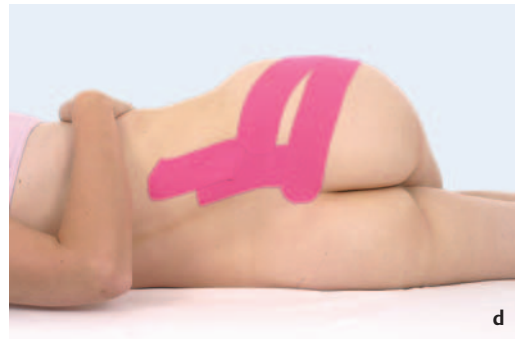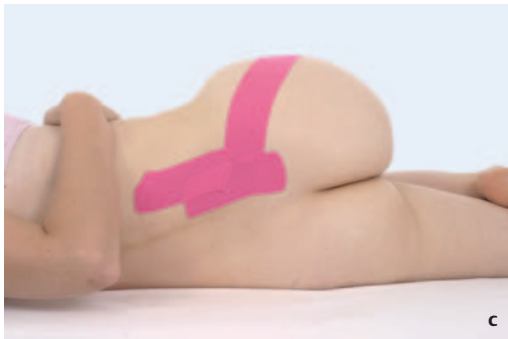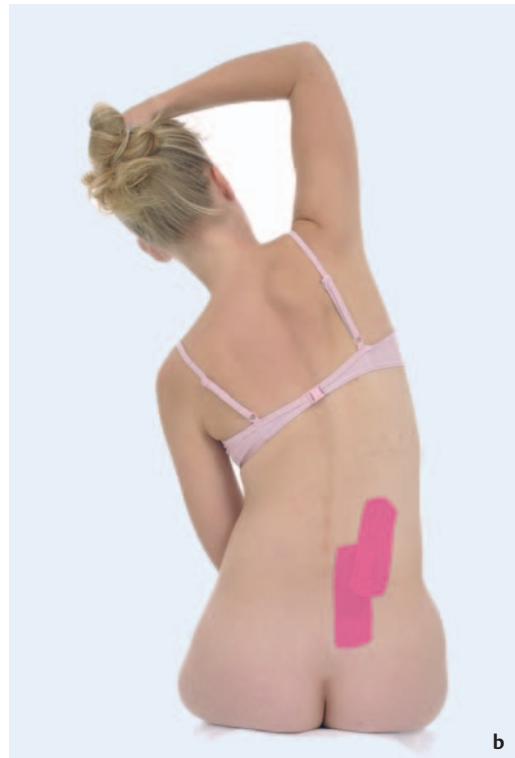
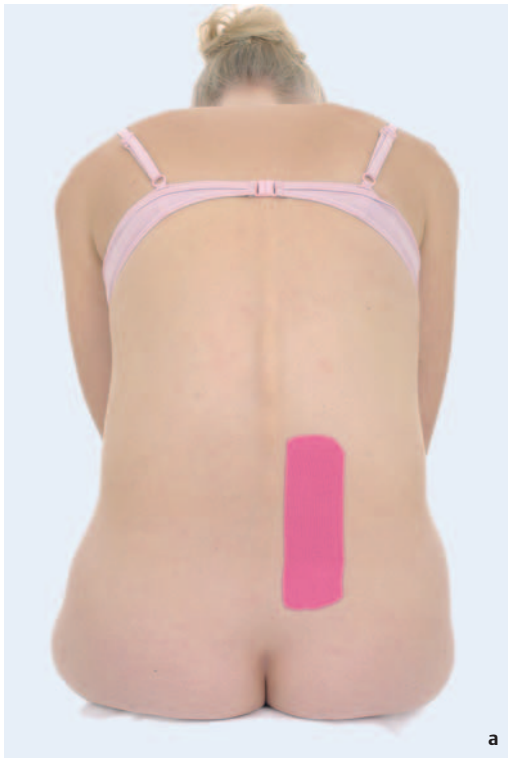Vordehnung

Die Dehnung für das LWS-Tape erfolgt in maximaler Flexion. In dieser Position wird das Tape appliziert. Anschließend wird eine Dehnung des M. quadratus lumborum vorgenommen. Dies erfolgt in einer Lateralflexion der Wirbelsäule zur Gegenseite.

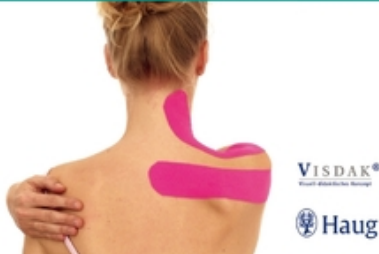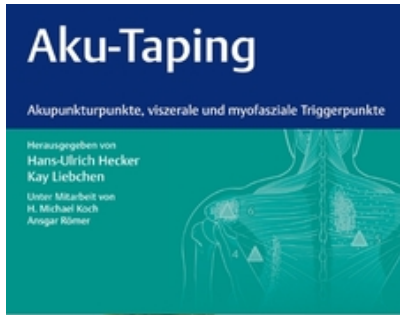Der M. gluteus medius (► S. 150) und der M. piriformis (► S. 156) werden in Seitlage des Patienten gedehnt. Hierbei dreht der Patient die Wirbelsäule zur Gegenseite heraus, um das Becken zu verriegeln. Dann wird bei 90°-gebeugtem Hüftgelenk zunächst der M. gluteus medius gedehnt, in etwa 70° Hüftflexion der M. piriformis.

Tapeapplikation

Zunächst erfolgt die Applikation des LWS-Tapes. Dann dehnt man den M. quadratus lumborum beim sitzenden Patienten aus einer Neutralstellung der Lendenwirbelsäule in eine Lateralflexion zur Gegenseite. Hierbei kann das Tape des M. quadratus lumborum appliziert werden. Dann wird der Patient umgelagert in eine Seitlage, wobei er die ipsilaterale Schulter maximal zur Gegenseite ausrotiert und damit eine Gesamtroation der Wirbelsäule zur Gegenseite erfolgt. Dies verriegelt das Kreuz-Darmbein-Gelenk und den lumbosakralen Übergang. In dieser Position kann der M. gluteus medius (► S. 150) gedehnt und das Tape appliziert werden. Entsprechendes Vorgehen für den M. piriformis (► S. 156).



► Abb. 2.109 a–d ISG-Tape.



VISDAK®
Funktionselastische Bänder

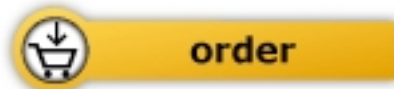Haug

Hecker H.U./ Liebchen Kay

[Aku-Taping](#)

Akupunkturpunkte, viszerale und myofasziale Triggerpunkte

256 pages, pb
publication 2011



More books on homeopathy, alternative medicine and a healthy life
www.narayana-verlag.com