

Feichtinger / Niedan-Feichtinger Antlitzanalyse in der Biochemie nach Dr. Schüßler

Reading excerpt

[Antlitzanalyse in der Biochemie nach Dr. Schüßler](#)

of [Feichtinger / Niedan-Feichtinger](#)

Publisher: MVS Medizinverlage Stuttgart



<https://www.narayana-verlag.com/b23264>

In the [Narayana webshop](#) you can find all english books on homeopathy, alternative medicine and a healthy life.

Copying excerpts is not permitted.

Narayana Verlag GmbH, Blumenplatz 2, D-79400 Kandern, Germany

Tel. +49 7626 9749 700

Email info@narayana-verlag.com

<https://www.narayana-verlag.com>



Nr. 7 Magnesium phosphoricum, Mg HPO₄ · 7H₂O

Empfohlene Potenzierung: D6

Beschreibung des Mineralstoffs

Biochemischer Zusammenhang

Magnesium phosphoricum ist das Betriebsmittel für die unwillkürliche Muskeltätigkeit und deshalb zuständig für die Tätigkeit der Drüsen, der Nerven, der peristaltischen Tätigkeit des Darms (wurmartige Bewegung zur Vorwärtsbewegung des Nahrungsbreis) und für das rhythmische Zusammenziehen der Herzmuskulatur.

Speicher im Körper

Nerven, Herz, Drüsen

Wirkung, Wirkungsweise

- entspannend, krampf lösend
- schnell – als „heiße 7“ (Es werden 7–10 Stück von Magnesium phosphoricum in kurze Zeit gekochtem Wasser aufgelöst und so heiß wie möglich „schluckchenweise“ eingenommen.)

Betriebsstörungen, Krankheiten, Symptome

Bei allen plötzlich auftretenden, einschießenden, bohrenden und krampfartigen Schmerzen ist Nr. 7 Magnesium phosphoricum angezeigt. Magnesium steuert das vegetative Nervensystem und hat daher Einfluss auf die Tätigkeit von Herz, Kreislauf, Drüsen system, Verdauungsorganen und Stoffwechsel.

Lampenfieber, Schokoladenhunger (dunkle Schokolade), Krampfmittel bei unwillkürlichen Verkrampfungen (Bauchschneiden, Koliken, Regelkrämpfen, Angina pectoris, Migräne im Anfangsstadium), Juckreiz (entspannt die Oberflächenspannung der Haut), blitzartige Schmerzen, Knödelgefühl im Hals (Globusgefühl), bei Schlafstörungen: ist ein gutes Schlaf- und Weckmittel (löscht das Licht aus und zündet es an), Blähungen.

Reaktion

Nach der Einnahme der „heißen 7“ gehen oft Gase ab. Magnesium phosphoricum bindet in der Form als „heiße 7“ Stickstoff und seine Verbindungen, z. B. Ammoniak.

Anwendung

Magnesium phosphoricum muss nicht unbedingt immer als „heiße 7“ eingenommen werden, oft genügt das Zergehenlassen im Mund.

Mangelzeichen, Zusatzfragen

„Haben Sie Schokoladenhunger?“ Auf die mögliche Antwort: „Ja, Süßes mag ich gern“, sollte unbedingt die Frage: „Muss es Schokolade sein?“ gestellt werden. Dies zur Unterscheidung, ob es ein Mangel an Nr. 7 Magnesium phosphoricum oder an Nr. 9 Natrium phosphoricum ist. Der reine Süßigkeitenhunger gehört zur Nr. 9 Natrium phosphoricum.

Werden Sie leicht verlegen, verbunden mit „rot werden“? Steigt Ihnen leicht die Schamröte ins Gesicht? Haben Sie hektische Flecken? (Diese finden sich meistens im Bereich des Dekolletés, am Hals.)

Mangelursachen, Mangelverstärkung

Starke elektromagnetische Belastungen (Stromsmog) verbrauchen sehr viel von diesem Mineralstoff im Körper.

Antlitzanalyse

Magnesium-Röte

Bei unserer Wanderung durch die einzelnen Mineralstoffe haben wir bis jetzt schon zweimal die Farbe Rot kennengelernt. Einmal war es das tiefe Rot des Ferrum phosphoricum, das andere Mal das milchige Rot des Kalium chloratum, das sich sowohl auf dem Ober- wie auch dem Unterlid des Auges zeigen kann, allerdings auch auf dem gesamten Gesicht bei einem starken Mangel.

Bei Magnesium phosphoricum kommt nun eine dritte Ausformung hinzu. Es ist ein reines Rot, ohne jede Beimischung, das vom leisesten Anhauch wie ein Rouge auf der Wange liegt bis zum intensivsten Rot, sodass es nur noch durch das Erfühlen von der Ferrum-Röte unterschieden werden kann, denn diese wäre ja warm.

Ein besonderes Kennzeichen der Magnesium-Röte besteht nämlich darin, dass der Mensch, bei dem der Mangel auftritt, sich innerlich total brennend heiß fühlt, obwohl äußerlich nichts zu fühlen ist.²⁹

Da das Rot bei Magnesium phosphoricum ein ständig schwankendes ist, in der Intensität genauso wie in der Ausbreitung, habe ich es das **dynamische Rot** bezeichnet. Es hängt ja, wie alle wissen, die sich mit dem Mineralstoff selbst auch schon beschäftigt haben, mit der inneren Spannung des Menschen zusammen. So kann es ohne Weiteres eintreten, dass im Laufe eines Beratungsgesprächs der Klient in seinem Antlitz von einer ihn überflutenden Röte überzogen wird, weil er ein Thema berührte, das ihn außerordentlich bewegte. Nach einigen Minuten klingt diese Röte wieder ab, und es zeigt sich sein Gesicht in der „normalen“ Färbung ohne Spannung.

Latente Röte

Wenn die Magnesium-Röte kommt und geht, dann sprechen wir von einer latenten Röte, die sich zeigt, wenn der Mensch in Spannung gerät, und die dann wieder abklingt, wenn er sich innerlich wieder beruhigt hat. Dieses Mangelzeichen kann nur entdeckt werden, wenn im Beratungsgespräch auch die heiklen Themen besprochen werden, was aber erst nach dem Aufbau

²⁹ Das kann bei der Ferrum-Röte genau umgekehrt auftreten. Der Mensch weiß gar nicht, dass er komplett rote Ohren hat, und noch weniger weiß er davon, dass sie fast heiß anzufühlen sind („so glühen sie!“).

eines gewissen Vertrauensverhältnisses möglich ist. Es gibt immer wieder Bereiche, derer sich die Menschen schämen, auch durchwegs im körperlichen Bereich, die nicht so ohne Weiteres angesprochen werden. Im Gespräch werden diese Bereiche dann schon zur Sprache kommen, wenn es so weit ist. Der Zeitpunkt kann nur vom Klienten festgelegt werden!

Auf keinen Fall sollte der Mensch beschämt werden, in eine Blamage getrieben oder gar bloß gestellt, weder allein im Einzelgespräch und schon gar nicht vor der Gruppe, nur um festzustellen, ob bei ihm die latente Magnesium-Röte vorhanden ist!

Konstante Röte

Hat der Magnesium-phosphoricum-Mangel eine gewisse Stärke erreicht, wird es zu einem konstant sichtbaren Zeichen kommen. Dabei handelt es sich um zwei kreisrunde Stellen rechts und links vom Nasenflügel, die je nach der Stärke des Mangels verschieden groß sind. Manchmal wird für die Größe des kreisrunden Flecks ein 2-Euro-Stück angegeben, manchmal ein Taler und in Österreich ein Maria-Theresien-Taler (im Übrigen ein begehrtes Sammlerstück).

Wangen, auf denen sich solche kreisrunde rote Flecken zeigen, bezeichnet man immer noch gerne als Apfelbacken. Früher galten sie als ein Zeichen besonderer Gesundheit.

Dazu ist aber festzustellen, dass davon ausgegangen werden muss, dass die Menschen viel zu wenig Magnesium zu sich genommen haben. Es wurde das ganze Essen gekocht und kaum rohe Pflanzen gegessen, in denen das Chlorophyll und das in ihnen enthaltene Magnesium zur Verfügung steht. So entpuppen sich die sog. gesunden rotbackigen „Wängelchen“ der Kleinen als Mangelzeichen, dem eigentlich unbedingt nachgegangen werden sollte. Bei Mädchen kann auf diese Weise schon im frühesten Alter Menstruationsbeschwerden vorgebeugt werden.

Haben Menschen schon diese konstante Magnesium-Röte im Gesicht, dann werden Sie ohne Weiteres im Gespräch feststellen können, wie die Intensität der Farbe, aber auch die Ausdehnung ununterbrochen schwankt, je nach der Spannung, mit der das Thema, das gerade behandelt wird, verknüpft ist.

Hektische Flecken

Da Magnesium phosphoricum mit der nervlichen Situation des Menschen zu tun hat, genau genommen mit der unwillkürlichen, unterschwelligeren, der sog. „unbewussten“ Spannung, zeigt sich eine derartige Belastung auch im Antlitz des Menschen. Unterliegt er einer übermäßigen Anspannung, in der innerhalb kürzester Zeit ein außerordentliches Pensum abgewickelt werden soll, tritt die Magnesium-Röte nicht geordnet an ihrem angestammten Platz rechts und links von den Nasenflügeln auf, sondern in unregelmäßigen roten Flecken auf der Wange, aber auch im Bereich des Dekolletés. Dieser Tatbestand weist auch schon darauf hin, dass diese sog. „hektischen“ Flecken vornehmlich Frauen betreffen. Überhaupt tritt der Magnesium-phosphoricum-Mangel stärker beim weiblichen Geschlecht auf.

Grundsätzlich geht es in diesem Fall um einen Zustand, bei dem der belastete Mensch sich den Anforderungen nicht mehr gewachsen fühlt und in Hektik ausbricht. In diesem Zustand ist er nicht mehr in der Lage, sich einen klaren Überblick zu ver-

schaffen und nach strategischen Überlegungen an das anstehende Problem heranzugehen.

Röte nach dem Essen

Bei manchen Personen tritt nach dem Essen, vor allem nach dem reichlichen Genuss von Speisen, eine starke Röte im Gesicht auf.

Auf der einen Seite ist es der Bedarf an Ferrum phosphoricum im Verdauungsbereich, auf der anderen der übermächtige Bedarf an Magnesium phosphoricum für die Tätigkeit des Darms, der mit einer wurmartigen Bewegung den Verdauungsbrei weiterbefördert. Bei einem Fehlbestand an Magnesium phosphoricum zeigt sich dann gerade die Magnesium-Röte in einem besonders starken Grad.

Will man überprüfen, ob es sich um die Ferrum-Röte oder die Magnesium-Röte handelt, dann ist es notwendig, mit dem Handrücken – wie schon bei Ferrum phosphoricum beschrieben – die Temperatur der geröteten Hautpartien zu überprüfen.

Röte nach Alkoholgenuss

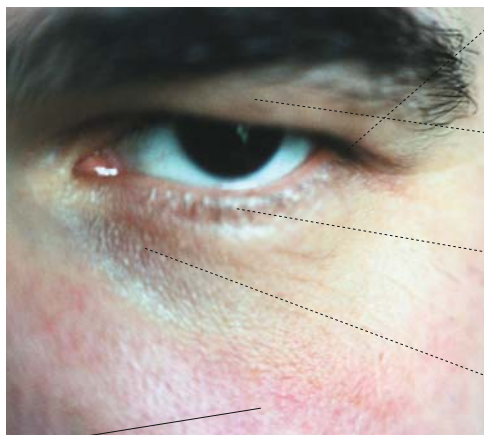Auch nach dem Genuss von Alkohol kommt es sehr häufig zur Rötung des Gesichts. Das kommt hauptsächlich daher, dass der Alkohol die Adern weitet und dadurch die Durchblutung gefördert wird. Außerdem hat der Alkohol im ersten Stadium, ganz am Anfang, eine beruhigende Wirkung. Die Spannung lässt nach, die Adern weiten sich und die Anforderungen ans Herz steigen, das Blutumlaufvolumen steigt ebenfalls, wodurch der Bedarf vor allem an Ferrum phosphoricum ansteigt.

Da der Spannungszustand im Menschen rapide verändert wird, steigt auch der Bedarf an Magnesium phosphoricum, was dann an der entsprechenden Röte festgestellt werden kann.

Am allerhäufigsten steigt jedoch der Bedarf an Natrium sulfuricum, worauf dann bei der Besprechung dieses Mineralstoffes ausführlich eingegangen wird.

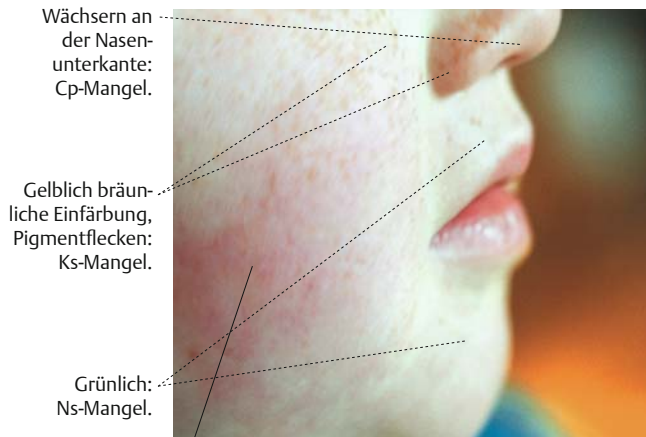
Überlagerungen von verschiedenen Arten von Rot

Die häufigste Überlagerung von Rottönungen findet sich auf der Wange (► S. 168 f.).



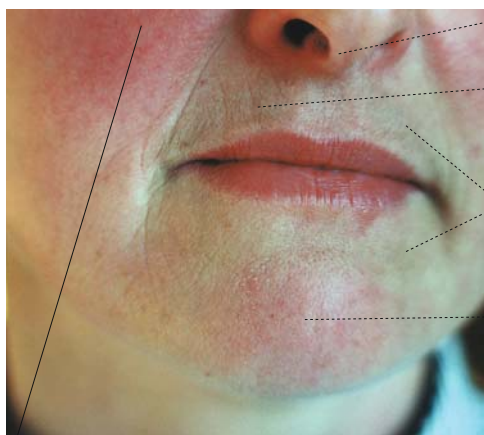- Bräunlich schwärzlich: Cf-Mangel.
- Gelblich bräunlich: Ks-Mangel.
- Gelatineglanz: Nc-Mangel.
- Würfelfalten, Karofalten: Cf-Mangel.

Auf der beginnenden Wange zeigt sich die dynamische Röte von Mp in einem mittleren Ton. Da die gesamte Ausdehnung der Röte im Bild nicht sichtbar ist, kann keine Dosierung angegeben werden.



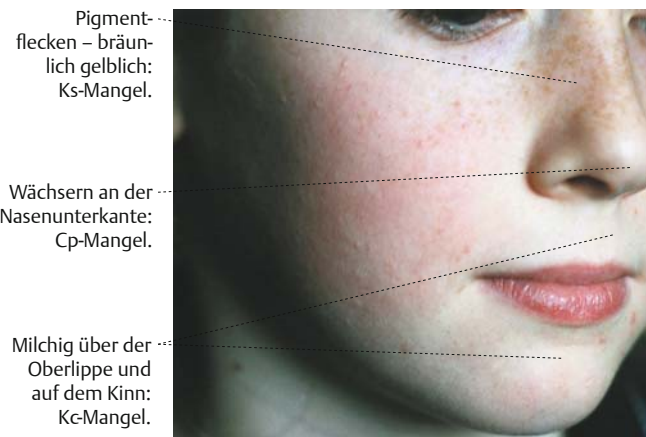
- Wächsern an der Nasenunterkante: Cp-Mangel.
- Gelblich bräunliche Einfärbung, Pigmentflecken: Ks-Mangel.
- Grünlich: Ns-Mangel.

Auf der Wange zeigt sich der Mp-Mangel in einem sehr leichten feinen Ton des dynamischen Rot, der diesen Mangel charakterisiert.



- Wächsern: Cp-Mangel.
- Senkrechte Falten über der Oberlippe: Np-Mangel.
- Grünlich (vor allem ums Kinn): Ns-Mangel.
- Gerötete Kinnspitze – Säurebelastung im Unterleib: Np-Mangel.

Das dynamische Rot des Mp-Mangels zeigt sich hier sehr deutlich an seiner charakteristischen Stelle, nämlich rechts und links vom Nasenflügel. Dosierung: 15 Stück täglich oder zweimal täglich die „heiße 7“.



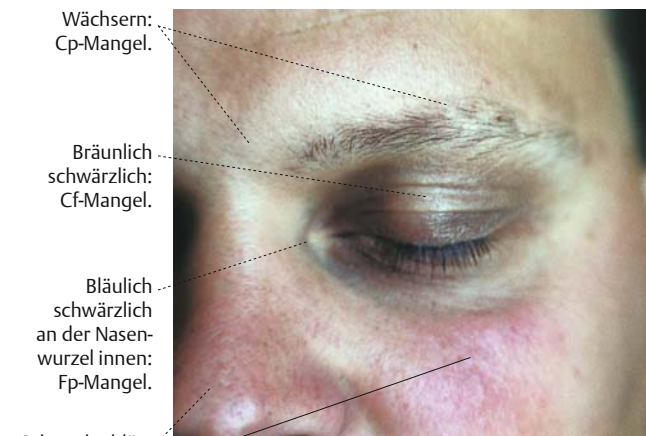
- Pigmentflecken – bräunlich gelblich: Ks-Mangel.
- Wächsern an der Nasenunterkante: Cp-Mangel.
- Milchig über der Oberlippe und auf dem Kinn: Kc-Mangel.

Auf der Wange ein leichter Hauch des dynamischen Rots, das den Mp-Mangel anzeigt. Es ist ein ganz leichter Mangel, der vernachlässigt werden kann, weil andere Mängel nach ihrer Behebung „schreien“.



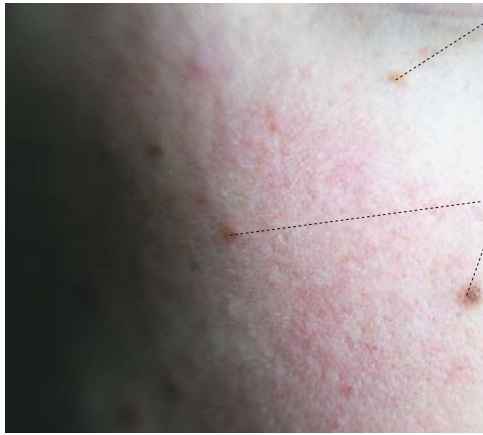- Würfelfalten, Karofalten, Einbuchtung im Cf-Speicher: Cf-Mangel
- Obwohl sich auf diesem Bild ein sehr starker Mangel an Cf zeigt, ist auf dem Unterlid ein deutlicher Mangel an Ks festzustellen.
- Die A-Form des Ks-Mangels zeigt hier deutlich seinen Beginn an der Nasenwurzel und die Fortsetzung nach dem äußeren Kinn hin.

Auf der Wange liegt ein feiner karmesinroter Hauch, der einen ganz zarten Mangel an Mp anzeigt, welcher in der Dosierung unberücksichtigt bleibt.



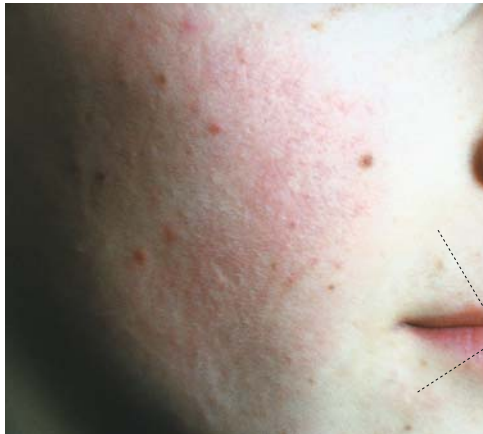- Wächsern: Cp-Mangel.
- Bräunlich schwärzlich: Cf-Mangel.
- Bläulich schwärzlich an der Nasenwurzel innen: Fp-Mangel.
- Schwache bläulich rötliche Einfärbung des Nasenrückens: Ns-Mangel

Auf der Wange zeigt sich die typische karmesinrote Farbe des Mp-Mangels, der eine tägliche Einnahme von 7–10 Stück verlangt. Über dem karmesinroten Teil der Wange liegt ein milchiger Ton von Kc, er könnte zu einer Täuschung bzw. Irritation führen.

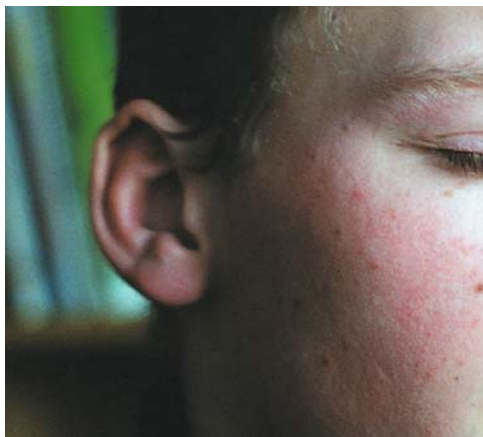

Die Pigmentflecken direkt unter dem Auge zeigen eine gelblich bräunliche Einfärbung und sind einem Ks-Mangel hinzuzurechnen.

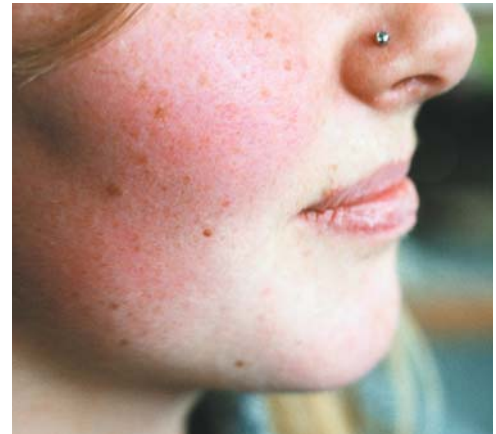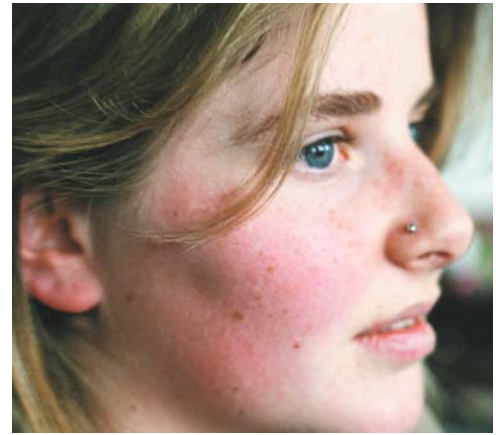Pigmentflecken, die mehr eine bräunlich schwärzliche Einfärbung aufweisen, gehören zu einem Cf-Mangel und werden bei diesem berücksichtigt. Außerdem sollte auf die äußere Anwendungsmöglichkeit eingegangen werden.



Die deutlich grünliche Einfärbung um den Mund macht auf einen starken Ns-Mangel aufmerksam.



Die gleichbleibende dynamische Röte des Mp-Mangels zeigt sich auf den obigen drei Bildern sehr deutlich, obwohl es sich um keinen starken Mangel handelt. Er zeigt sich auf einem immer größer werdenden Ausschnitt des Gesichts. Obwohl die drei Bilder hintereinander gemacht wurden, ist die Erregung nicht angestiegen. Es ist eine sozusagen „konstante“ Röte, die sich unabhängig vom inneren Erregungszustand immer gleichbleibend äußert und den Mp-Mangel anzeigt.

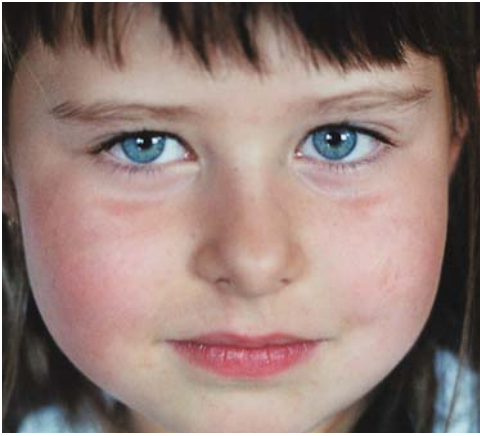

Die Folge der obigen drei Bilder lässt den Charakter von Mp gut erkennen. Dieser Mineralstoff ist zuständig für die unterschwellige Spannung, die im Verlauf der drei Fotos deutlich angestiegen ist.

So gesehen darf die Beschreibung des Mangels nicht eine konstante Röte beschreiben, wie karmesinrot, sondern muss ein komplettes Spektrum erfassen, wodurch keine andere Möglichkeit bleibt, als es mit dynamisch zu bezeichnen.

Es handelt sich hier um einen starken Mangel, der durch 20 Stück täglich abgebaut werden kann.

Im dritten Bild überzieht die dynamische Röte, die den Mp-Mangel anzeigt, das ganze Gesicht, aber nicht überall in der gleichen Intensität, sodass die verschiedenen Ausformungen der Rottöne gut wahrgenommen werden können.

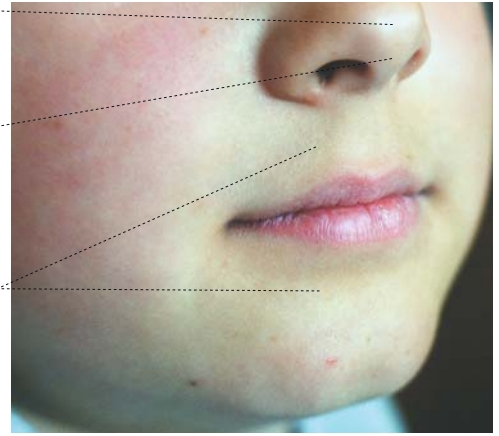


Die Wangen sind insgesamt mit einem zarten Hauch von Rot überzogen, was den schwachen Mangel an Mp anzeigt, der mit 5 Stück täglich abgedeckt wird.

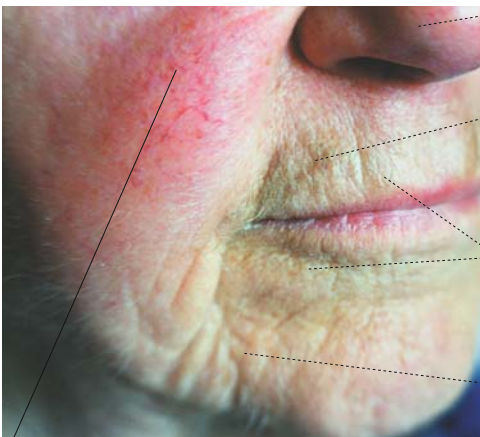Politurglanz auf der Nasenspitze: Si-Mangel.

Wächserner Ton an der Nasenunterkante: Cp-Mangel.

Deutlich zeigt sich die grünliche Einfärbung um den Mund, die einen starken Ns-Mangel anzeigt.



Die Wange zeigt eine leichte zarte Röte, die sich über die ganze Wange hinzieht und wegen ihrer Ausbreitung mit 7 Stück täglich versorgt wird.



Bläulich rot: Ns-Mangel.

Senkrechte Falten über der Oberlippe: Np-Mangel.

Grünlich rund um den Mund: Ns-Mangel.

Gelblich bräunlich: Ks-Mangel.

Die dynamische Röte, die den Mangel an Mp anzeigt, ist in diesem Fall von starker Couperose unterlegt und wird durch einen leicht bläulich rötlichen Einschlag zusätzlich verändert.

Nr. 8 Natrium chloratum, NaCl

Empfohlene Potenzierung: D 6

Beschreibung des Mineralstoffs

Biochemischer Zusammenhang

- reguliert den Flüssigkeits- und Wärmehaushalt
- bindet den Schleim (Mucin) und bildet damit alle Schleimhäute
- besorgt den Stoffwechsel aller Körperteile, die nicht durchblutet werden (Sehnen, Bänder, Knorpel, Bandscheiben, Augen)

Speicher im Körper

Schleimhäute

Wirkung, Wirkungsweise

- schnell, z. B. beim Fließschnupfen
- langsam bei Knorpel- oder Gelenkproblemen

Betriebsstörungen, Krankheiten, Symptome

Es mag verblüffen, dass ausgerechnet Kochsalz, das medizinisch gesehen in Verruf geraten ist (weil wir alle zuviel davon nehmen, oft in versteckter Form), ein Heilmittel sein soll. Aber in potenziertes (stark verdünntes) Form wirkt eben vieles „anders“. Natrium chloratum begünstigt die Zellteilung und vermehrt dadurch indirekt die Zahl der roten Blutkörperchen; es reguliert den Wärme- und Flüssigkeitshaushalt im Körper, bildet außerdem das Knorpelgewebe und die Gelenkschmiere. Es ist der Mineralstoff, der im Körper die Gifte unschädlich macht! Deshalb wird Natrium chloratum eher mit der Gicht in Zusammenhang gebracht, weil diese Krankheit hauptsächlich von unverarbeiteten Purinen verursacht wird.

Fließschnupfen (wässrig), Hauptmittel bei Heuschnupfen, Nebenhöhlenprobleme, Kälteempfindlichkeit, empfindlich gegen Luftzug, Bandscheibenschäden, Knorpelschäden, bei Brandverletzungen (bei frischen Verbrennungen wird ein Brei aufgelegt), Schuppen auf dem Kopf, kalte Hände und Füße, Blasen- und Nierenentzündung, bei Heißhunger auf salzige und stark gewürzte Speisen, Gelenkgeräusche (Knacken in den Gelenken), viel oder wenig Durst, Schweißregulierung, „trockene“ Haut (feuchtigkeitsarm), salzig scharfe, brennende Absonderungen, tränende, rinnende oder trockene Augen, Schlundbrennen (wenn es die Speiseröhre heraufbrennt), Geruchs- und Geschmacksverlust, Bluthochdruck (nicht auf die ärztliche Begleitung verzichten!), Ödeme (Wasseransammlungen), „Schlabberbauch“ – wenn das Wasser im Bauch gurgelt, weil zu viel getrunken wurde, helfen einige Tabletten von Natrium chloratum hervorragend.

Reaktion

Verhärtete, ausgetrocknete Knorpel bereiten unter Umständen Schmerzen, wenn sie wieder lebendig werden.

Anwendung

- innerlich
- äußerlich als Brei bei Verbrennungen
- äußerlich als Gel oder Cremegel bei Schleimhautproblemen, bei Nasen-, Nebenhöhlen- oder Stirnhöhlenproblemen

Mangelzeichen, Zusatzfragen

Haben Sie Kopfschuppen? Knackt es in den Gelenken? Haben Sie häufig Schnupfen? Haben Sie Schleimhautprobleme, weil sie zum Beispiel sehr trocken sind? Haben Sie Nebenhöhlen- oder Stirnhöhlenprobleme? Riechen und schmecken Sie gut oder schon nicht mehr so gut?

Haben Sie viel oder wenig Durst?

Mangelursachen, Mangelverstärkung

Übertriebener Kochsalzgenuss; wenn mehr getrunken wird, als der Körper Durst meldet; durch alle Getränke, die der Körper verdünnen muss (Kaffee, Limonaden, Bier, Wein etc.: sie verursachen eine innere Austrocknung des Körpers).

Antlitzanalyse

Gelatineglanz

Es gibt in letzter Zeit immer mehr äußerlich anzuwendende Arzneimittel, die in Gelform zubereitet werden. Wenn von einem Gel ein feiner Belag aufgetragen wird, bleibt ein feuchter Glanz erhalten, den wir als Gelatineglanz bezeichnen wollen.

Es gibt noch eine zweite Möglichkeit, sich diesen Glanz anschaulich vor Augen zu führen. Dabei denken wir an eine Schnecke, wie sie über ein grünes Blatt kriecht und einen Streifen hinterlässt, der eine ebensolche Beschaffenheit hat. Es ist ein feuchter Glanz, der durch das Sekret der Schnecke entsteht und ähnlich dem Glanz des Gels ist. Es handelt sich genauso wie beim Menschen um einen Schleimstoff, der grundsätzlich mit Natrium chloratum aufgebaut wird.

Nachdem die Beschaffenheit des Glanzes geklärt ist, wollen wir dem Ort nachgehen, an dem dieser Glanz im Antlitz des Menschen anzutreffen ist.

Dazu lassen wir den zu betrachtenden Menschen die Augen schließen und beobachten das obere Augenlid. Auf der kugelförmigen Wölbung, die nun von dem Oberlid bedeckt wird, findet man bei entsprechendem Mangel an Natrium chloratum den beschriebenen Schleimstoff, der bei klug gewähltem Lichteinfall den feuchten Gelatineglanz aufweist. Die Fläche ist mehr oder weniger ausgedehnt, häufig unterbrochen und verschiedener Dicke. Der Schleimstoff tritt an dieser Stelle des Körpers aus, zeigt damit den Mangel an Natrium chloratum auf und je nach der Intensität richtet sich die Wahl der entsprechenden Dosierung. Mit Intensität ist die Ausdehnung, aber auch die Dicke des Belags gemeint.

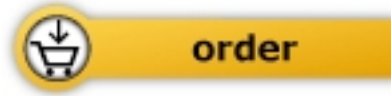

Feichtinger / Niedan-Feichtinger

[Antlitzanalyse in der Biochemie nach Dr. Schüßler](#)

Der Bildatlas

224 pages, hb
publication 2017



More books on homeopathy, alternative medicine and a healthy life www.narayana-verlag.com