

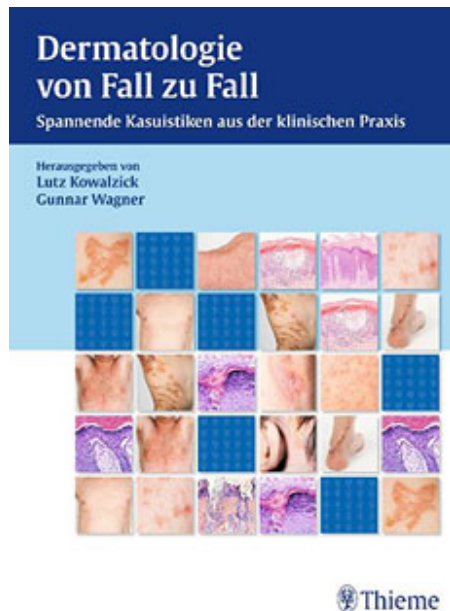Kowalzick L. / Wagner G. Dermatologie von Fall zu Fall

Reading excerpt

[Dermatologie von Fall zu Fall](#)

of [Kowalzick L. / Wagner G.](#)

Publisher: MVS Medizinverlage Stuttgart



<http://www.narayana-verlag.com/b14067>

In the [Narayana webshop](#) you can find all english books on homeopathy, alternative medicine and a healthy life.

Copying excerpts is not permitted.

Narayana Verlag GmbH, Blumenplatz 2, D-79400 Kandern, Germany

Tel. +49 7626 9749 700

Email info@narayana-verlag.com

<http://www.narayana-verlag.com>



Inhaltsverzeichnis


| | | |
|------------|--|----|
| 1 | Allgemeine Einführung | 15 |
| 1.1 | Geleitwort | 16 |
| | <i>E. Jung</i> | |
| 1.2 | Wie man eine Kasuistik schreibt | 18 |
| | <i>L. Kowalzik</i> | |
| 2 | Granulomatöse Erkrankungen | 21 |
| 2.1 | Miliares (kleinpapulös-lichenoides) disseminiertes Granuloma anulare | 22 |
| | <i>L. Kowalzik, L. Eickenscheidt, D. Ehrich, H. Ziegler</i> | |
| 2.1.1 | Einleitung | 22 |
| 2.1.2 | Kasuistik | 22 |
| 2.1.3 | Diskussion | 22 |
| 2.2 | Generalisiertes anuläres elastolytisches Riesenzellgranulom bei hochmalignem B-Zell-Lymphom | 25 |
| | <i>L. Kowalzik, C. Wickenhauser, D. Hammerschmidt, A.-K. Pfeiffer, V. Schirmer, J. M. Pönnighaus</i> | |
| 2.2.1 | Einleitung | 25 |
| 2.2.2 | Kasuistik | 25 |
| 2.2.3 | Diskussion | 26 |
| 3 | Vaskulitiden | 29 |
| 3.1 | Vasculitis allergica bei Hepatitis-C-induzierter Kryoglobulinämie | 30 |
| | <i>G. Wagner, H. J. Schmeck-Lindenau</i> | |
| 3.1.1 | Einleitung | 30 |
| 3.1.2 | Kasuistik 1 | 30 |
| 3.1.3 | Kasuistik 2 | 31 |
| 3.1.4 | Diskussion | 32 |
| | Kommentar des Herausgebers | 34 |
| 3.2 | Vasculitis allergica bei lymphoplasmazytischem Immunozytom | 35 |
| | <i>G. Wagner</i> | |
| 3.2.1 | Einleitung | 35 |
| 3.2.2 | Kasuistik | 35 |
| 3.2.3 | Diskussion | 36 |
| 3.3 | Mikroskopische Polyangiitis – kutane Manifestation einer systemischen Vaskulitis | 39 |
| | <i>G. Wagner, U. Tholl, N. Blödorn-Schlicht, V. Steinkraus</i> | |
| 3.3.1 | Einleitung | 39 |
| | 3.3.2 Kasuistik | 39 |
| | 3.3.3 Diskussion | 41 |
| 3.4 | Anstrengungsinduzierte Urtikaria–vaskulitis (Wanderer-/Golfer-Vaskulitis) .. | 43 |
| | <i>L. Kowalzik, H. Ziegler, L. Eickenscheidt, M. Komar</i> | |
| 3.4.1 | Einleitung | 43 |
| 3.4.2 | Kasuistik | 43 |
| 3.4.3 | Diskussion | 44 |
| | Kommentar des Herausgebers | 47 |
| 3.5 | Disseminierte kutane Beteiligung bei Churg-Strauss-Syndrom unter Omalizumab-Therapie | 46 |
| | <i>L. Kowalzik, E. Schaarschmidt, A.-K. Pfeiffer, J. M. Pönnighaus</i> | |
| 3.5.1 | Einleitung | 46 |
| 3.5.2 | Kasuistik | 46 |
| 3.5.3 | Diskussion | 47 |
| | Kommentar des Herausgebers | 49 |
| 4 | Dermatologische Onkologie | 49 |
| 4.1 | Behandlung multipler kutaner Melanom-Metastasen des Gesichts mit intratumoralen Beta-Interferon-Injektionen | 50 |
| | <i>M. Suckow, S. Haller, A. Ott, H. P. Baum, J. M. Pönnighaus, L. Kowalzik</i> | |
| | 4.1.1 Einleitung | 50 |
| | 4.1.2 Kasuistik | 50 |
| | 4.1.3 Diskussion | 51 |
| | Kommentar des Herausgebers | 54 |

| | | | | | |
|------------|---|----|-------------|--|----|
| 4.2 | Kutanes Leiomyosarkom | 53 | 4.9 | Malignes Melanom im Bestrahlungsfeld kurz nach Radiotherapie aufgrund Morbus Hodgkin | 79 |
| | <i>G. Wagner, A. Barghorn</i> | | | <i>L. Kowalzik, L. Eickenscheidt, B. Schell, E. Schaarschmidt, T. Barthel, D. Baaske</i> | |
| 4.2.1 | Einleitung | 53 | 4.9.1 | Einleitung | 79 |
| 4.2.2 | Kasuistik | 53 | 4.9.2 | Kasuistik | 79 |
| 4.2.3 | Diskussion | 54 | 4.9.3 | Diskussion | 80 |
| | | | | Kommentar des Herausgebers | 83 |
| 4.3 | Erfolgreiche topische Therapie eines oberflächlichen Basalioms mit Imiquimod | 57 | 4.10 | Entwicklung eines Lichen ruber unter adjuvanter IFN-alpha 2a-Therapie eines malignen Melanoms | 82 |
| | <i>L. Kowalzik, J. M. Pönnighaus, S. Suckow</i> | | | <i>L. Kowalzik, L. Eickenscheidt, F. Weiße, J. M. Pönnighaus, R. A. Herbst</i> | |
| 4.3.1 | Einleitung | 57 | 4.10.1 | Einleitung | 82 |
| 4.3.2 | Kasuistik | 57 | 4.10.2 | Kasuistik | 82 |
| 4.3.3 | Diskussion | 58 | 4.10.3 | Diskussion | 83 |
| | Kommentar des Herausgebers | 61 | 4.11 | Erfolgreiche Therapie einer lymphoma-toiden Papulose mit Gemcitabin | 84 |
| 4.4 | Ulcus cruris venosum und ulzerierte Malignome der Unterschenkel – differenzialdiagnostische Überlegungen am Beispiel eines ulzerierten Leiomyo-sarkoms | 60 | | <i>L. Kowalzik, W. Werner, L. Eickenscheidt, B. Schell, C. Seidl, J. M. Pönnighaus</i> | |
| | <i>G. Wagner</i> | | 4.11.1 | Einleitung | 84 |
| 4.4.1 | Einleitung | 60 | 4.11.2 | Kasuistik | 84 |
| 4.4.2 | Kasuistik | 60 | 4.11.3 | Diskussion | 85 |
| 4.4.3 | Diskussion | 61 | 4.12 | Insektenstichartige Hautveränderungen bei chronischer lymphatischer Leukämie – eine kutane Paraneoplasie | 87 |
| 4.5 | Lymphangioma circumscriptum als Folge einer chirurgisch-radiologischen Therapie genitaler Malignome | 64 | | <i>G. Wagner</i> | |
| | <i>G. Wagner</i> | | 4.12.1 | Einleitung | 87 |
| 4.5.1 | Einleitung | 64 | 4.12.2 | Kasuistik | 87 |
| 4.5.2 | Kasuistiken | 64 | 4.12.3 | Diskussion | 89 |
| 4.5.3 | Diskussion | 65 | 4.13 | Leucaemia cutis bei akuter myeloischer Leukämie | 93 |
| 4.6 | Malignes Melanom der Nasenschleimhaut | 68 | | <i>G. Wagner, M. Sachse</i> | |
| | <i>G. Wagner, D. Friedmann</i> | | 4.13.1 | Einleitung | 93 |
| 4.6.1 | Einleitung | 68 | 4.13.2 | Kasuistik | 93 |
| 4.6.2 | Kasuistik | 68 | 4.13.3 | Diskussion | 94 |
| 4.6.3 | Diskussion | 69 | 4.14 | Wolfs isotopische Antwort: Lokale kutane B-Zell-Lymphom-Infiltration nach Herpes Zoster N. Trigeminus 1 | 98 |
| 4.7 | Anorektales malignes Melanom | 72 | | <i>L. Kowalzik, J. Bertolini, L. Eickenscheidt, D. Ehrich, D. Hammerschmidt, M. Schwarz, J. M. Pönnighaus, C. Wickenhauser</i> | |
| | <i>G. Wagner</i> | | 4.14.1 | Einleitung | 98 |
| 4.7.1 | Einleitung | 72 | 4.14.2 | Kasuistik | 98 |
| 4.7.2 | Kasuistik | 72 | 4.14.3 | Diskussion | 99 |
| 4.7.3 | Diskussion | 73 | | | |
| 4.8 | Xerosis und Exsikkationsekzem unter Therapie eines metastasierten Adeno-karzinoms mit monoklonalem Anti-VEGF-Antikörper Bevacizumab (Avastin) | 76 | | | |
| | <i>L. Kowalzik, L. Eickenscheidt, H. Ziegler, V. Schirmer</i> | | | | |
| 4.8.1 | Einleitung | 76 | | | |
| 4.8.2 | Kasuistik | 76 | | | |
| 4.8.3 | Diskussion | 76 | | | |
| | Kommentar des Herausgebers | 80 | | | |

| | | | | |
|-------------|--|------------|---|-----|
| 4.15 | Gutes Ansprechen eines therapie-refraktären metastasierten malignen Melanoms auf palliative Immuntherapie mit Ipilimumab .. 101 | 4.15.1 | Einleitung | 101 |
| | <i>L. Kowalzik, O. Schilling, E. Schaarschmidt, A. Mamada, C. Michalski, J. M. Pönnighaus</i> | 4.15.2 | Kasuistik | 101 |
| | | 4.15.3 | Diskussion | 102 |
| 5 | Photodermatologie | | | 105 |
| 5.1 | Versagen von Mitteldosis- und Hochdosis-UV-A1 bei zwei Fällen von Urticaria pigmentosa | 5.2.1 | Einleitung | 109 |
| | <i>L. Kowalzik, O. Hölig, Th. Waldmann, M. Suckow, A. Ott, J. M. Pönnighaus</i> | 5.2.2 | Kasuistik | 109 |
| 5.1.1 | Einleitung | 5.2.3 | Diskussion | 110 |
| 5.1.2 | Kasuistiken | | Kommentar des Herausgebers | 113 |
| 5.1.3 | Diskussion | 5.3 | Photosensitivität bei Pellagroid unter tuberkolostaticher Therapie mit Pyrazinamid | 113 |
| | Kommentar des Herausgebers | | <i>L. Kowalzik, L. Eickenscheidt, A. Büttner, B. Schell</i> | |
| 5.2 | Sklerodermie en coup de sabre: erfolgreiche Therapie mit topischem Calcipotriol und Medium-Dose UV-A1-Phototherapie | 5.3.1 | Einleitung | 113 |
| | <i>L. Kowalzik, S. Suckow, J. Mörtel, D. Mischke, Th. Waldmann, J. M. Pönnighaus, M. Suckow</i> | 5.3.2 | Kasuistik | 113 |
| | | 5.3.3 | Diskussion | 115 |
| 6 | Allergologie | | | 117 |
| 6.1 | Bullöse Arzneimittelreaktion im Bereich subkutaner Methotrexat-Injektionen 118 | 6.2.2 | Kasuistik | 124 |
| | <i>G. Wagner</i> | 6.2.3 | Diskussion | 124 |
| 6.1.1 | Einleitung | | Kommentar des Herausgebers | 126 |
| 6.1.2 | Kasuistik | 6.3 | Bleomycininduzierte Flagellantendermatitis | 127 |
| 6.1.3 | Diskussion | | <i>G. Wagner, R. Mühler</i> | |
| 6.2 | Photoallergische Kontaktdermatitis auf Solaraze-Gel | 6.3.1 | Einleitung | 127 |
| | <i>L. Kowalzik, H. Ziegler</i> | 6.3.2 | Kasuistik | 127 |
| 6.2.1 | Einleitung | 6.3.3 | Diskussion | 128 |
| 7 | Infektiologie | | | 131 |
| 7.1 | Vakuumversiegelung bei Fasciitis necroticans vor Spalthautverpflanzung – nicht nur eine Ultima Ratio? | 7.2.1 | Einleitung | 136 |
| | <i>A. Frank, J. M. Pönnighaus, L. Kowalzik</i> | 7.2.2 | Kasuistik | 136 |
| 7.1.1 | Einleitung | 7.2.3 | Diskussion | 137 |
| 7.1.2 | Kasuistik | | Kommentar des Herausgebers | 137 |
| 7.1.3 | Diskussion | 7.3 | Erythema exsudativum multiforme-artiges Mykid unter systemischer Therapie einer Trichophyton-interdigitale-Infektion | 140 |
| | Kommentar des Herausgebers | | <i>L. Kowalzik, L. Eickenscheidt, B. Schell, H. Ziegler, F. Weiße, J. M. Pönnighaus, R. A. Herbst</i> | |
| 7.2 | HPV 16-positives subunguales „Warty Squamous Cell Carcinoma“ (warziges Karzinom) der Hand | 7.3.1 | Einleitung | 140 |
| | <i>L. Kowalzik, R. Blum, D. Iliev, C. Seidel</i> | 7.3.2 | Kasuistik | 140 |
| | | 7.3.3 | Diskussion | 141 |

| | | |
|-------------|---|-----|
| 8 | Psoriasis | 143 |
| 8.1 | Erfolgreiche Therapie einer Psoriasis pustulosa generalisata von Zumbusch mit Anti-Tumornekrose-Faktor-α-Antikörper (Infliximab) | 144 |
| | <i>L. Kowalzik, D. Mischke, R. Blum, D. Iliev</i> | |
| 8.1.1 | Einleitung | 144 |
| 8.1.2 | Kasuistik | 144 |
| 8.1.3 | Diskussion | 145 |
| | Kommentar des Herausgebers | 148 |
| 8.2 | Maximalausprägung einer Psoriasis vulgaris cum pustulatione – signifikante Besserung des Hautbildes durch Efalizumab (Raptiva) | 148 |
| | <i>W. Thiel, L. Kowalzik</i> | |
| 8.2.1 | Einleitung | 148 |
| 8.2.2 | Kasuistik | 148 |
| 8.2.3 | Diskussion | 149 |
| | Kommentar des Herausgebers | 152 |
| 9 | Akne und Rosazea | 151 |
| 9.1 | Vasculitis allergica bei Retinoid-Therapie einer Acne conglobata | 152 |
| | <i>G. Wagner</i> | |
| 9.1.1 | Einleitung | 152 |
| 9.1.2 | Kasuistik | 152 |
| 9.1.3 | Diskussion | 154 |
| 9.2 | Morbus Morbihan | 157 |
| | <i>G. Wagner, C. Diaz</i> | |
| 9.2.1 | Einleitung | 157 |
| 9.2.2 | Kasuistik | 157 |
| 9.2.3 | Diskussion | 158 |
| 9.3 | Azelainsäure 15% in Hydrogel zur Therapie der papulopustulösen Rosazea .. | 161 |
| | <i>L. Kowalzik, D. Mischke</i> | |
| 9.3.1 | Einleitung | 161 |
| 9.3.2 | Kasuistik | 161 |
| 9.3.3 | Diskussion | 162 |
| | Kommentar des Herausgebers | 166 |
| 9.4 | Schwere Akne unter Therapie eines metastasierten kolorektalen Karzinoms mit monoklonalem Anti-EGF-Rezeptor-Antikörper Cetuximab (Erbix) | 165 |
| | <i>L. Kowalzik, C. Lohse, H. Ziegler, F. W. Busch</i> | |
| 9.4.1 | Einleitung | 165 |
| 9.4.2 | Kasuistik | 165 |
| 9.4.3 | Diskussion | 165 |
| | Kommentar des Herausgebers | 170 |
| 10 | Hautanhangsgebilde | 169 |
| 10.1 | Pachyonychia congenita Typ Jackson-Lawler – eine Verlaufsbeobachtung | 170 |
| | <i>G. Wagner, H. Zaun</i> | |
| 10.1.1 | Einleitung | 170 |
| 10.1.2 | Kasuistik | 170 |
| 10.1.3 | Diskussion | 172 |
| 10.2 | Alopecia neoplastica bei Mammarkarzinom | 174 |
| | <i>G. Wagner</i> | |
| 10.2.1 | Einleitung | 174 |
| 10.2.2 | Kasuistik 1 | 174 |
| 10.2.3 | Kasuistik 2 | 175 |
| 10.2.4 | Diskussion | 175 |
| 10.3 | Pfeilschwanzkrebs-Onychodystrophie ... | 177 |
| | <i>L. Kowalzik, B. Schell, L. Eickenscheidt, H. Ziegler</i> | |
| 10.3.1 | Einleitung | 177 |
| 10.3.2 | Kasuistik | 177 |
| 10.3.3 | Diskussion | 178 |
| 11 | Nävi, nävoide Läsionen und gutartige Tumore | 181 |
| 11.1 | Unilaterales nävoide Teleangiektasie-Syndrom | 182 |
| | <i>G. Wagner</i> | |
| 11.1.1 | Einleitung | 182 |
| 11.1.2 | Kasuistik | 182 |
| 11.1.3 | Diskussion | 183 |
| 11.2 | Lichen ruber linearis | 184 |
| | <i>G. Wagner</i> | |
| 11.2.1 | Einleitung | 184 |
| 11.2.2 | Kasuistik | 184 |
| 11.2.3 | Diskussion | 185 |

| | | | |
|---|-----|--|-----|
| 11.3 Lokalisierter Morbus Darier | 188 | 11.6 Reaktive Angioendotheliomatose nach Implantation einer Schultergelenksprothese | 199 |
| <i>G. Wagner, C. Diaz, W. Weyers</i> | | <i>G. Wagner</i> | |
| 11.3.1 Einleitung | 188 | 11.6.1 Einleitung | 199 |
| 11.3.2 Kasuistik | 188 | 11.6.2 Kasuistik | 199 |
| 11.3.3 Diskussion | 189 | 11.6.3 Diskussion | 201 |
| 11.4 Porokeratosis linearis unilateralis | 192 | 11.7 Syringome | 205 |
| <i>G. Wagner</i> | | <i>G. Wagner, C. Diaz</i> | |
| 11.4.1 Einleitung | 192 | 11.7.1 Einleitung | 205 |
| 11.4.2 Kasuistik | 192 | 11.7.2 Kasuistik | 205 |
| 11.4.3 Diskussion | 193 | 11.7.3 Diskussion | 206 |
| 11.5 Multiple Trichoepitheliome | 195 | 11.8 Mukoide Dorsalzysten – Klinik, Pathogenese und Therapiemöglichkeiten | 210 |
| <i>G. Wagner</i> | | <i>G. Wagner, M. Sachse</i> | |
| 11.5.1 Einleitung | 195 | 11.8.1 Einleitung | 210 |
| 11.5.2 Kasuistik | 195 | 11.8.2 Kasuistik | 210 |
| 11.5.3 Diskussion | 196 | 11.8.3 Diskussion | 212 |
| 12 Pädiatrische Dermatologie | 217 | | |
| 12.1 Okklusionstherapie ausgedehnter Keloide im Kindesalter | 218 | 12.2.1 Einleitung | 222 |
| <i>G. Wagner</i> | | 12.2.2 Kasuistik | 222 |
| 12.1.1 Einleitung | 218 | 12.2.3 Diskussion | 223 |
| 12.1.2 Kasuistik | 218 | 12.3 Generalisierte juvenile Blaschkitis | 224 |
| 12.1.3 Diskussion | 219 | <i>L. Kowalzyk, D. Ehrlich, J. M. Pönnighaus</i> | |
| 12.2 Untypisch lokalisierte Pseudo-Acanthosis nigricans bei einem 11-jährigen mit Colitis ulcerosa | 222 | 12.3.1 Einleitung | 224 |
| <i>L. Kowalzyk, H. Ziegler</i> | | 12.3.2 Kasuistik | 224 |
| | | 12.3.3 Diskussion | 224 |
| 13 Varia | 227 | | |
| 13.1 Bromoderma tuberosum | 228 | 13.4 Akrokeratose Bazex | 237 |
| <i>G. Wagner</i> | | <i>G. Wagner</i> | |
| 13.1.1 Einleitung | 228 | 13.4.1 Einleitung | 237 |
| 13.1.2 Kasuistik | 228 | 13.4.2 Kasuistik | 237 |
| 13.1.3 Diskussion | 229 | 13.4.3 Diskussion | 238 |
| 13.2 Morbus Mondor | 231 | 13.5 Kältepannikulitis bei Reiterinnen | 242 |
| <i>G. Wagner</i> | | <i>G. Wagner, M. Sachse</i> | |
| 13.2.1 Einleitung | 231 | 13.5.1 Einleitung | 242 |
| 13.2.2 Kasuistik | 231 | 13.5.2 Kasuistiken | 242 |
| 13.2.3 Diskussion | 232 | 13.5.3 Diskussion | 244 |
| 13.3 Fingerknöchelpolster | 233 | 13.6 Hypertrichose als lokale Nebenwirkung einer Glaukomtherapie mit Bimatoprost-Augentropfen | 247 |
| <i>G. Wagner, C. Diaz, W. Weyers</i> | | <i>G. Wagner, M. Sachse</i> | |
| 13.3.1 Einleitung | 233 | 13.6.1 Kasuistik | 247 |
| 13.3.2 Kasuistik | 233 | 13.6.2 Diskussion | 247 |
| 13.3.3 Diskussion | 234 | | |
| Sachverzeichnis | 250 | | |



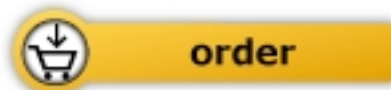 Thieme

Kowalzik L. / Wagner G.

[Dermatologie von Fall zu Fall](#)

Spannende Kasuistiken aus der
klinischen Praxis

256 pages, hb
publication 2013



More books on homeopathy, alternative medicine and a healthy life

www.narayana-verlag.com