Westerhuis P / Wiesner R.
Klinische Muster in der Manuellen Therapie

Reading excerpt

Klinische Muster in der Manuellen Therapie
of Westerhuis P / Wiesner R.
Publisher: MVS Medizinverlage Stuttgart

http://www.narayana-verlag.com/b15987

In the Narayana webshop you can find all english books on homeopathy, alternative medicine and a healthy life.

Copying excerpts is not permitted.
Narayana Verlag GmbH, Blumenplatz 2, D-79400 Kandern, Germany
Tel. +49 7626 9749 700
Email info@narayana-verlag.com
http://www.narayana-verlag.com

ULNT 2a: Nervenwurzeln C 5-T 1, Plexus brachialis, N. medianus

- Position des Patienten: Der Patient wird in Rückenlage leicht diagonal auf der Liege mit dem Schultergürtel über den Rand der Liege und mit der HWS in Neutralposition gelagert (Abb. 2.**30**).
- Testkomponenten (Abb. 2.**31**): Schultergürtel Depression, Ellbogen Extension, Schultergelenk Außenrotation, Ellbogengelenk Supination, Finger/Handgelenk Extension und Daumensattelgelenk Abduktion (Abb. 2.**32**), Schultergelenk Abduktion.

Abb. 2.**30** ULNT 2a: Position des gesamten Armes und des Therapeuten in der Anfangsposition.

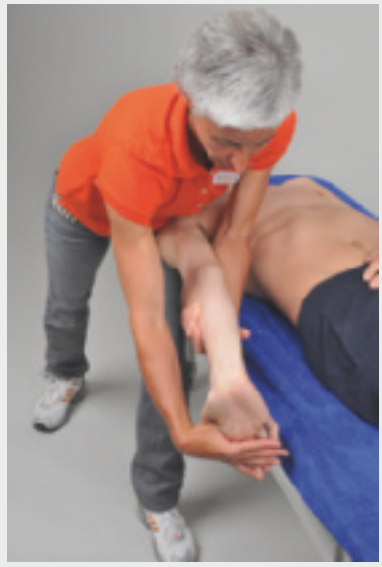

Abb. 2.**31** ULNT 2a: Position des gesamten Armes und des Therapeuten in der Endposition.

Abb. 2.**32** ULNT 2a: Handposition.

aus: Westerhuis u. a., Klinische Muster in der Manuellen Therapie (ISBN 9783131544223) © 2013 Georg Thieme Verlag KG

ULNT 2b: Nervenwurzeln C 5-T 1, Plexus brachialis, N. radialis

- Position des Patienten: Gleiche Ausgangsstellung wie beim ULNT 2a.
- Testkomponenten (Abb. 2.**33**): Schultergürtel Depression, Ellbogengelenk Extension, Schultergelenk Innenrotation, Ellbogengelenk Pronation, Daumengelenk Flexion/Adduktion, Handgelenk Flexion und Ulnarabduktion (Abb. 2.**34**), Schultergelenk Abduktion.

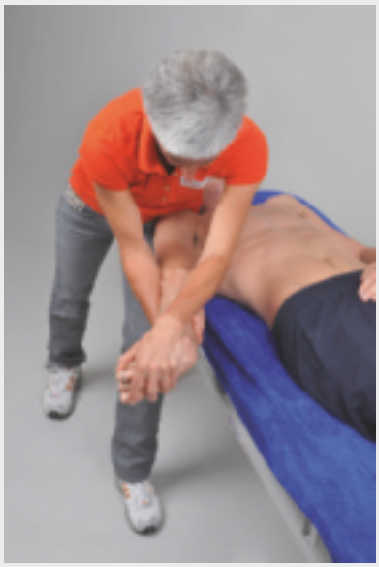

Abb. 2.**33** ULNT 2b: Position des gesamten Armes und des Therapeuten.

Abb. 2.**34** ULNT 2b: Handposition.

aus: Westerhuis u. a., Klinische Muster in der Manuellen Therapie (ISBN 9783131544223) © 2013 Georg Thieme Verlag KG

ULNT 3: Nervenwurzeln C 5-T 1, Plexus brachialis, N. ulnaris

- Position des Patienten: gleiche Ausgangsstellung wie beim ULNT 1.
- Testkomponenten: Finger/Handgelenk Extension und Daumensattelgelenk Abduktion, Ellbogengelenk Pronation und Ellbogengelenk Flexion, Schultergelenk Außenrotation (Abb. 2.**35**, Abb. 2.**36**), Schultergürtel Depression (Abb. 2.**37**), Schultergelenk in Abduktion (auf die Neutralstellung in Bezug zur horizontalen Adduktion und Abduktion achten, Abb. 2.**38**).

Abb. 2.**35** ULNT 3: Finger/Handgelenk Extension, Daumensattelgelenk Abduktion, Ellbogengelenk Pronation und Flexion.

Abb. 2.**36** ULNT 3: Finger/Handgelenk Extension, Daumensattelgelenk Abduktion, Ellbogengelenk Pronation und Flexion, inklusive Schultergelenk Außenrotation.

aus: Westerhuis u. a., Klinische Muster in der Manuellen Therapie (ISBN 9783131544223) © 2013 Georg Thieme Verlag KG

Abb. 2.**37** ULNT 3: inklusive Schultergürtel Depression.

Abb. 2.**38** ULNT 3: inklusive Schultergelenk Abduktion.

Nervenpalpation

Die Palpation des Nervensystems kann verwendet werden um:
- Den anatomischen Verlauf des peripheren Nervensystems zu wiederholen.
- Die Mechanosensitivität des Nervensystems zu beurteilen.
- Den dominanten Schmerzmechanismus des Patienten zu bestimmen.
- Die Lokalisation einer peripheren Neuropathie zu bestimmen.
- Gewebeveränderungen in Nerven oder in der mechanischen Berührungsfläche (Mechanical interface) zu beurteilen.

Die Nervenpalpation bildet somit einen Teil der physischen Untersuchung des Nervensystems.
- Sie wird auch als Behandlungstechnik bei Patienten mit peripheren Neuropathien ab der subakuten Phase mit dem Ziel der Durchblutungsverbesse-

Merke

So wie die meisten Techniken kann man die Nervenpalpation nicht nur zur Untersuchung, sondern auch zur Therapie einsetzen, z. B. Ödemresorption, Pacing.

aus: Westerhuis u. a., Klinische Muster in der Manuellen Therapie (ISBN 9783131544223) © 2013 Georg Thieme Verlag KG

rung, Ödemabtransport, Desensibilisierung von abnormal impulsgenerierenden Stellen und Verbesserung des transversalen Nervengleitens eingesetzt.
- Zusätzlich kann diese Technik auch bei Schmerzmechanismen mit dominant dysfunktionalen Verarbeitungsmechanismen als Teil eines Pacing-Programms (schrittweise zurückführen) angewendet werden.

Palpationstechnik

Voraussetzung für den Einsatz der Technik ist, dass den Therapeuten bewusst ist, wo die peripheren Nerven verlaufen. Bei der Empfindlichkeit auf Nervenpalpation bestehen große inter- und intraindividuelle Variationen. Es gibt Stellen, an denen die Nerven empfindlicher sind (obere Extremität versus untere Extremität) und Stellen, an denen die Nerven keine Reaktion zeigen.
Periphere Nerven werden mit einer (meistens Zeigefinger oder Daumen) oder mehreren Fingerkuppen palpiert. Es darf nur angemessener Druck ausgeübt werden.
Beim „Zupfen" (wie eine Gitarrenseite) der peripheren Nerven mit dem Fingernagel ist Vorsicht geboten. Dort, wo periphere Nerven oberflächlich verlaufen, sollten sie leicht zu palpieren sein. An Stellen, wo sie tief liegen, können sie zum Teil nur indirekt (z. B. N. ischiadicus) palpiert werden. Ein normaler Nerv sollte sich, wenn er oberflächlich liegt, hart und rund anfühlen. Härter als eine Sehne (Spaghetti al dente).
Wenn die Nerven unter Spannung gebracht werden, kann sich die Reaktion auf die Palpation verstärken und das vorhandene transversale Gleiten wird vermindert.

Klinischer Bezug

Nicht alle Nerven sind gut zu palpieren, z. B. bei viel Fettgewebe, Ödem, tief liegenden Nerven. Nervenpalpation erfordert viel Übung („Nervgefühl").

Beurteilungskriterien

- *Reproduzierbarkeit:* Können die Symptome des Patienten mit der Nervenpalpation reproduziert werden?
- *Sensitivität:* Gibt es eine veränderte Sensitivität der peripheren Nerven und/oder der mechanischen Berührungsfläche?
- *Gewebequalität:* Wie ist die Gewebequalität der peripheren Nerven und/oder der mechanischen Berührungsfläche?
- *Verlauf:* Wie verlaufen die peripheren Nerven in Relation zur mechanischen Berührungsfläche (gibt es Variationen)?
- *Nervengleiten:* Wie ist das Ausmaß des transversalen Nervengleitens?

Nervenpalpation untere Extremität

Alle großen Nervenstämme weisen mindestens zwei oder drei Stellen auf, wo sie relativ leicht palpierbar sind. Nachfolgend werden einige dieser leicht zugänglichen Bereiche besprochen.

Palpationsstellen des N. peroneus

- Äste des N. peroneus superficialis am Fußrücken (Abb. 2.**39**);
- N. peroneus profundus zwischen Metatarsale 1 und 2 (Abb. 2.**40**);
- N. peroneus communis im Bereich des Collum fibulae (Abb. 2.**41**);
- N. peroneus communis medial der Sehne des M. biceps femoris (Abb. 2.**42**).

aus: Westerhuis u. a., Klinische Muster in der Manuellen Therapie (ISBN 9783131544223) © 2013 Georg Thieme Verlag KG

Abb. 2.**39** Äste des N. peroneus superficialis am Fußrücken.

Abb. 2.**40** N. peroneus profundus zwischen Metatarsale 1 und 2.

aus: Westerhuis u. a., Klinische Muster in der Manuellen Therapie (ISBN 9783131544223) © 2013 Georg Thieme Verlag KG

Abb. 2.**41** N. peroneus communis im Bereich des Collum fibulae.

Abb. 2.**42** N. peroneus communis medial der Sehne des M. biceps femoris.

Palpationsstellen des N. tibialis

- N. tibialis direkt proximal des Tarsaltunnels (Abb. 2.**43**);
- N. tibialis in der Kniekehle: Der N. tibialis kann *ohne* (siehe Abb. 2.**42**) oder *mit* Vorspannung der Hüfte und des Fußes palpiert werden (Abb. 2.**44**).

aus: Westerhuis u. a., Klinische Muster in der Manuellen Therapie (ISBN 9783131544223) © 2013 Georg Thieme Verlag KG

Abb. 2.**43** N. tibialis proximal des Tarsaltunnels.

Abb. 2.**44** N. tibialis in der Kniekehle mit Vorspannung der Hüfte und des Fußes.

Palpationsstellen des N. suralis

- N. suralis lateral der Achillessehne (Abb. 2.**45**);
- N. suralis im lateralen Bereich des Fußes (Abb. 2.**46**).

aus: Westerhuis u. a., Klinische Muster in der Manuellen Therapie (ISBN 9783131544223) © 2013 Georg Thieme Verlag KG

Abb. 2.**45** N. suralis lateral der Achillessehne.

Abb. 2.**46** N. suralis im lateralen Bereich des Fußes (Kalkaneus).

Palpationsstellen des N. femoralis, N. saphenus, N. cutaeus femoris lateralis

- N. femoralis in der Leiste lateral der A. femoralis (Abb. 2.**47**);
- N. saphenus zwischen den Sehnen des M. sartorius und M. gracilis (Abb. 2.**48**);
- R. infrapatellaris medial am Tibiakopf (Abb. 2.**49**);
- N. cutaneus femoris lateralis 1 cm medial der Spina iliaca anterior superior (SIAS) proximal des Lig. inguinale (Abb. 2.**50**).

aus: Westerhuis u. a., Klinische Muster in der Manuellen Therapie (ISBN 9783131544223) © 2013 Georg Thieme Verlag KG

Abb. 2.**47** N. femoralis lateral der A. femoralis.

Abb. 2.**48** N. saphenus zwischen den Sehnen des M. sartorius und M. gracilis.

aus: Westerhuis u. a., Klinische Muster in der Manuellen Therapie (ISBN 9783131544223) © 2013 Georg Thieme Verlag KG

Abb. 2.**49** R. infrapatellaris medial am Tibiakopf.

Abb. 2.**50** N. cutaneus femoris lateralis 1 cm medial der Spina iliaca anterior superior.

Nervenpalpation obere Extremität

Palpationsstellen des N. radialis

- Im Bereich der Hand über der Sehne des M. extensor pollicis longus und des M. abductor pollicis longus (Abb. 2.**51**);
- Am Unterarm zwischen den Sehnen des M. extensor carpi radialis und des M. brachioradialis (Abb. 2.**52**);
- Am Oberarm im Sulcus n. radialis, der proximal vom Caput mediale des Trizeps liegt (Abb. 2.**53**).

aus: Westerhuis u. a., Klinische Muster in der Manuellen Therapie (ISBN 9783131544223) © 2013 Georg Thieme Verlag KG

Abb. 2.**51** N. radialis über der Sehne des M. extensor pollicis longus und des M. abductor pollicis longus.

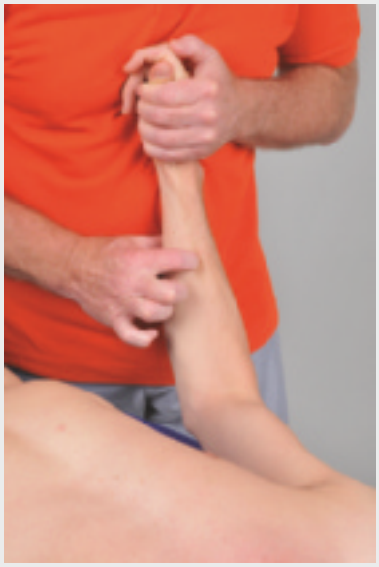

Abb. 2.**52** N. radialis zwischen den Sehnen des M. extensor carpi radialis und M. brachioradialis.

aus: Westerhuis u. a., Klinische Muster in der Manuellen Therapie (ISBN 9783131544223) © 2013 Georg Thieme Verlag KG

Abb. 2.**53** N. radialis am Oberarm im Sulcus n. radialis.

Palpationsstellen des N. ulnaris

- Im Bereich der Hand distal der Guyon-Loge (Abb. 2.**54**);
- Am Unterarm im Bereich der Eintrittsstelle des N. ulnaris in den M. flexor carpi ulnaris (Abb. 2.**55**);
- Im Sulcus ulnaris (Abb. 2.**56**);
- Im Bereich der Axilla, proximaler Oberarm (Abb. 2.**57**).

Abb. 2.**54** N. ulnaris distal der Guyon-Loge.

aus: Westerhuis u. a., Klinische Muster in der Manuellen Therapie (ISBN 9783131544223) © 2013 Georg Thieme Verlag KG

Abb. 2.**55** N. ulnaris im Bereich seiner Eintrittsstelle in den M. flexor carpi ulnaris.

Abb. 2.**56** N. ulnaris im Sulcus ulnaris am proximalen Ellbogen.

aus: Westerhuis u. a., Klinische Muster in der Manuellen Therapie (ISBN 9783131544223) © 2013 Georg Thieme Verlag KG

Westerhuis P / Wiesner R.

Klinische Muster in der Manuellen Therapie

488 pages, hb
publication 2014

order

More books on homeopathy, alternative medicine and a healthy life
www.narayana-verlag.com