

Torsten Liem

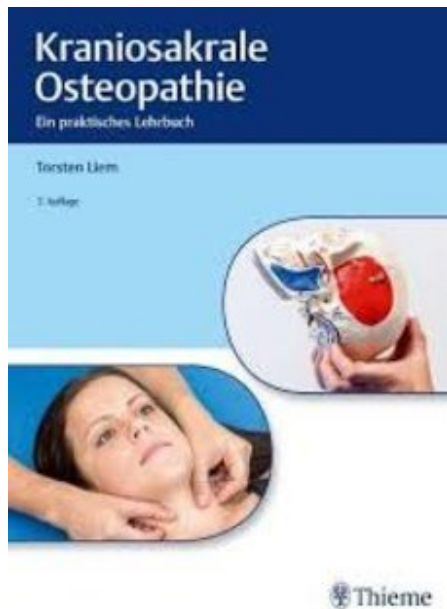
Kraniosakrale Osteopathie

Reading excerpt

[Kraniosakrale Osteopathie](#)

of [Torsten Liem](#)

Publisher: MVS Medizinverlage Stuttgart



<https://www.narayana-verlag.com/b24133>

In the [Narayana webshop](#) you can find all english books on homeopathy, alternative medicine and a healthy life.

Copying excerpts is not permitted.

Narayana Verlag GmbH, Blumenplatz 2, D-79400 Kandern, Germany

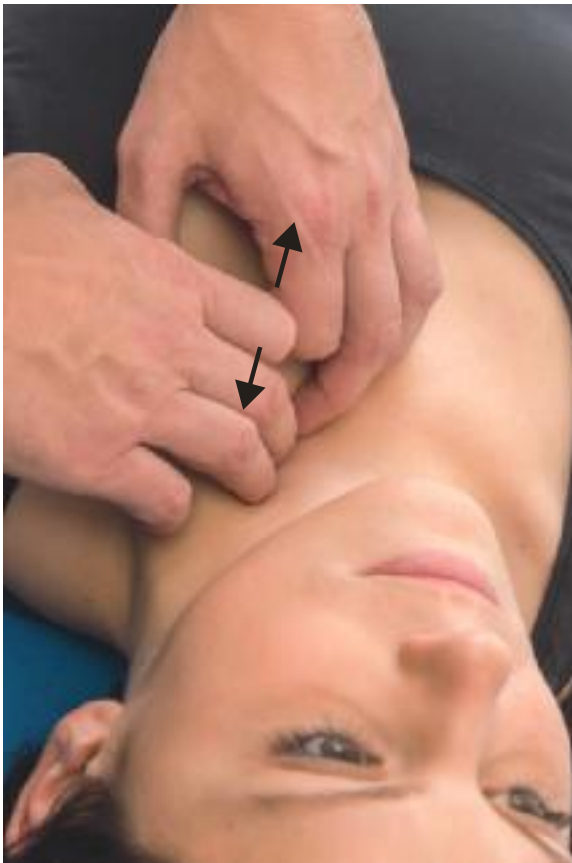Tel. +49 7626 9749 700

Email info@narayana-verlag.com

<https://www.narayana-verlag.com>



18.1.4 Technik für die A. carotis communis in Anlehnung an Barral, modifiziert



► **Abb. 18.2** Technik für die A. carotis communis.

Therapeut

- seitlich neben dem Patienten, auf Höhe der Halsregion

Handposition

- Die Mittelfinger beider Hände werden mit ihren Fingerbeeren medial des M. sternocleidomastoideus auf die A. carotis communis in den Bereich unterhalb von C3 und C6 gelegt (► **Abb. 18.2**).

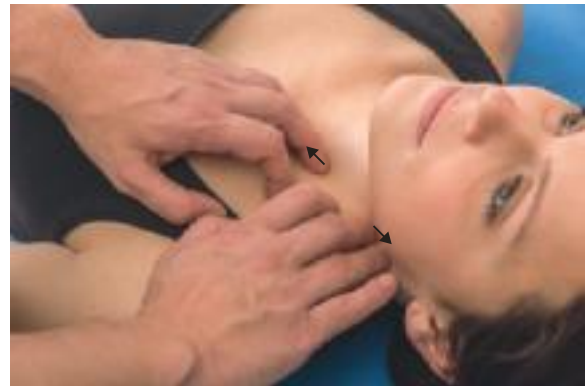Ausführung

- Eine leichte kontralaterale Seitneigung der HWS einstellen.
- Zunächst die Pulsation des Gefäßes ertasten, um das Gefäß genau zu lokalisieren.
- Anschließend werden die Finger so weit gelöst, dass kaum noch eine Pulsation zu palpieren ist, aber der Kontakt zur Gefäßwand palpabel bleibt.
- Es wird eine longitudinale Traktion ausgeführt, bis eine erste Gewebebarriere wahrnehmbar wird.
- Die Spannung wird gehalten und Mikrobewegungen zwischen Arterie und Umgebung bzw. umliegenden

Geweben zugelassen, bis eine Entspannung auftritt und eine bessere Gleitfähigkeit der Arterie wahrgenommen wird.

- Zusätzlich kann auch die Elastizität der Gefäßwandung behandelt werden, indem sanft in die Wand gedrückt und beim Lösen der Spannung den Mikrobewegungen gefolgt wird.

18.1.5 Technik für die A. carotis interna in Anlehnung an Barral, modifiziert



► **Abb. 18.3** Technik für die A. carotis interna.

Die A. carotis interna ist paarig angelegt und ein Ast der A. carotis communis. Hauptäste: A. chorioidea anterior, A. cerebri anterior, A. cerebri media; versorgen die Strukturen der vorderen und mittleren Schädelgrube (Karotisstromgebiet).

Ischämische Syndrome: entsprechend der Versorgungsgebiete der Äste; ipsilateraler Visusverlust; homonymer Gesichtsfeldausfall; Ausfälle den Thalamus betreffend (Ruhe- oder Intentionstremor, Bewegungsunruhe mit Kontrakturstellung der Hand), keine Sensibilitätsstörungen oder Schmerzen; kontralaterale Hemiparese und Hemihypästhesie, Hemianopsie; Hirnschwellung

Therapeut

- seitlich neben dem Patienten, auf Höhe der Halsregion

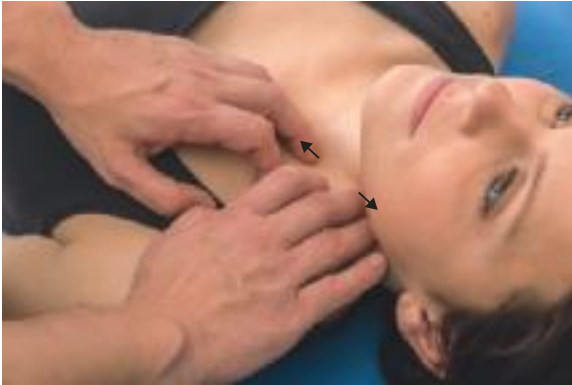Handposition

- Der Mittelfinger der kaudalen Hand befindet sich auf Höhe der Cartilago thyroidea auf der A. carotis communis.
- Der Mittelfinger der kranialen Hand wird posterior der A. carotis externa auf Höhe des Hyoids zwischen dem M. sternocleidomastoideus und dem M. digastricus auf die A. carotis externa gelegt (► **Abb. 18.3**).

Ausführung

- Eine leichte kontralaterale Seitneigung der HWS einstellen.
- entsprechend der Beschreibung zur A. carotis communis (s. o.)

18.1.6 Technik für die A. carotis externa in Anlehnung an Barral



► Abb. 18.4 Technik für die A. carotis externa.

Die A. carotis externa ist ein Ast der A. carotis communis und versorgt die Hals- und Gesichtsteile. Sie bildet u. a. Anastomosen mit der A. carotis interna.

Therapeut

- seitlich neben dem Patienten, auf Höhe der Halsregion

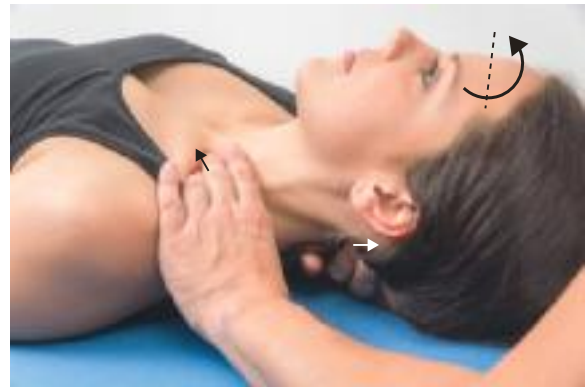Handposition

- Der Mittelfinger der kaudalen Hand wird medial des M. sternocleidomastoideus, etwa auf Höhe der Cartilago thyroidea, auf die A. carotis communis gelegt.
- Der Mittelfinger der kranialen Hand wird auf Höhe des Hyoids zwischen dem M. sternocleidomastoideus und dem M. digastricus posterior auf die A. carotis externa gelegt (► Abb. 18.4).

Ausführung

- entsprechend der Beschreibung zur A. carotis communis (s. o.)

18.1.7 Technik für die A. vertebralis nach Barral



► Abb. 18.5 Technik für die A. vertebralis.

Die A. vertebralis ist paarig angelegt und versorgt den Hirnstamm und das Kleinhirn sowie über die A. cerebri posterior die Großhirnareale im Bereich der hinteren Schädelgrube (vertebrobasiläres Stromgebiet).

Ischämische Syndrome: lebensbedrohlicher Anstieg des intrakraniellen Drucks, Hydrocephalus occlusus; Ataxie, Dysmetrie, Dysdiadochokinese, Nystagmus; Bewusstseinsbeeinträchtigung, Erbrechen, Kreislauf- und Atemstörungen; Hemiplegia alternans (ipsilateral gelegene Hirnerkrankung und kontralaterale Halbseitensymptomatik)

Handposition

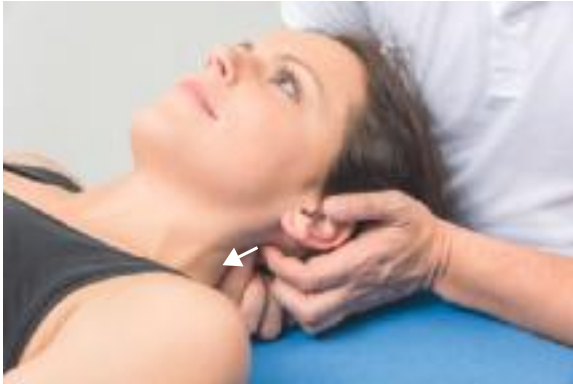- Zunächst wird die A. vertebralis palpirt und der Puls links und rechts verglichen. (Die A. vertebralis kann im Trigonum suboccipitale palpirt werden: lateral vom M. rectus capitis posterior major, medial vom M. obliquus superior und superior vom M. obliquus inferior.)
- Der Daumen oder Mittelfinger einer Hand fixiert die A. subclavia posterior der Klavikula, lateral des Sternoklavikulargelenks.
- Die andere Hand wird quer unter den Nacken gelegt. Der Mittelfinger palpirt den Unterrand des Proc. transversus von C1 (► Abb. 18.5).

Ausführung

- Es wird eine kontralaterale Seitneigung des Kopfes ausgeführt.
- Der Mittelfinger an C1 führt einen Spannungsaufbau durch Kranialisierung des Proc. transversus von C1 durch.
- Dadurch wird eine Traktion auf die A. vertebralis ausgeführt, bis eine Gewebebarriere wahrnehmbar wird.
- Die Spannung wird gehalten und Mikrobewegungen zwischen Arterie und Umgebung bzw. umliegenden

Gewebe zugelassen, bis eine Entspannung auftritt und eine bessere Gleitfähigkeit der A. vertebralis wahrgenommen wird.

18.1.8 Technik für die A. basilaris



► **Abb. 18.6** Technik für die A. basilaris.

Die A. basilaris entsteht aus der Vereinigung beider Aa. vertebrales im Bereich des Klivus der Schädelbasis zwischen Medulla oblongata und Pons mit einem Gesamtverlauf von etwa 3 cm. Im Sulcus basilaris der Pons verläuft die Arterie durch die Cisterna pontis nach superior. Etwa in Höhe des Dorsum sellae teilt sie sich am Vorder- rand des Pons bzw. in der Fossa interpeduncularis in die Aa. cerebri posteriores. Vor dieser Gabelung zweigen die beiden Aa. cerebelli superiores und Aa. pontis ab. Die Aa. pontis versorgen die medialen Anteile von Pons und Medulla oblongata. Seltener wird das Innenohr direkt über die Aa. labyrinthi versorgt.

Ischämische Syndrome: Schwindelgefühl, Tinnitus und Gleichgewichtsstörungen bei Minderversorgung des Innenohrs und der Kerngebiete des N. vestibulocochlearis in der Medulla oblongata, letztere Symptomatik auch bei Ischämien im Kleinhirn; Lähmungserscheinungen und Sensibilitätsstörungen (meist einseitig) bei Ischämie der großen auf- und absteigenden Bahnen; lebensbedrohlicher Notfall bei Basilaristhrombose

Handposition

- Die Fingerbeeren beider Zeigefinger liegen posterior des M. sternocleidomastoideus und der Massae laterales vom Atlas, nahe der Sutura occipitomastoidea, auf (► **Abb. 18.6**).

Ausführung

- Die Finger üben einen kaudal gerichteten Zug aus.
- Die Spannung wird gehalten und eine fasziale Entspannung der A. basilaris begleitet, bis eine Erweichung und eine inhärente Bewegung der umliegenden Gewebe wahrgenommen werden.

18.1.9 Technik für die A. occipitalis



► **Abb. 18.7** Technik für die A. occipitalis.

Die A. occipitalis verläuft im Trigonum caroticum, von der Rückseite der A. carotis externa, etwa auf Höhe der A. facialis, bedeckt vom M. digastricus (Venter posterior) und M. stylohyoideus in Richtung Hinterkopf. In ihrem kranialen Verlauf windet sich der N. hypoglossus um sie und kreuzt die A. occipitalis, A. carotis interna, V. jugularis interna sowie den N. vagus und N. accessorius. Auf Höhe Atlas und Proc. mastoideus schwenkt sie nach posterior und zieht durch den Sulcus arteriae occipitalis des Os temporale, medial des M. digastricus (Venter posterior) und weiter entlang des hinteren Schädels, bedeckt vom M. sternocleidomastoideus, M. longissimus capitis und M. splenius capitis und auf dem M. rectus capitis lateralis, M. obliquus superior und M. semispinalis capitis. Im hinteren Bereich schwenkt die A. occipitalis nach kranial und verläuft in die Regio occipitalis, wo ihr Endast den N. occipitalis major begleitet.

Handposition

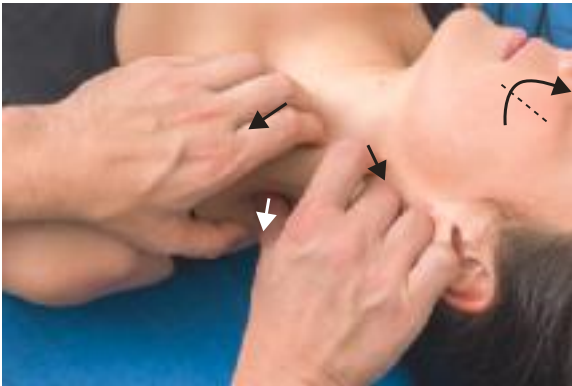- Der Mittelfinger der einen Hand liegt im Bereich der Sulcus arteriae occipitalis.
- Der Mittelfinger der anderen Hand wird im posterioren Bereich des Mastoids positioniert (► **Abb. 18.7**).

Ausführung

- Es wird eine Traktion ausgeführt und weiter entsprechend der Beschreibung der A. carotis communis fortgeführt (s. o.).

- Es ist wichtig, dysfunktionelle Spannungen folgender Muskeln zu lösen: M. digastricus (Venter posterior), M. stylohyoideus, M. sternocleidomastoideus, M. trapezius (sowie der gemeinsamen Insertion im Bereich des Linea nuchalis superior), M. longissimus capitis und M. splenius capitis.

18.1.10 Technik für das Trigonum caroticum



► **Abb. 18.8** Technik für das Trigonum caroticum.

Indikation:

Spannungslösung für die vaskulonervalen Strukturen im Bereich des Trigonums:

- A. thyroidea superior, A. lingualis, A. facialis, A. pharyngea ascendens
- R. sternocleidomastoideus
- V. jugularis interna
- N. vagus, N. accessorius, N. hypoglossus
- Ansa cervicalis profunda

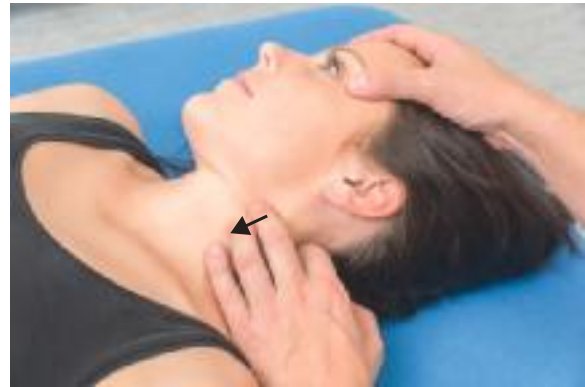Handposition

- Zeige-, Mittel-, Ringfinger einer Hand befinden sich medial am M. sternocleidomastoideus.
- Der Zeigefinger der anderen Hand liegt von kaudal dem M. digastricus (Venter posterior) am Kieferwinkel an, der Daumen superior nahe des Ursprungs des M. omohyoideus im Bereich der Incisura scapulae (unterhalb des M. trapezius; ► **Abb. 18.8**).

Ausführung

- Zeige-, Mittel- und Ringfinger üben einen dorsalateralen Zug auf den M. sternocleidomastoideus aus.
- Der Zeigefinger übt einen nach kranial-posterior (Richtung Ohr) gerichteten Zug auf den M. digastricus (Venter posterior) aus.
- Der Daumen übt einen nach posterior gerichteten Zug auf den M. omohyoideus aus.
- Gleichzeitig wird der Kopf kontralateral rotiert.

18.1.11 Technik für die A. cerebri anterior



► **Abb. 18.9** Technik für die A. cerebri anterior.

Die A. cerebri anterior ist ein Ast der A. carotis interna und verläuft nach medial und rostral. Beide Seiten werden durch den R. communicans anterior verbunden. Sie stellt einen häufigen Bildungsort von Aneurysmen dar.

Ischämische Syndrome: isolierte Beinparese; Antriebsstörungen, neuropsychologische Defekte; Blasenstörungen; pathologische Reflexe

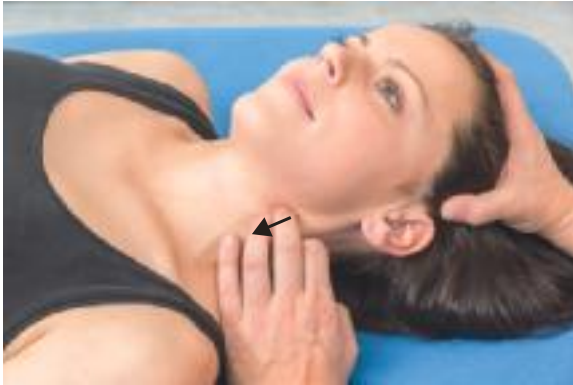Handposition

- Der Mittelfinger einer Hand befindet sich medial des M. sternocleidomastoideus, oberhalb des Hyoids und posterior der A. carotis externa auf der A. carotis interna.
- Die Daumen der anderen Hand befindet sich posterior des Proc. zygomaticus des Os frontale auf dem Os frontale (► **Abb. 18.9**).

Ausführung

- Es wird eine kontralaterale Rotation des Kopfes ausgeführt.
- Gleichzeitig wird mit dem Mittelfinger eine sanfte kaudale Traktion auf die A. carotis interna ausgeübt.
- Dadurch wird eine Traktion auf die A. cerebri anterior ausgeführt, bis eine Gewebebarriere wahrnehmbar wird.
- Auftretende Mikrobewegungen/Gewebeentwirrungen werden zugelassen.

18.1.12 Technik für die A. cerebri media



► **Abb. 18.10** Technik für die A. cerebri media.

Dies ist der größte Ast der A. carotis interna. Die A. cerebri media verläuft im Sulcus lateralis (Fissura sylvii) nach lateral. Es bestehen perforierende Äste zu den Stammganglien, zur Capsula interna und Capsula externa sowie zum Klaustrum. Zu den versorgten Kortextarealen gehören u. a. sensomotorische, geschmacks-, hör- und sprachrelevante Areale. Sie bildet Anastomosen mit den Aa. cerebri anterior und posterior.

Ischämische Syndrome: häufigster Ort eines Gefäßverschlusses mit weitreichenden zerebralen Durchblutungsstörungen und Hirndruckanstieg; kontralaterale Hemiparese und Hemihypästhesie, sensorische/motorische Aphasie, Akalkulie, Agraphie, motorische Apraxie; kontralaterale, fokale sensorische/motorische Ausfälle

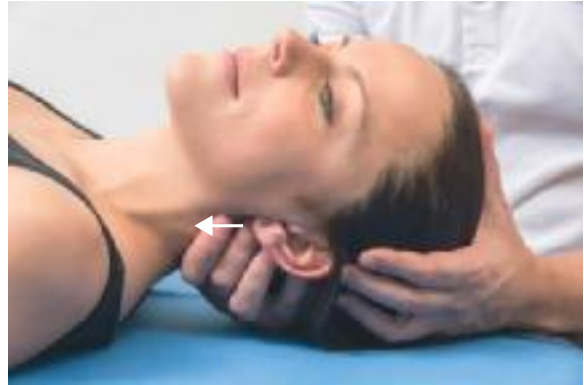Handposition

- Der Mittelfinger einer Hand befindet sich medial des M. sternocleidomastoideus, oberhalb des Hyoids und posterior der A. carotis externa auf der A. carotis interna.
- Der Daumen der anderen Hand befindet sich oberhalb des Meatus acusticus externus auf dem Os temporale (► **Abb. 18.10**).

Ausführung

- Es wird eine kontralaterale Seitneigung des Kopfes ausgeführt.
- Gleichzeitig wird mit dem Mittelfinger eine sanfte kaudale Traktion auf die A. carotis interna ausgeübt.
- weiteres Vorgehen entsprechend der A. cerebri anterior (Kap. 18.1.11)

18.1.13 Technik für die A. cerebri posterior



► **Abb. 18.11** Technik für die A. cerebri posterior.

Die A. cerebri posterior versorgt die Strukturen der vorderen und mittleren Schädelgrube. Zu den versorgten Kortextarealen gehören – variabel angrenzend – das Medialstromgebiet, die Sehrinde und die medialen Temporalappen.

Ischämische Syndrome: Skotome, homonyme Hemianopsie, Rindenblindheit

Therapeut

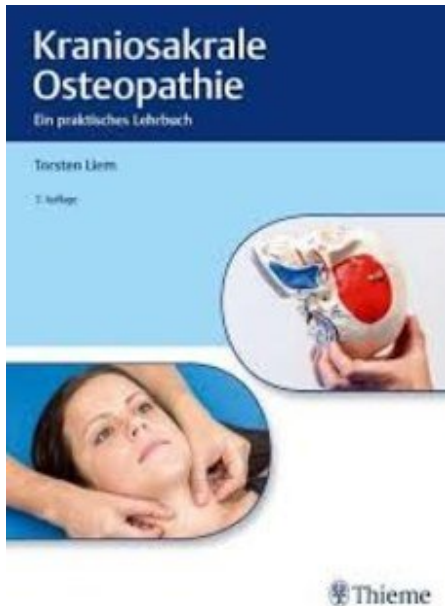
- sitzt kontralateral zur behandelnden Seite

Handposition

- Eine Hand wird quer unter den Nacken gelegt. Der Mittelfinger palpiert homolateral den Proc. transversus von C1.
- Die andere Hand befindet sich homolateral am Schädel (► **Abb. 18.11**).

Ausführung

- Die Hand am Schädel übt eine homolaterale Rotation und kontralaterale Seitneigung aus.
- Gleichzeitig fixiert die Hand an C1 den Wirbel und übt einen sanften Zug nach kaudal aus.
- weiteres Vorgehen entsprechend der A. cerebri anterior (Kap. 18.1.11)

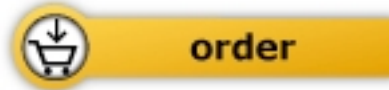

Torsten Liem

[Kraniosakrale Osteopathie](#)

Ein praktisches Lehrbuch

704 pages, hb
publication 2018



More books on homeopathy, alternative medicine and a healthy life

www.narayana-verlag.com