Irmgard Wenzel
Lehrbuch Handdiagnostik

Reading excerpt

Lehrbuch Handdiagnostik
of Irmgard Wenzel
Publisher: Elsevier Urban&Fischer Verlag

http://www.narayana-verlag.com/b14626

In the Narayana webshop you can find all english books on homeopathy, alternative medicine and a healthy life.

Copying excerpts is not permitted.
Narayana Verlag GmbH, Blumenplatz 2, D-79400 Kandern, Germany
Tel. +49 7626 9749 700
Email info@narayana-verlag.com
http://www.narayana-verlag.com

noch nicht das Vorhandensein der Erkrankung bestätigt. Erst mehrere Zeichen stabilisieren die Diagnose. Zeichen in der linken Hand beschreiben die Vererbung resp. Veranlagung, während Zeichen in der rechten Hand erworbene oder bereits zum Ausdruck gekommene Erkrankungen widerspiegeln.

Die folgenden Abbildungen erheben keinen Anspruch auf Vollständigkeit und mögen dazu veranlassen, sich auf diesem Gebiet forschend zu betätigen. In der Krankheitsdiagnostik der Hand bleiben noch viele Fragen unbeantwortet.

7.3 Fallbeispiele funktioneller und organischer Erkrankungen

7.3.1 Bewegungsapparat

Armsegment	Grundglied Kleinfinger Außenseite tailliert (1)
Beinsegment	Grundglied Ringfinger tailliert (2)
Wirbelsäulensegment	mittleres Glied des Daumens tailliert (3)
Knochenschwäche	Andreaskreuz über Kopflinie auf Plutoberg (4)
Neigung zu Brüchen (Osteoporose)	eine im Neptunberg beginnende Apollolinie,die unter Ap.-berg zwischen Kopflinie und Herzlinie eine Gabel bildet (5)
Rheuma	kurze senkrechte Linie(n) an der Schwimmhaut zwischen 2. und 3. Finger (6) geschwollene Gelenke (7) großer, von vielen Linien durchzogener Mondberg (–)

(Fortsetzung nächste Seite)

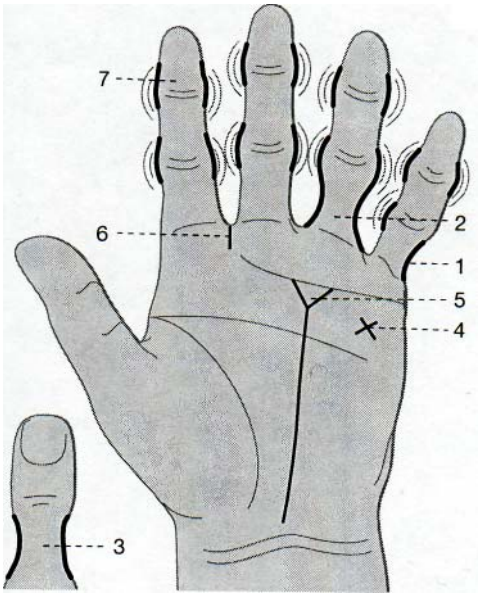

Abb. 7.3-1 Krankheitsdiagnostik Bewegungsapparat.

Leseprobe von Irmgard Wenzel, „Lehrbuch Handdiagnostik“
Herausgeber: Elsevier Urban & Fischer
Leseprobe erstellt vom Narayana Verlag, 79400 Kandern,
Tel: 0049 (0) 7626 974 970-0

7.3.2 Herz-, Kreislauf- und Gefäßsystem

Disposition zu funktionellen Herzerkrankungen	verbogener Ringfinger (1) gebrochene und/oder stark gekettete Herzlinie (2) starker Ringfingerberg (–) Lebenslinie weist viele kleine Punkte, Fadenkreuze oder Feinstlinien auf (3)
Hinweis auf organische Herzfehler	kurze senkrechte Strichlinien auf der Herzlinie unter den Zwischenfingerräumen (4) Verdickung oder Ausbuchtung der Herzlinie (5)
Herzhypertrophie	Herzlinie breit und tief (6)
Herzmuskelschwäche	Herzlinie ist in beiden Händen dünn gezeichnet mit Gabelung oder Quasten unter Mittelfinger (7)
Herzneurose	stark kettige, zersplitterte, inselartige Anteile der (ungleich gewellten) großbogigen Herzlinie (10) Herzlinienende mit kreuzenden Aufwärtslinien nach Mittelfinger fehlende oder kleine Nagelmonde (–)
Vitium cordis	geschlossene Insel in der Herzlinie unter Ringf. oder unter Ring-Kleinfinger (11)
Durchblutungsstörungen, allgemeine	Hände und Finger hart oder gekrümmt (–) Kreuzzeichen auf Ringfingerberg (8) Zeichensetzung auf Kleinfingerberg (9)

(Fortsetzung nächste Seite)

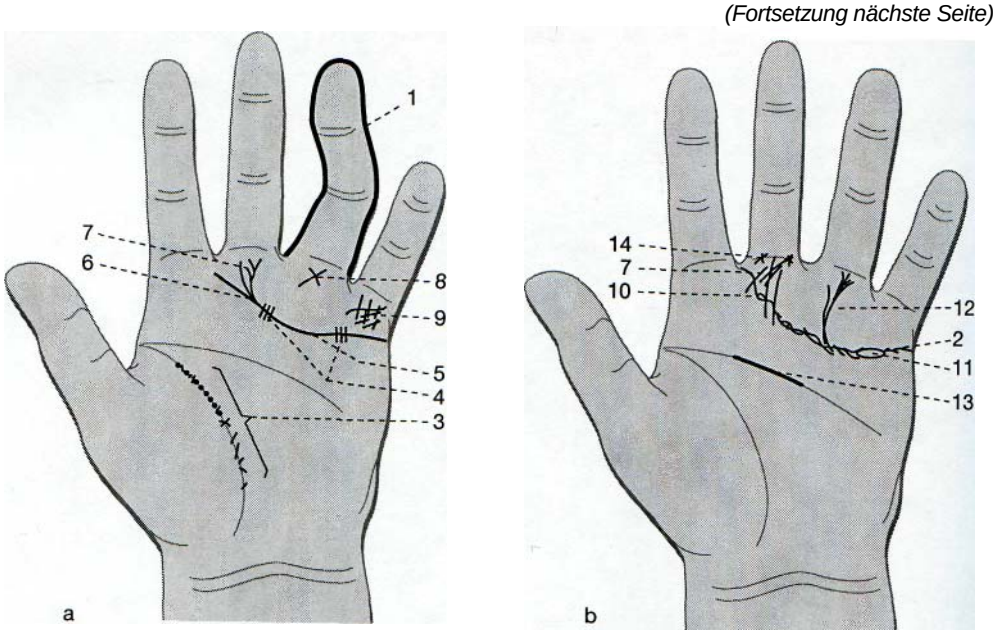

Abb. 7,3-2a und b Krankheitsdiagnostik Herz-Kreislauf- und Gefäßsystem.

Leseprobe von Irmgard Wenzel, „Lehrbuch Handdiagnostik“
Herausgeber: Elsevier Urban & Fischer
Leseprobe erstellt vom Narayana Verlag, 79400 Kandern,
Tel: 0049 (0) 7626 974 970-0

„Half-and-Half-Nails", die oberhalb bräunlich-rot, zum Nagelbett hin weißlich-opal sind, zeigen eine schwere Niereninsuffizienz und/oder Harnvergiftung an (Abb. 8.3-8).

8.3.3

Ganz allgemein entstehen **Nagelverdickungen** durch Pilze, Infektionen und Durchblutungsstörungen.
Die **Onychorrhexis** (längsfaseriges Aufsplittern der Nägel; Abb. 8.3-9) als eine Störung der Nagelverhornung, weist auf Hepatopathien, innersekretorische Drüsenstörung und Anämien hin.
Brüchige, spröde oder **splitternde** Nägel, als erster Hinweis auf Vitamin- und Mineralunterversorgung. Wurde auch bei Milzschwäche, Ekzemen, Psoriasis, Sudeck-Dystrophie, Sjögren-Syndrom und bei Strahlenschäden sowie bei Kontakt mit Lösungsmitteln, dehydrierenden oder fettlöslichen Substanzen gefunden.
Die **Onychoschisis** (schuppenartige Abblätterung; Abb. 8.3-10) zeigt Wurmbefall (Faden-, Band-, Spulwürmer) an, wird hervorgerufen durch Infektion oder Allgemeinerkrankung (Trichinose), meist im Darm lokalisiert mit Durchfall, ggf. auch Darmkrämpfen.
Onycholyse (Ablösung aus dem Nagelbett) ist eine der häufigsten Nagelkrankheiten, ausgelöst durch Druck- oder Kältetraumata, und tritt symptomatisch bei bakteriellen Infektionen, Ekzemen, Psoriasis, Mykosen, Pilzinfektionen (Abb. 8.3-11), Störungen der peripheren Zirkulation, sowie bei Schilddrüsenerkrankungen auf.

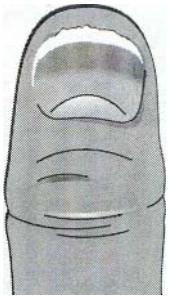

Abb. 8,3-8 „Half-and-Half-Nails" (in der oberen Hälfte des Nagels bräunlich-rote Verfärbung, zum Nagelbett hin weißlich-opal).

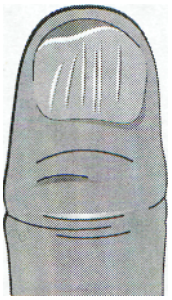

Abb. 8.3-10 Onychoschisis: schichtweises Abblättern der Nägel bei dünnen Nagelplatten.

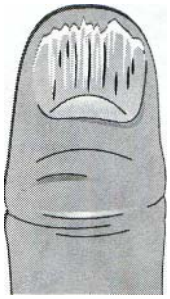

Abb. 8.3-9 Onychorrhexis: längsfaseriges Aufsplittern der Nägel.



Abb. 8.3-11 Onycholyse: Ablösung aus dem Nagelbett.

Leseprobe von Irmgard Wenzel, „Lehrbuch Handdiagnostik“
Herausgeber: Elsevier Urban & Fischer
Leseprobe erstellt vom Narayana Verlag, 79400 Kandern,
Tel: 0049 (0) 7626 974 970-0

Schlecht wachsende Nägel sind häufig auf eine Stoffwechselstörung, aufgrund eines Mineral- und Vitaminmangels, zurückzuführen.

Abgekaute Nägel findet man dagegen oft bei Neurasthenikern oder Neurotikern. Die Gründe dafür sind meist in der Kindheit zu suchen. Selten ist es nur eine „dumme Angewohnheit".

Spaltnägel (Abb. 8.3-12) entstehen, wenn die Nagelwurzel verletzt ist, können aber auch bei Rheuma diagnostiziert werden, das durch ein Herdgeschehen ausgelöst wurde.

Längsrillen (Perlrillenbildung; Abb. 8.3-13a) können als Begleiterscheinungen chronischer Allgemeinerkrankungen mit Darmbeteiligung, Stoffwechselstörungen, rheumatoider Arthritiden, Vitaminmangel, Altersdiabetes sowie des Alterungsprozesses selbst auftreten. Je tiefer die Längsstreifen, um so länger dauert der Gesundungsprozeß, ist dieser erfolgt, glätten sich die Nägel von selbst.

Gitterrillen (s. Abb. 8.3-13b) sind Zeichen, die auf Ödeme, Psoriasis, Disposition oder auch manifeste Erkrankung der Ausscheidungsorgane hinweisen (Niere, Darm).

Querrillen (Abb. 8.3-13c) sind Hinweise auf akute Infekte und/oder Pilzinfektion. **Weiße Längsstreifen** treten beim Morbus Darier auf.

Querfurchen (Beau-Reil-Linien; Abb. 8.3-14) sind diagnostische Zeichen bei hormoneller Umstellung, akuten Erkrankungen, Verletzungen, Operationen (Zeitraum ist feststellbar, s. S. 231) und bei Infektionskrankheiten wie Typhus und Malaria, auch bei medikamentösen oder toxischen Einflüssen. Bei Arteriosklerose wurden sie im Frühstadium vereinzelt festgestellt.

Weiße Querstreifen sind eindeutiges Symptom bei Gicht und einer Schwermetallvergiftung. Differentialdiagnostisch ist der Albuminspiegel abzuklären. **Körnernägel, Tüpfelnägel, Grübchennägel, Fingerhutnägel** (Abb. 8.3-15) haben ihre Namen durch viele unregelmäßig verteilte punktartige Substanzdefekte bzw. körnige Einschläge. Hier liegt eine gestörte Ausscheidungsfunktion vor, die symptomatisch mit Haarausfall (Alopecia areata), Hautunreinheiten und Psoriasis sowie einer gestörten Milzfunktion einhergeht.

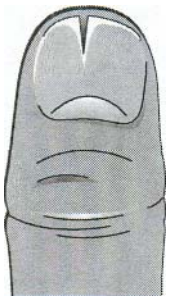

Abb. 83-12 Spaltnägel.

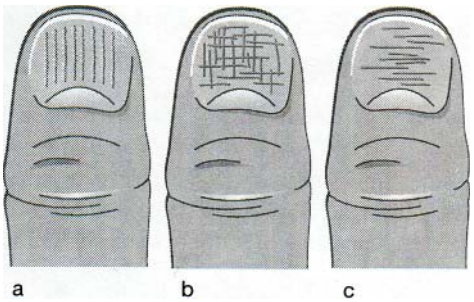

Abb. 8,3-13 **a** Längsrillen/Perlrillen. **b** Gitterrillen, **c** Querrillen.

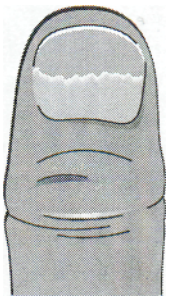

Abb. 8.3-14 Beau-Reil-Linien.

Leseprobe von Irmgard Wenzel, „Lehrbuch Handdiagnostik“
Herausgeber: Elsevier Urban & Fischer
Leseprobe erstellt vom Narayana Verlag, 79400 Kandern,
Tel: 0049 (0) 7626 974 970-0

Irmgard Wenzel

Lehrbuch Handdiagnostik

Persönlichkeits- und Krankheitsdiagnostik aus der Hand

344 pages, pb
publication 2013

order

More books on homeopathy, alternative medicine and a healthy life www.narayana-verlag.com