Streeck / Focke / Klimpel / Noack
Manuelle Therapie und komplexe Rehabilitation - Mängelexemplar

Reading excerpt

Manuelle Therapie und komplexe Rehabilitation - Mängelexemplar
of Streeck / Focke / Klimpel / Noack
Publisher: Springer Verlag

http://www.narayana-verlag.com/b22013

In the Narayana webshop you can find all english books on homeopathy, alternative medicine and a healthy life.

Copying excerpts is not permitted.
Narayana Verlag GmbH, Blumenplatz 2, D-79400 Kandern, Germany
Tel. +49 7626 9749 700
Email info@narayana-verlag.com
http://www.narayana-verlag.com

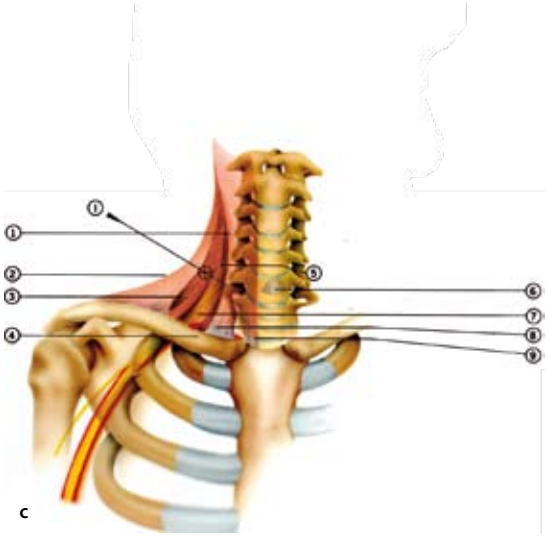

Abb. 2.137 a, b. Injektion im Bereich des Sternoklavikulargelenks. **a** Infiltration am SCG, **b** Körperrelief und Hautkonturen, **c** anatomische Bezüge (Aus Raj et al. 1989)
I Injektionsstelle für den interskalenären Zugang
1 M. sternocleidomastoideus, **2** M. trapezius, **3** M. scalenus medius, **4** Klavikula, **5** M. scalenus anterior, **6** Cartilago cricoidea, **7** Plexus brachialis, **8** Klavikulärer Ansatz des M. sternocleidomastoideus, **9** Sternaler Ansatz des M. sternocleidomastoideus

2.26.3 Injektion im Bereich des Sternoklavikulargelenks

Injektion im Bereich des Sternoklavikulargelenks (Abb. 2.137 a-c)

Injektionsmenge

2–3 (bis 10) ml 0,25 %iges Bupivacain, Nn. supraclaviculares, Nadel 0,6×60 mm.

Indikation

Eine Indikation zur Injektion ergibt sich bei Schmerzen mit Ausstrahlungen in den Schultergelenksbereich und in der vorderen Thorax-Apertur. Die LA-Umflutung des Gelenkes und die zugehörige Diffusion erzielen die Wirksamkeit. Mit vergleichbarer Stichrichtung lassen sich die Nn. supraclaviculares anästhesieren. Hierzu ist allerdings ein höheres Volumen notwendig.

Infiltrationstechnik

Nach Palpation des Sternoklavikulargelenkes: umschriebene Infiltration.

Differenzierte Physiotherapiemaßnahmen

Differenzierte physiotherapeutische Maßnahmen werden eingesetzt:

- bei der Mobilisation (nach kraniolateral) und dabei auftretender starker Druckdolenz am Schlüsselbein sowie
- bei der Mobilisation des Os hyoideum bei gleichzeitigem »Defense musuclaire« des M. sternocleidomastoideus).

Therapeutisches Fenster

Passiv in den ersten 6 Stunden. Mobilisation des SCG nach kaudolateral und zur Mobilisation des Os hyoideum beim Sternohyoid-Syndrom (zwanghaftes Räuspern).

2.26.4 Injektion des tendomuskulären Überganges von M. infraspinatus

Irritationen des tendomuskulären Überganges entstehen vorwiegend im Zusammenhang mit Wurfsportarten. (Sie treten jedoch aufgrund einer besseren Vaskularisation seltener auf als bei muskulären Strukturen). Der M. supraspinatus ist hierfür ein Beispiel. Patienten mit Irritationen des M. infraspinatus zeigen oft eine »Referred pain«-Symptomatik im Bereich des dorsolateralen Unterarmes.

Injektion des Ansatzes des tendomuskulären Überganges von M. infraspinatus (Abb. 2.138 a-c)

Injektionsmenge

2–3 ml 0,25 % Bupivacain, Nadel: 0,45×25 mm.

Indikation

Schmerzen im hinteren Schultergelenksbereich, Myotendinosen, Ansatztendinosen

Injektionstechnik

Im Bereich der hinteren Achselgrube wird der meist druckschmerzhafte und gut palpable Punkt aufgesucht.

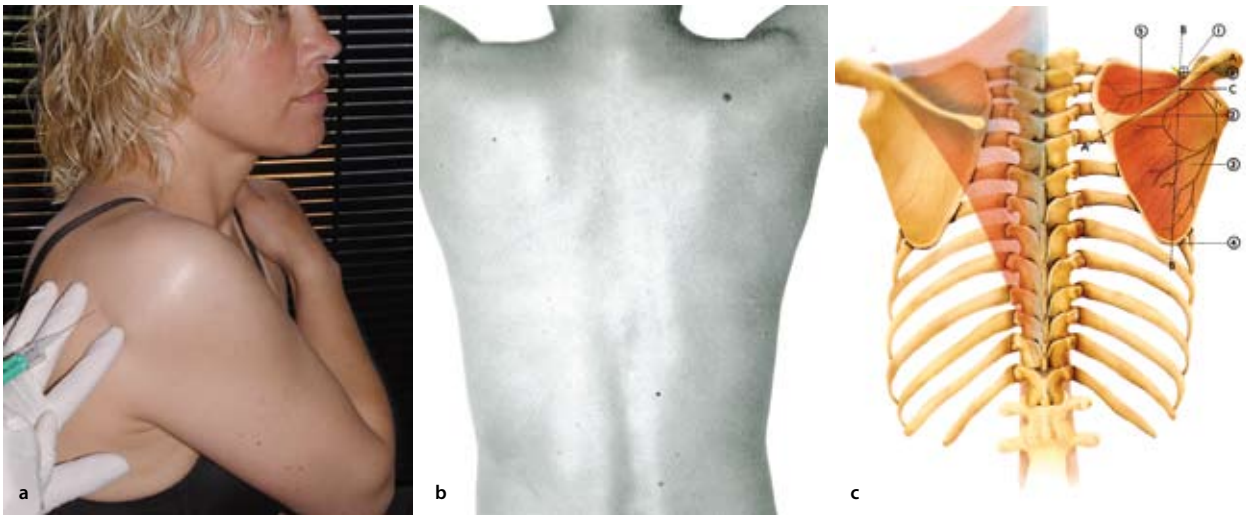

Abb. 2.138 a–c. Injektion im Bereich des Ansatzes des tendomuskulären Übergangs des M. infraspinatus. **a** Infiltration, **b** Körperrelief, **c** anatomische Orientierung (Aus Raj et al. 1989)
I Injektionsstelle zur Blockade des N. suprascapularis in der Incisura scapulae. A––A: Linie über der Spina scapularis. B––B: Linie durch den Mittelpunkt der Spina scapularis. C: Mittelpunkt der Spina scapularis.
1 N. suprascalaris in der Incisura scapulae, **2** Spina scapularis, **3** M. infraspinatus, **4** Angulus scapulae, **5** M. supraspinatus

Differenzierte Physiotherapiemaßnahmen

Physiotherapeutische Maßnahmen können bei deutlich gestörtem Rotatorenintervall notwendig sein. Ein gestörtes Rotatorenintervall kann durch einen Hypertonus des M. infraspinatus hervorgerufen werden.

Therapeutisches Fenster

In den ersten 6 Stunden. Passive Mobilisation, wenn eine Dehnung des kollagenen Gewebes möglich ist oder eine Längeninformationsverbesserung bei regenerativen Prozessen erzielt werden soll.

Cave

Keinesfalls aktive Techniken anwenden!

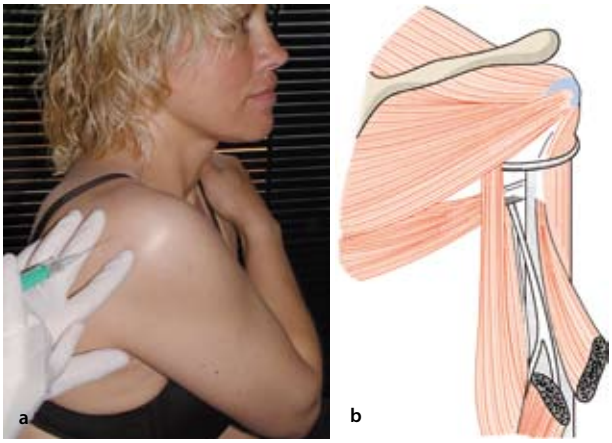

Abb. 2.139 a, b. Injektion des Ansatzes des M. infraspinatus/teres minor. **a** Infiltration, **b** anatomische Orientierung (Nach Kokemohr 2000)

2.26.5 Injektion des Ansatzes M. infraspinatus/teres minor

Eine Insertionstendopathie des M. infraspinatus findet sich in der Praxis vorwiegend bei Patienten mit protrahierter Schulter. Die Schmerzen manifestieren sich lokal und/oder als »Referred pain«-Symptomatik dorsolateral im Bereich des Unterarmes.

Injektion des Ansatzes des M. infraspinatus/teres minor (Abb. 2.139 a, b)

Injektionsmenge

1–2 ml 0,25 % Bupivacain, Nadel: 0,44×25 mm.

Indikation

Bei folgenden Diagnosen und Beschwerden ist die Injektion indiziert:

- subakromiales Impingement,
- Begleitbehandlung bei Rotatorenmanschetten-Syndrom,
- Tendopathia simplex et calcarea, sowie fibrosata.

Injektionstechnik

Der Einstich erfolgt am lateralsten Punkt des Unterrands des Akromions in Richtung nach ventromedial in einer Tiefe von 3 cm nach Aspiration. Applikation von 1–2 ml 0,25% Bupivacain.

Differenzierte Physiotherapiemaßnahmen

Differenzierte Maßnahmen sind hier notwendig, wenn eine Myositis vorliegt. Sie sind auch Voraussetzung, um die Muskeln physiologisch trainieren und um den »Déforme musculair« (Schonhaltung über Muskelspannung) behandeln zu können. Auch als Vortherapie können physiotherapeutische Maßnahmen eingesetzt werden, um die Kollagenadaption optimal zu beeinflussen.

Therapeutisches Fenster

Generell passiv keine Behandlung.

Nach 6 Stunden. Passive Mobilisation bei gestörtem Rotatorenintervall, wenn eine Schwäche bei IRO und Probleme des Hiatus axillaris lateralis vorliegen. Ursache des Problems ist hier der M. teres minor.

2.26.6 Injektion des Ansatzes des M. triceps brachii, Caput longum

Diese Injektionstechnik bietet sich besonders an bei:
- Kollagendehnung,
- neurogener Mobilisation und
- bei Raumforderung im Bereich des Hiatus axillaris lateralis.

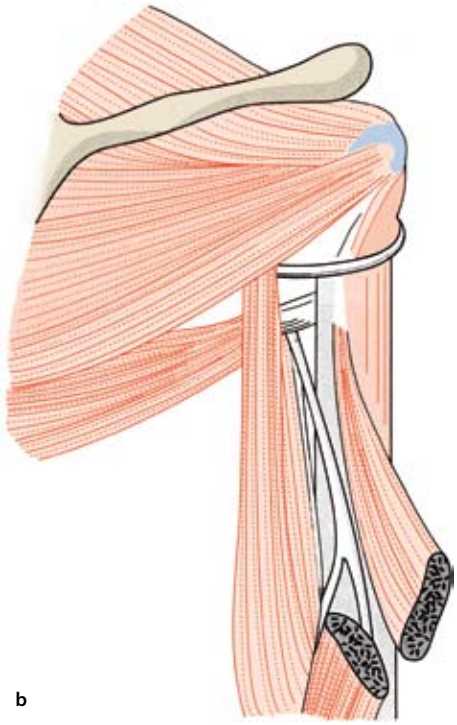

Abb. 2.140 a, b. Injektion des Ansatzes des M. triceps brachii, Caput longum. **a** Infiltration, **b** Schemazeichnung (Nach Kokemohr 2000)

Der Patient gibt vorwiegend Schmerzen im dorsalen Bereich der Schulter an, die sich bei Extension des Ellenbogengelenkes gegen Widerstand (z.B. Hochdrücken vom Tisch oder Aufstemmen) verstärken. Bei Raumforderung im Hiatus axillaris lateralis-Bereich kann es durch Kompression des N. cutaneus brachii lateralis superior zu einer Irritation des lateralen oberen Deltabereichs kommen. Ein weiteres Irritationsgebiet durch raumfordernde Prozesse (DD: fehlendes TLG im GHG) im Bereich des Hiatus axillaris lateralis ist die Irritation des Rami articularis des N. axillaris der den dorsalen Bereich der Schultergelenkskapsel innerviert und diese auch zum Teil mit vegetativen Fasern versorgt.

Injektion des Ansatzes des M. triceps brachii, Caput longum (Abb. 2.140 a, b)

Injektionsmenge

2–3 ml 0,25 % Bupivacain, Nadel: 0,45×25 mm.

Indikation

Eine Indikation besteht bei gelenknahem Schmerz im dorsalen Oberarmbereich. Aus der Palpationsbefundung ergibt sich ein erhöhter Muskeltonus des M. triceps brachii c.l. bzw. der den Hiatus axillaris bildenden Muskeln (Mm. triceps brachii c.l., teres minor et. teres major).

Injektionstechnik

Die Injektion erfolgt distal bzw. lateral der Ansatzregion des M. triceps c.l. Die Injektionstiefe ist von der Dicke des M. deltoideus abhängig.

Differenzierte Physiotherapiemaßnahmen

Physiotherapeutische Maßnahmen werden eingesetzt zur Differenzialdiagnostik bei einem Problem im Hiatus axillaris lateralis, d.h. der Patient hat Beschwerden im Bereich der dorsalen Schulterregion bzw. im M. deltoideus-Areal.

Therapeutisches Fenster

Cave

Unter der Wirkung einer Injektionsbehandlung wird nie eine muskuläre Behandlung durchgeführt!; denn das limitierende Element des Schmerzes entfiele hier.

In den ersten 6 Stunden. Es sind somit nur passive Techniken geeignet. Das Ziel besteht hier in einer optimalen neurogenen Mobilisation bzw. einer optimalen Kollagenbehandlung des Caput longum triceps bei gestörtem skapulohumoralen Rhythmus.

2.26.7 Blockade des N. suprascapularis

Mit der Blockade des N. suprascapularis können nicht nur Schmerzzustände sondern auch Irritationen der Rami articulares des GHG und ACG sowie Irritationen der suprakapsulären Gefäße ausgeschaltet werden. Der Nerv versorgt motorisch die Mm. Supra- und infraspinatus, sowie sensibel das GHG, ACG und schultergelenksnahe Ligamente.

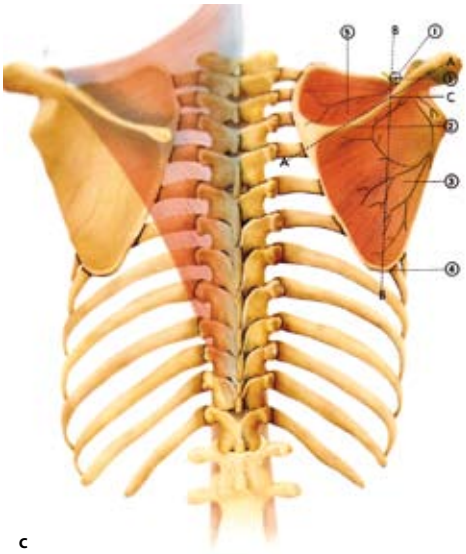

Abb. 2.141 a–c. Blockade des N. suprascapularis. **a** Injektion an den N. suprascapularis, **b** Körperrelief und Hautkonturen, **c** anatomische Bezüge (Aus Raj et al. 1989)
I Injektionsstelle zur Blockade des N. suprascapularis in der Incisura scapulae. A––A: Linie über der Spina scapularis. B––B: Linie durch den Mittelpunkt der Spina scapularis. C: Mittelpunkt der Spina scapularis.
1 N. suprascalaris in der Incisura scapulae, **2** Spina scapularis, **3** M. infraspinatus, **4** Angulus scapulae, **5** M. supraspinatus

Bei fehlender Besserung sollte stets daran gedacht werden, dass Schulterschmerzen auch über den N. phrenicus als organreflektorisch bestehen können.

Blockade des N. suprascapularis (Abb. 2.141 a–c)

Injektionsmenge

2–3 (bis 10 ml) 0,25 % Bupivacain, Nadel: 0,6×60 mm.

Indikation

Schmerztherapie bei »frozen shoulder«, Arthiritis, adhäsive Kapsulitis:

Injektionstechnik

2 cm medial und 2 cm kranial der Mitte der Spina scapulae bis in eine Injektionstiefe von 2–3 cm (konstitutionsabhängig)in einem Winkel von ca. 30° in Richtung Humeruskopf.

Differenzierte Physiotherapiemaßnahmen

Differenzierte Maßnahmen der Physiotherapie werden vor allem als Komplementärtherapie bei funktionellem Impingement eingesetzt, um die Zentralisierung des Humeruskopfes zu ermöglichen, und bei Beschwerden im subakromialen Raum.

Therapeutisches Fenster

Sinnvoll, wenn ein gestörtes Rotatorenintervall vorliegt und die Schwäche vor allem im Bereich der Innenrotatoren zu finden ist. Die Blockade ist somit für aktive Techniken nach 6 Stunden geeignet.

In den ersten 6 Stunden. Passive Mobilisation des GHG bzw. ACG sowie optimale neurogene Mobilisation bzw. optimale Kollagenbehandlung des N. suprascapularis bzw. des Mm. supra-/infraspinatus.

2.26.8 Blockade des N. subscapularis

Der N. subscapularis innerviert motorisch die Mm. subscapularis und teres major. Beide Muskeln sind Innenrotatoren und sichern das Schultergelenk nach ventral ab. Bei Reizzuständen im Bereich der Ansatzregion, z. B. Entzündung der Bursa subtendinea m. subscapularis bzw. subcoroidea oder Reizung der ligamentären Strukturen kann es zur Steigerung des Tonus des M. subscapularis kommen; dadurch verändert sich das Kräfteverhältnis von IR zu AR. Eine Verkürzung des Muskels ist an eingeschränkter Elevation und Außenrotation zu erkennen.

Blockade des N. subscapularis (Abb. 2.142)

Injektionsmenge

2 ml 0,25 %ige Bupivacain, Nadel: 0,45×25 mm

Indikation

Bei folgenden Beschwerden ist eine Injektionsbehandlung angezeigt:

- Schmerzzustände im Schulter-Armbereich,
- zur Mobilisation einer adaptierten Kapselrestriktion, die eine physiologische Zentrierung des Humeruskopfes nicht mehr gewährleistet.

Injektionstechnik

Die Injektion erfolgt in der Mitte des Margo medialis scapulae in Richtung des Akromions parallel zur Hautoberfläche zwischen der Vorderfläche der Skapula und der hinteren Thoraxwand entlang dem Rippenverlauf bis in eine Tiefe von ca. 5 cm.

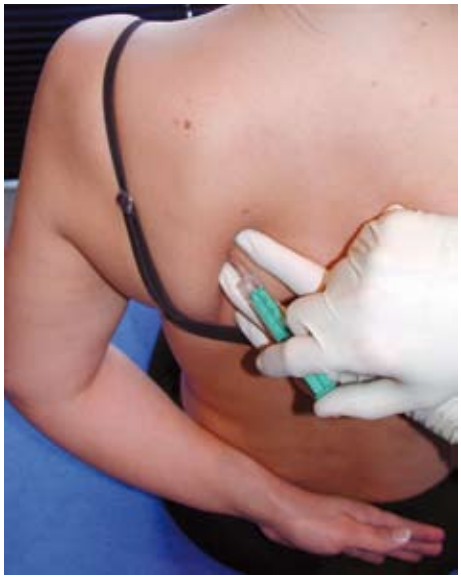

Abb. 2.142. Infiltration des N. subscapularis

Differenzierte Physiotherapiemaßnahmen:

Differenzierte physiotherapeutische Maßnahmen können notwendig sein, wenn es ein deutliches Missverhältnis zwischen ventralen und dorsalen Schultergelenksstabilisatoren gibt, die über das physiologische Kraftverhältnis IRO – ARO = 4 zu 1 hinausgehen; dann ist ein Angleichen der Außenrotationskraft erforderlich.

Therapeutisches Fenster

Nur sinnvoll, wenn ein gestörtes Rotatorenintervall vorliegt, die Schwäche aber auf den Außenrotatoren liegt.

Nach 6 Stunden. Die Anwendung aktiver Techniken (aktives Training für die Außenrotatoren) ist erlaubt.

In den ersten 6 Stunden. Kollagendehnung des M. subscapularis/M. teres major.

2.26.9 Injektion des Ansatzes des M. pectoralis minor

Der M. pectoralis minor wird über die Nn. thoracales medialis et lateralis innerviert (Nn. pectoralis) diese versorgen den oberen Schulterkapselbereich des GHG und des ACG über die Rami articulares. Eine Verkürzung des Muskels, z. B. bei ständig ventral ausgerichtete Arbeitshaltung oder in Folge von Irritationen im Insertionsgebiet, verursacht Raumenge unterhalb des Processus coracoideus, da dieser nach vorne unten gezogen wird (Protraktion des Schultergelenkkopfes). Der unter dem M. pectoralis minor verlaufende Nerven-Gefäßstrang (Plexus brachialis/A. subclavia) kann komprimiert werden und Beschwerden verursachen.

Injektion des Ansatzes des M. pectoralis minor (Abb. 2.143 a, b)

Injektionsmenge3 ml 0,25 % Bupivacain Nadel: 0,45×25 mm.

Indikation

Schmerzen im Ansatzbereich des M. pectoralis minor.

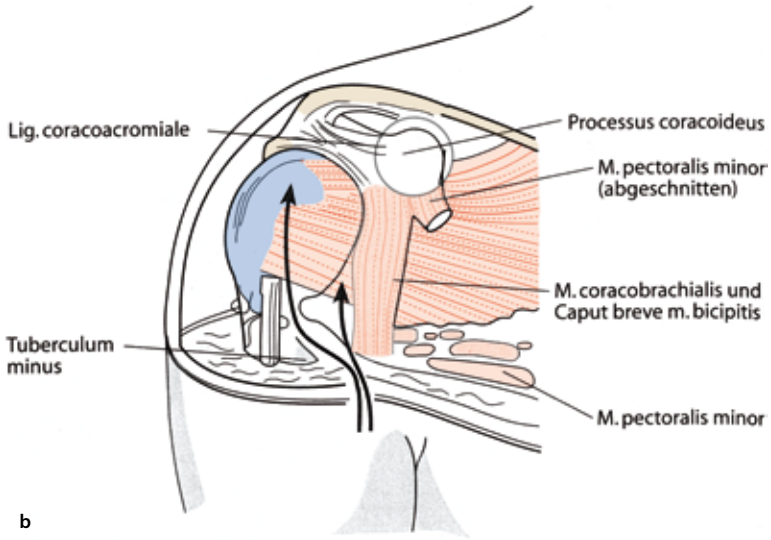

Abb. 2.143 a, b. Injektionen im Bereich des Ansatzes des M. pectoralis minor. **a** Infiltration an der Insertion M. pectoralis minor, **b** Schemazeichnung (Nach Kokemohr 2000)

Injektionstechnik

1–2 cm unterhalb des Schlüsselbeines befindet sich am äußeren Drittel eine druckschmerzhafte derbe Prominenz, die dem fast bedeckten Processus coracoideus entspricht. Die Injektionspunkte liegen am Unterrand der palpablen Vorwölbung in einer Tiefe von 2–3 cm. Der Einstich erfolgt senkrecht zur Haut mit fächerförmiger Infiltration.

Differenzierte Physiotherapiemaßnahmen

Physiotherapeutische Maßnahmen werden vor allem bei einer in anteriorer Depression befindlichen Skapula eingesetzt, um besser in die posteriore Elevation bewegen zu können. Außerdem sind sie notwendig bei »Kissing coracoid« oder »Bursitis subcoracoidea«.

Therapeutisches Fenster

Bis 6 Stunden. Für passive Techniken zur Kollagendehnung geeignet: M. pectoralis minor bei »thoracic-outlet« Kompressionssyndrom.

2.26.10 Tiefe subakromiale Injektion

Bei der tiefen subakromialen Injektion wird die Sehne des M. supraspinatus, die Bursa subacromialis und der obere Bereich der Schultergelenkskapsel erreicht. Die häufigste Affektion im Bereich der Bursa subacromialis ist eine Verletzung durch eine mineralisierte M. supraspinatus-Sehne.

Der Patient klagt besonders über Abduktionsschmerz und Schmerzen über 90° Flexion.

Tiefe subakromiale Injektion (◘ Abb. 2.144 a, b)

Injektionsmenge

2 ml 0,25%Bupivacain, Nadel: 0,45×25 mm

Indikation

Bei folgenden Beschwerden ist diese Injektion angezeigt:

- Schulter-Arm-Schmerzen,
- Periarthritis humeroscapularis,
- degenerative Veränderungen der Rotatorenmanschette.

Injektionstechnik

Bei leicht nach innen rotiertem Arm tastet man zunächst das Schultergelenk; der Einstich erfolgt ca. 1,5 cm lateral- und distalwärts. Die Kanülenspitze zeigt von medial vorn nach lateral dorsal. Der Einstich erfolgt bis in eine Tiefe von 3 cm.

Differenzierte Physiotherapiemaßnahmen

Physiotherapeutische Maßnahmen sind hilfreich zur Beseitigung eines funktionellen Impingements. Durch Infiltration im Bereich der Bursa subacromialis wird eine Vergrößerung des Subakromialraumes erreicht. Dies führt zu einer Dekompression der kranialen Rami articulares.

Therapeutisches Fenster

In den ersten 6 Stunden. Eine aktive Techniken für die Kaudalisierung des Humeruskopfes kann eingesetzt werden. Ziel ist die Zentralisierung des Kopfes in der Gelenkpfanne und Vergrößerung des Subakromialraumes (Humerushochstand bei inkompletter Schultersteife). Keine Indikation für Neer-OP!

Nach 6 Stunden. Es sind aktive Techniken über M. supraspinatus möglich.

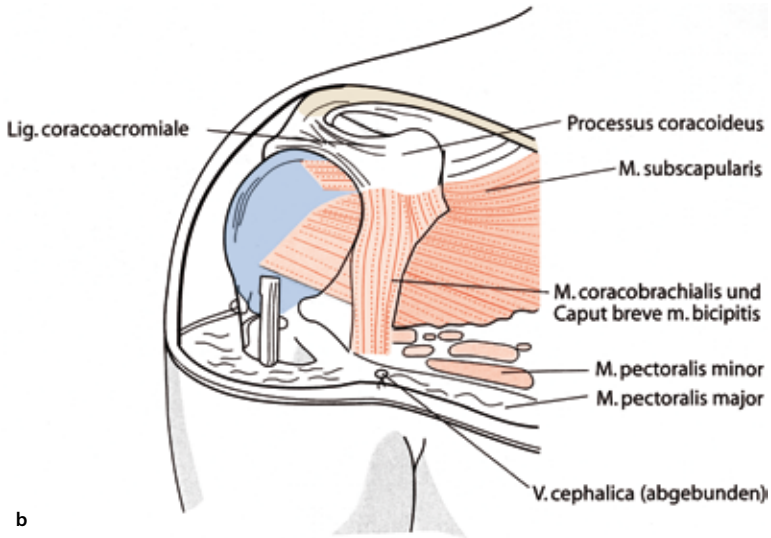

◘ **Abb. 2.144 a, b.** Tiefe subakromiale Injektion. **a** Zugang von ventral, **b** anatomische Orientierung (Nach Kokemohr 2000)

Cave

Bei aktiven Techniken das biomechanische Bewegungsende beachten! Eine funktionelle Testung ist vor der Behandlung unbedingt durchzuführen.

2.26.11 Zugang von dorsal in den Subakromialraum

Eine isolierte Affektion einer Bursa subacromialis deltoidea ist selten, meistens besteht ein funktionelles Impingement mit Verbindung zur Bursa subacromialis und damit deren Mitirritation.

Der Patient klagt besonders über lokale Druckdolenz, Abduktionsschmerz und endgradigen Elevationsschmerz.

Zugang von dorsal in den Subakromialraum (◘ Abb. 2.145 a, b)

Injektionsmenge

2 ml 0,25 %iges Bupivacain, Nadel: 0,4×60 mm.

Indikation

Bei folgenden Beschwerden ist eine Injektion indiziert: diffuse Schulter-Nacken-Schmerzen mit Ausbreitung entlang der Schulterkulisse, der dorsokranialen Kapselbereiche mit und ohne Beteiligung der Bursa subacromialis, bzw. Affektion der hinteren Rotatorenmansschette.

Injektionstechnik

Der Injektionspunkt liegt am dorsalen und distalen oberen skapularen Rand der Spina scapulae; die Injektionstiefe beträgt: 2 cm.

Differenzierte Physiotherapiemaßnahmen

Physiotherapeutische Maßnahmen werden notwendig bei sekundär chronischer Bursitis, die zur Proximalisierung des Humeruskopfes führt. Dadurch entsteht ein gestörtes Rotatorenintervall.

Therapeutisches Fenster

► Abschn. 2.26.2, »Therapeutisches Fenster«.

2.26.12 Injektion der Bursa subacromialis/deltoidea

Die Bursa subacromialis liegt unterhalb des Akromions, des Akromioklavikulargelenkes und des Lig. coracoacromiale, und oberhalb des M. supraspinatus und der Gelenkkapsel des GHG. Die Bursa ist für die Sehne des M. supraspinatus eine Art Gleitkissen. Bei Rotatorenmanschettenrissen kommt es zur Kommunikation zwischen der Bursa und der Gelenkkapsel des GHG. Bei der tiefen subakromialen Injektion wird die Sehne des M. supraspinatus, die Bursa subacromialis und der obere Bereich der Schultergelenkskapsel erreicht. Die häufigste Affektion einer Bursa subacromialis ist die Verletzung durch eine mineralisierte Supraspinatussehne. Der Patient klagt besonders über Abduktionsschmerzen und Schmerzen über 90° Flexion.

Die Bursa subacromialis deltoidea liegt lateral- ventralseitig unter dem M. deltoideus und oberhalb des Caput humeri und des Insertionsgebiet der Mm. supraspinatus und infraspinatus. Die Bursa dient als Schutz für die Muskelinsertionen am Tuberculum majus und bildet aufgrund der minimalen ossären Führung im Schultergelenk mit der Bursa subacromialis eine Art laterales und kraniales Gleitlager.

Eine isolierte Affektion einer Bursa subacromialis deltoidea ist selten, meistens besteht eine Mitirritation dieses Bereichs.

Der Patient klagt vor allem über lokale Druckdolenz, Abduktionsschmerz und endgradigen Elevationsschmerz.

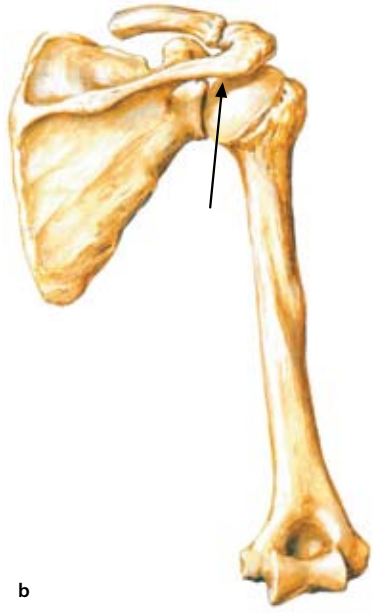

◘ **Abb. 2.145 a, b.** Subakromiale Injektion. **a** Zugang von dorsal in den Subakromialraum, **b** Schemazeichnung

Streeck / Focke / Klimpel / Noack

Manuelle Therapie und komplexe Rehabilitation - Mängelexemplar

Band 1: Grundlagen, obere Körperregionen

490 pages, hb
publication 2006

order

More books on homeopathy, alternative medicine and a healthy life
www.narayana-verlag.com