Daniel Dierlmeier
Nervensystem in der Osteopathie

Reading excerpt

Nervensystem in der Osteopathie
of Daniel Dierlmeier
Publisher: MVS Medizinverlage Stuttgart



http://www.narayana-verlag.com/b18898

In the Narayana webshop you can find all english books on homeopathy, alternative medicine and a healthy life.

Copying excerpts is not permitted.
Narayana Verlag GmbH, Blumenplatz 2, D-79400 Kandern, Germany
Tel. +49 7626 9749 700
Email info@narayana-verlag.com
http://www.narayana-verlag.com

8.10
N. musculocutaneus

Siehe ▶ **Abb. 8.80** und ▶ **Abb. 8.81**.

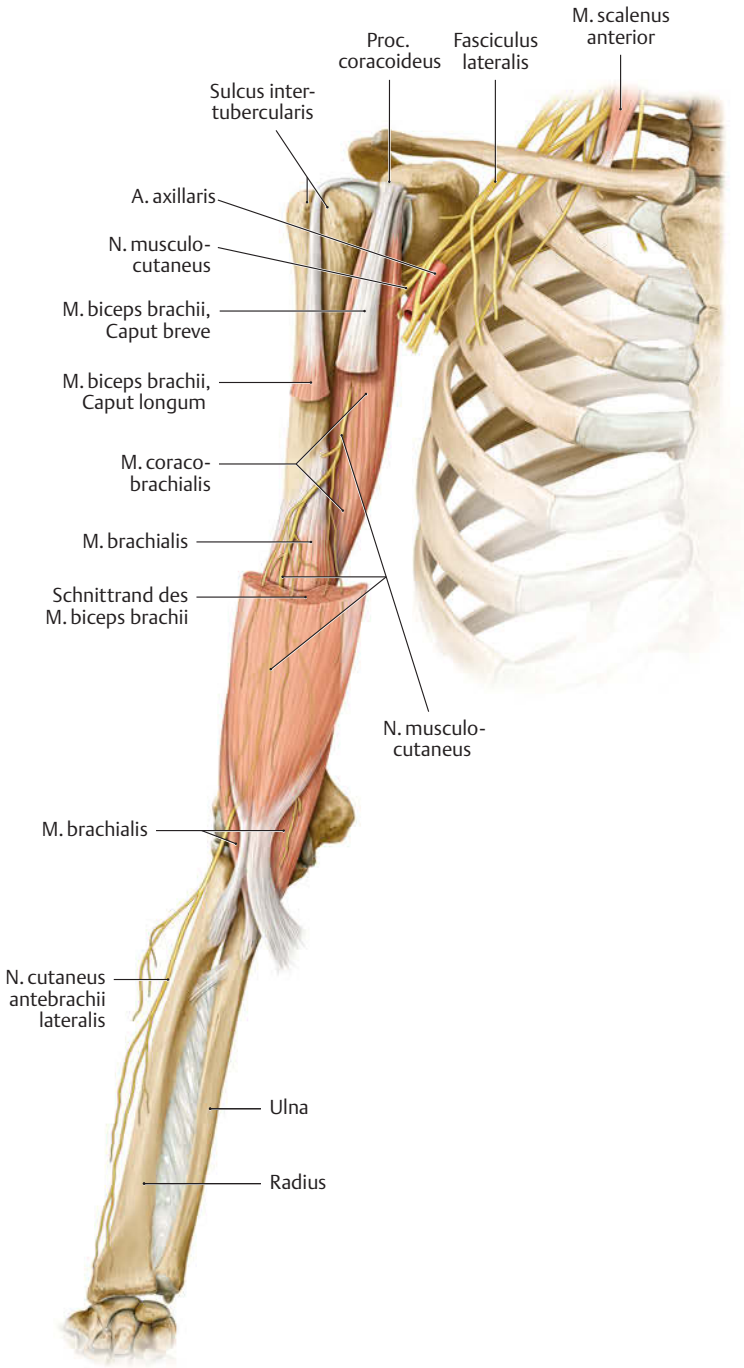

▶ **Abb. 8.80** Verlauf des N. musculocutaneus nach Verlassen des Fasciculus lateralis des Plexus brachialis. (Schünke M, Schulte E, Schumacher U. Prometheus. LernAtlas der Anatomie. Allgemeine Anatomie und Bewegungssystem. Illustrationen von M. Voll und K. Wesker. 3. Aufl. Stuttgart: Thieme; 2011, Abb. C, S. 366)

aus: Dierlmeier, Nervensystem in der Osteopathie (ISBN 9783830478386) © 2015 Karl F. Haug Verlag

N. musculocutaneus

Segment → C5 – C7

Verlauf →
- Foramina intervertebralia
- hintere Skalenuslücke
- Fossa supraclavicularis
- kostoklavikuläre Pforte
- M. pectoralis minor
- Region um die A. axillaris
- Axilla
- M. coracobrachialis
- M. biceps brachii
- laterale Seite der Bizepssehne
- Unterarmfaszie

Motorische Innervation → direkte Verbindung der Rami musculares zu: M. coracobrachialis, M. biceps brachii, M. brachialis

Sensibe Innervation →

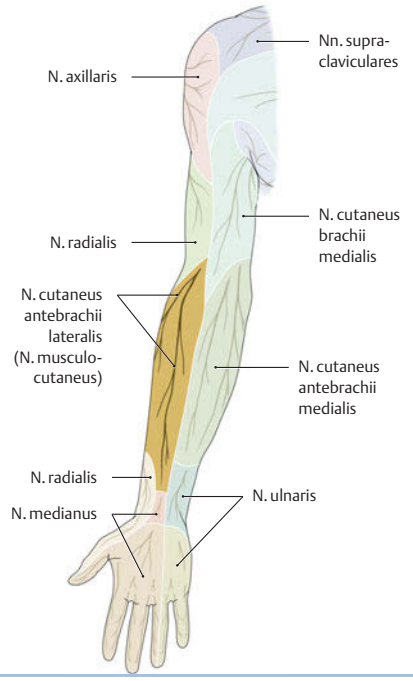

Palpation und direkte Mobilisation → M. coracobrachialis, Ellenbeuge, Hautnerv am Unterarm

Spannungstest → Schultergürtel: Depression. Schulter: Extension/Abduktion. Ellenbogen: Extension/Semipronation. Hand: ulnare Deviation. Daumen: Flexion

Behandlung von Grenzflächen, Tunneln und Faszien → Foramen intervertebrale, hintere Skalenuslücke, Fossa supraclavicularis, kostoklavikuläre Pforte, M. pectoralis minor, Region um die A. axillaris, Axilla, Oberarmflexoren, Faszienstrich an der Unterarmfaszie

Eigenübungen → Nordic-Walking-Armschwung

Osteopathische Zusammenhänge → Haut- und Muskelversorgung, N. cutaneus antebrachii lateralis, Klinik bei Lähmung, Anastomosen zum N. medianus, Hauptnerv der Ellenbogenversorgung, ziehende Schmerzen und Verspannung der Oberarmvorderseite, Bizepssehnenentzündungen/Schulterschmerzen

▶ **Abb. 8.81** Mind-Map N. musculocutaneus.

aus: Dierlmeier, Nervensystem in der Osteopathie (ISBN 9783830478386) © 2015 Karl F. Haug Verlag

8.10.1 Palpation und direkte Mobilisation

Palpation am M. coracobrachialis

▶ **Abb. 8.82**

Der Patient liegt in Rückenlage. Ausgehend von der Spitze des Processus coracoideus palpiert der Behandler ca. 4 Querfinger nach distal in der Loge zwischen dem M. deltoideus, Pars clavicularis, und M. pectoralis major. Dort befindet sich der Übergang des Nervs in den M. coracobrachialis. Hier wird auf Spannung und Schmerz untersucht.

Bei positivem Befund fixiert der Behandler den Nerv an Ort und Stelle, während er den Oberarm aus 70°- bis 90°-Flexion heraus in Innen- und Außenrotation bewegt (▶ **Abb. 8.82**). Die Mobilisation geschieht hierbei indirekt durch Mobilisation der Grenzflächen. Ist die Region besonders schmerzhaft, kann zunächst auch mit Listenings begonnen werden.

Palpation in der Ellenbeuge

▶ **Abb. 8.83**

Der Patient liegt in Rückenlage. Zum Auffinden des Hautastes orientiert man sich am lateralen Teil der Fossa cubitalis, ca. 3 Querfinger oberhalb der Beugefalte des Ellenbogens (▶ **Abb. 8.83**). Sollte sie sichtbar sein, kann man sich auch an der V. cephalica orientieren. In direkter Nähe zur Vene liegt der Nerv.

Zur Behandlung eignen sich lokale Listenings oder eine Fixierung des Punktes sowie die Mobilisation des Nervs über rhythmische Ellenbogenextension (▶ **Abb. 8.83**). Des Weiteren bieten sich die Querverschiebung und Längsdehnung an.

Palpation des Hautnervs am Unterarm

▶ **Abb. 8.84**

Nach dem Überqueren der Ellenbeuge wird der Nerv zum Hautnerv und versorgt beugeseitig die radiale Seite des Unterarmes. Der Nerv liegt hier sehr oberflächlich und kann durch Kratzen der Fingernägel in der Haut palpiert werden.

Der Patient liegt in Rückenlage. Die ▶ **Abb. 8.84** zeigt die Palpation des Nervs mit der rechten Hand oberhalb der Ellenbeuge. Mit der linken Hand palpiert der Behandler den Nerv in der Unterarmfaszie. Zwischen beiden Punkten kann eine Längsdehnung ausgeführt werden.

aus: Dierlmeier, Nervensystem in der Osteopathie (ISBN 9783830478386) © 2015 Karl F. Haug Verlag

8.10.2 Spannungstest

Spannungstest N. musculocutaneus

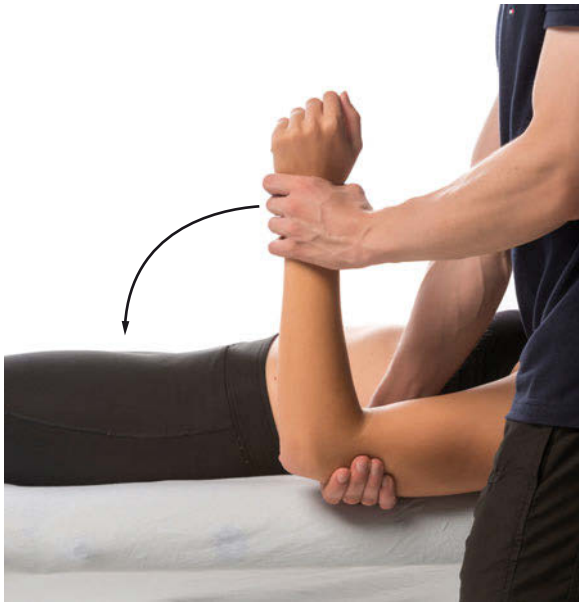

▶ **Abb. 8.85** Grundstellung.



▶ **Abb. 8.86** Ellenbogenextension.

▶ **Abb. 8.87** Daumenflexion und ulnare Devivation.

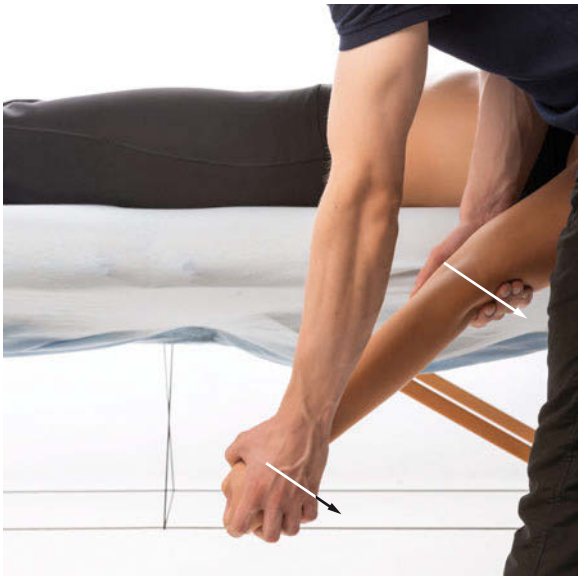

▶ **Abb. 8.88** Schulterextenion.

Der Spannungstest für den N. musculocutaneus erfolgt in mehreren Schritten:

1. **Grundstellung:** Der Patient liegt in Rückenlage, leicht diagonal auf der Behandlungsliege. Der Behandler bringt über seine Hüfte die Schulter des Patienten in Depression bzw. hält diese in Neutralstellung, um Ausweichbewegungen zu verhindern (▶ **Abb. 8.85**).
2. **Ellenbogenextension:** Der Behandler sollte unbedingt darauf achten, die Semipronation zu halten und die Abduktion im Schultergürtel nicht zu verändern (▶ **Abb. 8.86**).
3. **Hand:** Es erfolgt die Einstellung von Daumenflexion und ulnarer Deviation (▶ **Abb. 8.87**). Das Handgelenk darf dabei nicht in Flexion gebracht werden.
4. **Schulterextension:** Dann folgt eine weitere Schulterextension, die mit einer Abduktion der Schulter kombiniert wird, da man ansonsten nicht unter das Bankniveau kommt (▶ **Abb. 8.88**).

Die Differenzierung zwischen nervaler und nicht nervaler Struktur kann auch über Elevation und Depression des Schultergürtels geschehen.

aus: Dierlmeier, Nervensystem in der Osteopathie (ISBN 9783830478386) © 2015 Karl F. Haug Verlag

8.10.3 Behandlung von Grenzflächen, Tunneln und Faszien

Foramina intervertebralia, hintere Skalenuslücke, Fossa supraclavicularis, kostoklavikuläre Pforte, M. pectoralis minor, Region um die A. axillaris, Axilla

Siehe Plexus brachialis (Kap. 8.1.4).

Oberarmflexoren – Abheben des M. biceps brachii

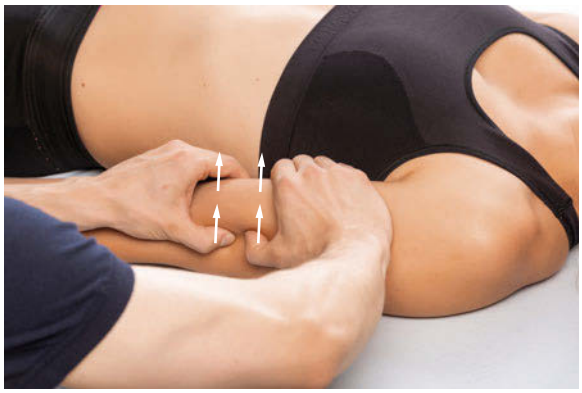

▶ **Abb. 8.89**

Der M. biceps brachii ist eine besonders wichtige Engstelle.

Der Patient liegt in Rückenlage. Der Behandler greift mit beiden Daumen den Bizeps von einer Seite und mit den Fingern 2–5 von der anderen Seite und versucht, diesen intermittierend abzuheben (▶ **Abb. 8.89**).

Unterarmflexoren – Faszienstrich an der Unterarmfaszie



▶ **Abb. 8.90**

Der Patient liegt in Rückenlage, den Arm in supinierter Position abgelegt. Die Hand des Patienten wird in Extension eingestellt, um eine Vorspannung auf der Faszie zu erzeugen. Mit dem Daumen der rechten Hand wird ein Faszienstrich in Richtung Ellenbeuge ausgeführt (▶ **Abb. 8.90**).

8.10.4 Eigenübungen

Nordic-Walking-Armschwung

▶ **Abb. 8.91**

Der Patient setzt einen „übertriebenen" Armschwung ähnlich wie beim Nordic Walking ein (▶ **Abb. 8.91**). Der zu mobilisierende Arm soll im Handgelenk in Opposition des Daumens und ulnarer Abduktion eingestellt werden. Bei Ellenbogenextension und Retroversion der Schulter entsteht die größte Spannung auf den N. musculocutaneus. Die Übung wird 30 × wiederholt.

Praxistipp
Besonders bei Patienten, die bei oder nach dem Nordic Walking Schmerzen oder Muskelkater im M. biceps brachii angeben, sollte der N. musculocutaneus behandelt werden.

8.10.5 Osteopathische Zusammenhänge

Haut- und Muskelversorgung

Der N. musculocutaneus stellt bezüglich seiner Haut- und Muskelversorgung eine Besonderheit dar. Sein sensibles Areal liegt am volaren radialen Unterarm, seine Muskelversorgung jedoch am Oberarm (Oberarmbeuger). Der Behandler muss also darauf achten, dass bei Entrapments

aus: Dierlmeier, Nervensystem in der Osteopathie (ISBN 9783830478386) © 2015 Karl F. Haug Verlag

des Nervs sowohl Schmerzen (tief im Bereich des M. biceps), Hypertonus oder Schwäche als auch oberflächliche Symptome (Missempfindungen oder Parästhesien) im Bereich des Unterarmes auftreten können.

N. cutaneus antebrachii lateralis

Dieser Hautnerv ist in der osteopathischen Praxis häufig betroffen und wird allzu oft mit einem unvollständigen Dermatom von C 6 verwechselt. Die Ursache für die häufig auftretende Läsion scheint durch die Nähe zur Bizepssehne sowie zum Radiusköpfchen bedingt zu sein. In diesem Zusammenhang muss nach rezidivierender Epikondylitis somit nicht nur an den N. radialis, sondern auch an den N. musculocutaneus gedacht werden.

Klinik bei Lähmung

Wenn die Kompression oberhalb der Versorgung der Oberarmflexoren stattfindet, ist die Supinationsfähigkeit des Unterarmes massiv eingeschränkt, da die alleinige Aktivität des M. supinator zu schwach ist. Es ergibt sich eine Muskelschwäche in Ellenbogenflexion, die zum Teil vom M. brachioradialis und M. pronator teres kompensiert werden kann. Zudem liegt ein Ausfall oder eine Abschwächung des Bizepssehnenreflexes vor. Parästhesie oder Anästhesie treten am volaren lateralen Unterarm, v. a. proximal in Richtung Ellenbeuge auf, da hier das Autonomiegebiet des Nervs liegt.

Anastomosen zum N. medianus

Der N. musculocutaneus hat viele Anastomosen zum N. medianus. Das erklärt ein Überspringen von Symptomatiken von einem Nerv auf den anderen. Häufig liegt primär ein Karpaltunnelsyndrom vor, das sich zu dem für den N. musculocutaneus typischen Bizepsschmerz ausweitet.

Hauptnerv der Ellenbogenversorgung

Der N. musculocutaneus gibt die Rami articulares zum vorderen Anteil der Gelenkkapsel des Ellenbogengelenks ab [23]. Daher ist der Nerv bei Diagnosen am Ellenbogen mit in die Untersuchung einzubeziehen.

Ziehende Schmerzen und Verspannung der Oberarmvorderseite

Viele Patienten geben als Leitsymptomatik Schmerzen an der Oberarmvorderseite an. Einige berichten auch von muskelkaterartigen Schmerzen im Bizepsbereich. Bei Untersuchung des N. musculocutaneus stellt sich häufig heraus, dass es sich nicht um eine Störung im Muskel, sondern im Nerv handelt. Dies zeigt einmal mehr, dass es für Patienten oft nicht möglich ist, eindeutig zwischen nervalen und muskulären Schmerzen zu unterscheiden.

Bizepssehnenentzündungen/ Schulterschmerzen

Aus klinischer Sicht werden viele Schulterproblematiken häufig als Bizepssehnenentzündungen abgetan. Bei genauem Blick auf die Ursache findet man jedoch oft eine Überlastung bzw. Reizung des N. musculocutaneus.

aus: Dierlmeier, Nervensystem in der Osteopathie (ISBN 9783830478386) © 2015 Karl F. Haug Verlag



Daniel Dierlmeier

Nervensystem in der Osteopathie

Periphere Nerven, Gehirn- und Rückenmarkshäute, Vegetativum

312 pages, hb
publication 2015

order

More books on homeopathy, alternative medicine and a healthy life
www.narayana-verlag.com