

Burnett / Leisten

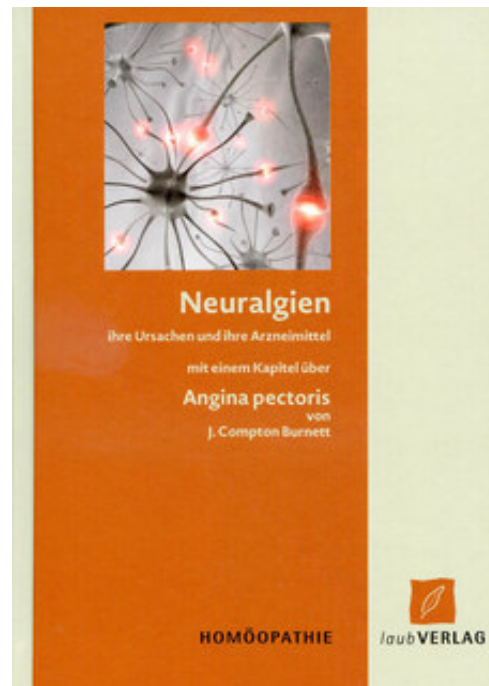Neuralgien ihre Ursache und ihre Arzneimittel

Reading excerpt

[Neuralgien ihre Ursache und ihre Arzneimittel](#)

of [Burnett / Leisten](#)

Publisher: Laub Verlag



<http://www.narayana-verlag.com/b17626>

In the [Narayana webshop](#) you can find all english books on homeopathy, alternative medicine and a healthy life.

Copying excerpts is not permitted.

Narayana Verlag GmbH, Blumenplatz 2, D-79400 Kandern, Germany

Tel. +49 7626 9749 700

Email info@narayana-verlag.com

<http://www.narayana-verlag.com>



Augenhöhlenneuralgie von zwanzigjähriger Dauer

Dieser Fall (der am 9. Januar 1882 unter Beobachtung kam) ist von beträchtlichem Interesse in verschiedener Hinsicht. Sein Objekt, eine Dame von sehr hohem Rang, über 50 Jahre alt, war abwechselnd und viele Jahre lang bei fast allen führenden Augenärzten Londons wegen dieser Neuralgie der Augen, d.h. schreckliche Schmerzen hinter den Augen, die in Krämpfen kamen und sie für viele Tage nacheinander in ihr Zimmer verbannten; einige Anfälle dauerten 6 Wochen lang. Einige der neuralgischen Schmerzen jedoch blieben ständig. Ihre Augen waren von fast jedem anerkannten Augenarzt in London untersucht worden und niemand konnte irgendetwas grundlegend Krankes an ihnen finden, so wurde einstimmig erklärt, es sei eine Neuralgie des 5. Nerves.

Natürlich waren endlos Stärkungsmittel, schmerzstillende Mittel und Alternativen angewendet worden. Die Augenärzte schickten sie zu den Ärzten und diese wieder zurück zu den Augenärzten. Der verstorbene Dr. Quin und andere führende Homöopathen waren konsultiert worden, aber „niemand hatte es je getroffen“.

Letztendlich, und das seit Jahren, hatte sie nichts versucht; wann immer ein Anfall kam, blieb sie in ihrem verdunkelten Schlafzimmer mit ihrem Kopf eingewickelt und beklagte ihr Schicksal. Mir gegenüber rief sie aus: „Mein Leben ist eine lebenslange Kreuzigung.“

Ich sollte noch feststellen, dass die Neuralgie durch Grippe angekündigt und begleitet war. Im schlimmsten Fall verbannten diese Anfälle von Grippe und Augenhöhlenneuralgie sie fast ein halbes Jahr in ihr Zimmer. In ihrer Erscheinung war sie gesund, gut genährt, eigentlich zu füllig und ziemlich kräftig. Einer ihrer Freunde hatte durch mich von der Homöopathie profitiert und deshalb kam sie zu mir „in äußerster Verzweiflung“. Dies sind die einfachen Fakten dieses Falles, auch wenn es sehr danach aussieht, dass es sich zur Agonie steigert! Nun zur Behandlung. Die Möglichkeiten der Allopathie waren erschöpft und darüber hinaus habe ich in sie sowieso kein Vertrauen; Homöopathie - und auch gute Homöopathie hatte, da die Männer, die es versucht hatten, ihr Handwerk verstanden - ebenso versagt. Nichts tun, was im Moment sehr in Mode ist, hatte auch nichts gebessert. Ich überlegte folgendes: Die Dame erzählt mir,

sie ist fünf oder sechs mal geimpft worden, und da sie so sehr oft geimpft worden war, könnte sie einfach an einer chronischen Vaccinosis leiden, deren Hauptsymptom eine Cephalgie wie ihre ist, also verschrieb ich fortan Thuja (30). Es heilte und die Heilung hat bis jetzt angehalten. Die Neuralgie verschwand langsam; nach etwa sechs Wochen (14. Februar 1882) schrieb ich in mein Fallbeschreibungsbuch: „Die Augen sind gut!“ Da ich seit einiger Zeit nichts von der Patientin gehört habe, schreibe ich ihr im Moment einen Brief, um zu erfahren, ob die Neuralgien inzwischen (30. Dezember 1882) zurückgekehrt sind. Die Antwort werde ich hinzufügen. Natürlich folgt daraus, dass Thuja diesen Fall der Neuralgie, der 20 Jahre gedauert hat, geheilt hat, nicht dass die Dame deswegen an einer Vaccinosis gelitten hat; dass Thuja es wirklich geheilt hat ist unbestreitbar und meine Annahme von Vaccinosis hat mich dazu geführt, es zu verschreiben. Mehr kann man nicht behaupten. Wenigstens muss dieser Fall als klinischer Triumph für Thuja 30 gelten - soviel steht fest.

Als Antwort auf meine Nachfrage erhielt ich folgendes:

1. Januar 1883

Ich bin bei viel besserer Gesundheit, seit ich Ihre Schwelle übertreten habe und abgesehen von ein oder zwei Versuchen des Feindes zurückzukehren, bin ich ziemlich frei von meinem Leiden."

Die Dame ist weiter von ihrer Augenhöhlenneuralgie befreit zur Zeit der Drucklegung dieses Werkes. Nach dem Verschwinden der Neuralgie bekam sie einige Medikamente von mir wegen Verdauungsstörungen.

Ich werde wahrscheinlich nie mehr einen ernsteren Fall von dem was ich für Vaccinosis halte, bekommen, als den, den ich eben erzählt habe, oder auch einen der länger gedauert hat. Zwanzig Jahre kann man durchaus für lange genug halten, um es für permanent zu erklären und das allmähliche Verschwinden innerhalb von 6 Wochen von dem Moment der Thujagabe an beweist, dass es eine unzweifelhafte Medikation ist.

Jedoch ist auch das Folgende nicht uninteressant.

Neuralgische Kopfschmerzen von neunjähriger Dauer

Miss G. -19, kam am 21. März 1881 in meine Obhut und klagte über schlimme Kopfschmerzattacken seit den letzten 9 Jahren. Sie sagte, es sei, als ob ihr Hinterkopf in einem Schraubstock stecke und dann wäre es wieder vorne

und hämmerte als ob ihr Kopf zerbersten würde. Sie war sehr bleich und ihre Stirn sah glänzend und stellenweise braun aus. Diese „Kopfattacken“ ereigneten sich ein- oder zweimal pro Woche.

Tendenz zu Verstopfung; Menstruation regelmäßig; ein altes Gerstenkorn sichtbar auf dem linken Augenlid; mangelnder Appetit; mag keine Fleischkost; die Leber ein wenig vergrößert; hatte im Herbst 1880 eine Reihe von Furunkeln.

Kalte Füße; hatte oft Frostbeulen. Seit Jahren kann sie nicht in einem Omnibus fahren oder in einer Kutsche, weil sie dann bleich wird und ihr schlecht wird; die Haut wird im Wind rauh; die Lippen sind aufgesprungen; zeitweise fällt sie in Ohnmacht.

Sie bekommt Graphites 30.

13. April. - Appetit und geistige Verfassung besser, aber sonst keine Veränderung; auf die Frage nach der Dauer der Kopfschmerzattacken erzählt sie mir, dass die vorletzte 3 Wochen lang anhielt - die letzte 3 Tage. Über dem rechten Auge ist ein schmerzempfindlicher Fleck; sie hat zwei oder drei weiße Pusteln im Gesicht.

Sie wurde mit drei Monaten geimpft, mit 7 Jahren wieder und noch einmal mit 14. Hatte vor etwa 10 Jahren die Pocken.

Also war hier ein Fall, der vor 10 Jahren ungefähr, denn sie konnte die genaue Zeit nicht sicher angeben, Pocken hatte und der außerdem dreimal geimpft war, einmal in Folge von Pocken.

R Tc. Thuja Occidentalis ziv. 3x5 Tropfen in Wasser 2 x täglich

13. Mai. - Viel besser, hatte nur einen leichten Kopfschmerz, der ein bis zwei Stunden anhielt; der empfindliche Fleck auf der Stirn ist nicht mehr schmerzempfindlich; überhaupt keine Ohnmachtsanfälle mehr. Lippen aufgesprungen. Die Pusteln im Gesicht sind verschwunden und die Haut ist ziemlich rein.

Thuja 12,1 Tropfen vor dem Schlafengehen.

17. Juni. - War die letzten 14 Tage krank mit Magenschmerzen; Fieber; Übelkeit und Schweißausbrüche. In der Folge brachen Flecken aus wie Pusteln, - 8 im Gesicht, je einer am Daumen und am Handgelenk, einer am Fuß und zwei am Rücken, - sie füllten sich mit Eiter, waren 5 Tage lang draußen, wurden gelb und dann starben sie ab. Ihre Mutter sagt, die Symptome seien genau die gleichen wie damals als die Patientin die Pocken hatte. Ihre Kopfschmerzen waren gut kurz bevor dieser Anfall auftrat.

1. Juli. - Es geht ihr weiterhin gut.

27. - Die Kopfschmerzen sind nicht zurückgekehrt.

24. Februar 1882. - die Heilung hält gut an, da sie keine Kopfschmerzen mehr hatte und sich auch sonst wohlfühlt. Sie hatte in der Folge einige andere Heilmittel gegen das kleine Geschwür auf dem Augenlid und gegen eine kleine Exostose am Unterkiefer erhalten, aber sie hatte nichts außer Thuja erhalten, als die Cephalalgie verschwand.

Und das war zwei oder drei Wochen bevor die nächste Medizin folgte.

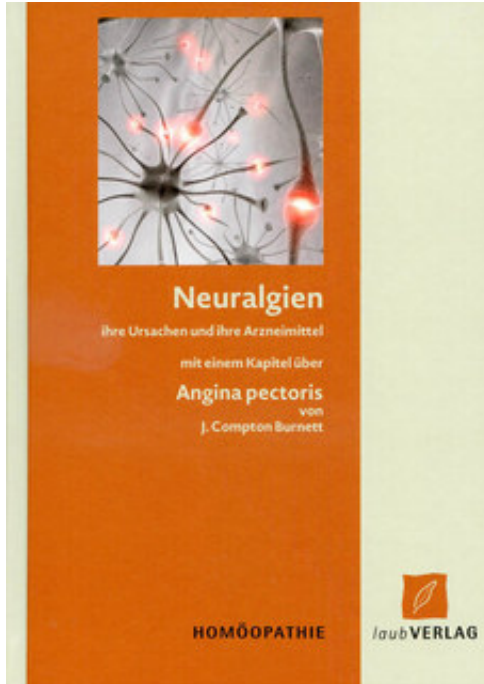
Einige Monate nach diesem Datum wurde diese junge Dame von ihrer Mutter zu mir gebracht, nur um mir zu zeigen, wie gut es ihr ging und um sich endgültig von mir zu verabschieden. Zwei Jahre später hörte ich von ihrer Mutter, dass es ihr weiterhin gut ging; also ist die Heilung von Dauer. Ein interessanter Aspekt dieses Falles ist die seltsame Attacke, die Anfang Juni auftrat. Meine Interpretation davon ist, dass es in Wirklichkeit eine Wirkung von Thuja war oder eine allgemeine organische Reaktion, die dadurch hervorgerufen wurde; und das brachte mich oft auf die 30. Auflösung bei meinen späteren Anwendungen von Thuja, obwohl sich gelegentlich die 3. Dezimale Auflösung als bessere Antwort erwiesen hat als die 30.

Aber das ist nicht der Punkt meiner These, da dieser Fall offensichtlich durch die niedrige Auflösung geheilt wurde, und wenn niedrige Auflösungen heilen, und zwar sofort heilen, wenn auch auf nicht sehr angenehme Weise, aber gut, kann es nicht notwendig sein höher zu gehen, besonders wenn der Glaube auch ohne das ausreichend und dauerhaft ist.

Neuralgie des rechten Auges

Herr -, ein Herr von Stellung und Bedeutung, ungefähr 50 Jahre alt, kam am 28. Juni 1882 um mich zu konsultieren wegen einer Neuralgie des rechten Auges. Er kam in der Folge einer Therapie eines schon registrierten Falles von Neuralgie.

Er klagte über einen fast ununterbrochenen Schmerz im rechten Auge seit Weihnachten 1881, das heißt etwa seit 6 Monaten. Er hatte 1866 eine Neuralgie in Kopf und Schultern gehabt und es wurde ihm von einem Arzt in Schottland soviel Morphium injiziert, dass es ihn fast umbrachte: 7 oder

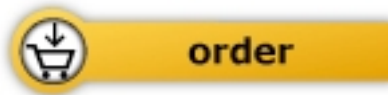

Burnett / Leisten

[Neuralgien ihre Ursache und ihre Arzneimittel](#)

mit einem Kapitel über Angina pectoris

70 pages, hb
publication 2014



More books on homeopathy, alternative medicine and a healthy life www.narayana-verlag.com