


Ferronato N. / Castrian W. Praxis der Pathophysiognomik

Reading excerpt

[Praxis der Pathophysiognomik](#)

of [Ferronato N. / Castrian W.](#)

Publisher: MVS Medizinverlage Stuttgart



<http://www.narayana-verlag.com/b15645>

In the [Narayana webshop](#) you can find all english books on homeopathy, alternative medicine and a healthy life.

Copying excerpts is not permitted.

Narayana Verlag GmbH, Blumenplatz 2, D-79400 Kandern, Germany

Tel. +49 7626 9749 700

Email info@narayana-verlag.com

<http://www.narayana-verlag.com>



Sachverzeichnis

- A**
 Adrenalin 51, 58
 Anämie 24, 37
 Anamnese 19, 22
 Angina pectoris 41
 Antrum 23–24
 Anus 29
 Appendix vermiformis 29
 Appendizitis 29
 Arteriae coronariae 60
 Arteriosklerose 41
 Atmungsorgane 44
 – Anatomie 45
 – pathophysiognomische Zeichen 45
 Atrium 40
 – dextrum 41
 – sinistrum 41
 Ausdruckszone 13, 22
 – Gallenblase 32
 AV-Knoten 41
- B**
 Bauchspeicheldrüse 26, 32, 51
 – Anatomie 32
 – Pathologie 32
 – pathophysiognomische Zeichen 32
 – Physiologie 32
 Bilirubinurie 26
 Bilis 26
 Blinddarm 29
 Blut 37
 Blutgefäße 37
 Blutkörperchen 37, 53
 Blutplasma 53
 Blutstatus, pathophysiognomische Zeichen 68
 Bronchi principales 45
 Bronchien 45
 Bronchioli 45, 47
 Bronchitis 47, 67
- C**
 Caecum 29
 Calices 52–53
 Cardia 40
 Chole 26
 Cholelithiasis 30
 Cholezystitis 30
 Colitis ulcerosa 30, 40
 Colon
 – ascendens 29, 61
 – descendens 29, 61
 – rectum 29–30
 – sigmoideum 29–30
 – transversum 29, 61–62
 Cor 40
 Corpus pancreatis 32
 Cortex
 – glandulae suprarenalis 51
 – renalis 52
- Curvatura ventriculi
 – major 23–24
 – minor 23–24
- D**
 Darmflora 64–65, 67
 Darmkrebs 65
 Dickdarm 29
 – Anatomie 29
 – Ausdruckszone 29
 – pathophysiognomische Zeichen 61
 – Physiologie 29
 Divertikel 40
 Ductus
 – choledochus 26, 30, 32, 60
 – pathophysiognomische Zeichen 64
 – cysticus 30, 32
 – deferens 56
 – hepaticus communis 32
 – pancreaticus 26, 32
 Dünndarm
 – Anatomie 26
 – Ausdruckszone 26
 – pathophysiognomische Zeichen 61
 – Physiologie 26
 Duodenum 26
 – Anatomie 26
 – pathophysiognomische Zeichen 26, 61
 – Physiologie 26
 – Verfärbung 26
 Durchblutungsstörung 69–70
 Dyspnoe 44
- E**
 Eierstock 56, 60
 Eileiter 56, 60
 Eiweißstoffwechsel 33, 36
 Endocarditis lenta 44
 Endocardium 40, 44
 Endokrinium, pathophysiognomische Zeichen 60
 Enteritis regionalis Crohn 28, 63
 Epicardium 40
 Epididymis 56
- F**
 Farbübung 18
 Farbveränderung 20, 30
 Fettstoffwechsel 33, 36
 Filtrum 52
 Flexura
 – coli dextra 29–30
 – coli lienalis 29
 – coli sinistra 29–30
 – hepatica 61
 – lienalis 61
 Fundus 23–24
- G**
 Galle 26
 Gallenblase 30
 – Anatomie 30
 – pathophysiognomische Zeichen 60, 64
 – Physiologie 30
 Gallengang 32
 – pathophysiognomische Zeichen 60, 65
 Gasaustausch 40, 45
 Gaster 23
 Gastrin 24
 Gastritis 24
 Gastrointestinaltrakt 23
 Gebärmutter 56
 Gefäße 37
 – Anatomie 37
 – Farbveränderung 40
 – Pathologie 38
 – pathophysiognomische Zeichen 38
 – Physiologie 37
 Gehirn 15
 Genitalien 52
 Geschlechtsorgane 56
 – Anatomie 56
 – pathophysiognomische Zeichen 56
 – Physiologie 56
 Gesichtsausdruckszone 13
 Gesichtshaut 13
 – Äderchen 21
 – Beschreibungsmerkmale 21
 – Falten 21
 – Farbabweichung 20
 – Färbung 19
 – Farbveränderung 20, 22
 – Gewebeeinziehung 21
 – Normfarbe 20
 – Normstruktur 20
 – Schwellung 20
 – Spannung 19
 – Strahlung 19
 – Strahlungsveränderung 22
 – Struktur 19
 Glandula
 – parathyreoidea 60
 – suprarenalis 58, 72
 – thyreoidea 51, 60
 Glomeruli 53–54, 70
 Glomerulopathie 54
 Glukagon 32
 Großhirn 14, 51
- H**
 Hämatopoese 37
 Harnblase 54, 60
 – pathophysiognomische Zeichen 54
 Harnleiter 54, 60, 62
 – pathophysiognomische Zeichen 56
- Harnröhre 54
 – pathophysiognomische Zeichen 56
 Harnwege 54
 – Anatomie 54
 – pathophysiognomische Zeichen 54
 – Physiologie 54
 Hautzone 19
 Hepar 26, 30
 – pathophysiognomische Zeichen 30
 Herz 40, 61, 66–68
 – Anatomie 40
 – Pathologie 41
 – pathophysiognomische Zeichen 41
 – Physiologie 40
 Herzkammer
 – linke 40
 – rechte 40
 Herzkrankheit, koronare 41
 Hirnnerv 14, 17
 Hoden 56
 Hormonproduktion 53
 Hormonsystem 49
 – Pathologie 52
 – pathophysiognomische Zeichen 52, 59
 – Physiologie 49
 Hypothalamus 37, 51–52, 60
 Hypothyreose 52
- I**
 Ileum 28
 – Anatomie 28
 – pathophysiognomische Zeichen 28, 61
 – Physiologie 28
 – Strukturveränderung 28
 – Verfärbung 28
 Immunsystem, pathophysiognomische Zeichen 61
 Insulin 32
 Intestinum 28
 – duodenum 26
 – ileum 26
 – jejunum 26
 – tenue 26
 Intrinsic Factor 24
 Ischämie 41
- J**
 Jejunum 26
 – Anatomie 28
 – pathophysiognomische Zeichen 28, 61
 – Physiologie 28
 – Strukturveränderung 28
 – Verfärbung 28

K

Kardia 23–24
 Kehlkopfkrebs 64
 Keimdrüsen 51, 56
 Kleinhirn 14
 Knochenmark 33, 37
 Knochenrheumatismus 37
 Knochenstoffwechsel 33, 36
 Kohlenhydratstoffwechsel 33, 36
 Kolon 29
 – Anatomie 29
 – Pathologie 30
 – pathophysiologische Zeichen 30
 – Physiologie 29
 – Schwellung 30
 – Stauung 30
 Koronararterien 60
 Koronarvenen 44, 60
 Korpus 23
 Kortison 51
 Krampfadern 38, 69–70
 Krummdarm 26

L

Labyrinthus ethmoidalis 45
 Larynx 45
 Leber 26, 30
 – Anatomie 30
 – pathophysiologische Zeichen 30, 60, 64–65
 – Physiologie 30
 – Strukturveränderung 30
 Leberkrebs 65
 Leerdarm 26
 Lunge 41, 47
 – Ausdruckszone 47
 – pathophysiologische Zeichen 63
 Lungenflügel
 – linker 45
 – rechter 45
 Lymphe 38
 Lymphgefäße 38
 – pathophysiologische Zeichen 38, 60
 Lymphödem 38

M

Magen 23
 – Anatomie 23
 – Pathologie 24
 – pathophysiologische Zeichen 24, 63
 – Physiologie 23
 Magengeschwür 24
 Magenkarzinom 24
 Magenkrebs 24
 Magensäure 24
 Magenschleim 24
 Magenschleimhaut-entzündung 24
 Malabsorption 40, 64, 69
 Mediastinum 40
 Medulla
 – glandulae suprarenalis 51
 – oblongata 14

– ossis 37
 – renalis 53
 Megakolon 40
 Metabolismus 23
 – carbohydraticum 36
 – ossis 36
 Milz 33
 – Anatomie 33
 – dunkle Tönung 33
 – pathophysiologische Zeichen 33, 60, 64
 – Physiologie 33
 – Schwellung 33
 Mitralklappe 67, 71
 Morbus Bechterew 37
 Morbus Crohn 28, 30, 40, 64
 Mund 23
 Myocardium 40

N

Nasolabialfalte 21, 41, 66, 68
 – Querschnitt 67
 Nebenhoden 56
 Nebennieren 51, 58
 Nebennierenmark 51, 58, 72
 Nebennierenrinde 51, 58
 Nebenschilddrüsen 36, 51–52
 Nephrolithiasis 54
 Nephros 52
 Nervensystem 47
 – pathophysiologische Zeichen 47
 – Physiologie 47
 Nervus
 – facialis 14
 – ischiadicus 49
 – parasympathicus 47, 49
 – sympathicus 47, 49
 – trigeminus 14
 – vagus 14, 24, 49
 Neuroanatomie 14
 Niere 52
 – Anatomie 52
 – Pathologie 54
 – pathophysiologische Zeichen 54, 70
 – Physiologie 53
 Nieren 69
 Nierenbecken 52
 Nierenkarzinom 62
 Nierenmark 52
 Nierenrinde 52
 Nodus atrioventricularis 41
 Nodus sinuatrialis 41
 Noradrenalin 51, 58, 72

O

Obstipation 30, 40
 Ösophagus 23, 26, 45
 – pathophysiologische Zeichen 61
 Ösophagusreflux 26
 Osteomalazie 37, 52
 Osteoporose 37, 52
 Osteosklerose 37, 52
 Ovarium 56

P

Pallium 26, 52
 Pankreas 32
 – Einziehung 32
 – Farbveränderung 33
 – pathophysiologische Zeichen 32, 62–65
 – Schwellung 32
 Papilla Vateri 26, 32, 64
 Parasympathikus 47
 Pathophysiologie 10, 19, 22, 59
 – Grenzen 13
 – Möglichkeiten 13
 Pelvis renalis 52
 Pepsin 24
 Pericardium 44
 Perikarditis 44
 Peritonitis 29
 Pharynx 45
 Physiologie 13
 Plexus solaris 49, 72
 Polypen 40
 Portalgefäße, pathophysiologische Zeichen 61, 64, 71
 Prävention 13, 19
 Prostata 56
 – pathophysiologische Zeichen 69
 Pulmo
 – dexter 45
 – sinister 45
 Pyelon 52–53
 Pyelonephritis 54
 Pylorus 23–24
 Pyramides renales 53

R

Rechtsherzinsuffizienz 68
 Reflux 23
 Ren 52
 Rückfluss 23

S

Samenleiter 56
 Sauerstoffmangel 44–45
 Sauerstoffversorgung 45, 69
 Schilddrüse 51–52, 60
 Schulung, visuelle 18
 Septum interventricularis 40
 Sinus
 – frontalis 45
 – maxillaris 45
 – paranasales 45
 – sphenoidalis 45
 Sinusknoten 41
 Sonnengeflecht 49, 72
 Speiseröhre 23, 26
 – pathophysiologische Zeichen 61
 Splen 33, 60
 Stammhirn 14
 Steuerungssystem, hormonelles 49–52, 69
 Stoffwechsel 23, 33
 – pathophysiologische Zeichen 36, 59, 64

– Physiologie 33
 – Spannung 36
 – Strahlung 36
 – Verfärbung 36
 Stoffwechsellinsuffizienz 67
 Stoffwechseleränderung 13
 Sympathikus 47

T

Testes 51, 56
 Therapieverlauf, Kontrolle 19
 Thrombose 38
 Thrombus 38, 41
 Thymus 51, 60
 Toxikose 20, 37, 61, 68
 Trachea 45
 – Ausdruckszone 45
 Trikuspidalklappe 19, 67
 Tuba uterina 56
 Tubuli renales 53
 Tubulusapparat 53

U


Ulcus ventriculi 24
 Ureter 54, 56, 60, 62, 69
 Urogenitalsystem 52, 55, 59, 69
 Uterus 56

V

Valva
 – atrioventricularis sinistra 90
 – ileocaecalis 29
 – mitralis 40, 60
 – tricuspidalis 40, 60
 Varizen 38
 Vasa 37
 – lymphatica 60
 – sanguinis 37
 – vasorum 38, 40
 Vegetatives Nervensystem 47–48
 Vena
 – cava 40
 – portae 33
 – pudenda profunda 62
 Venae
 – cavae 41
 – coronariae 60
 – pulmonales 41
 Ventriculus 23, 40
 Verdauungssystem 23, 25, 63
 Vesica
 – fellea 30, 60
 – urinaria 54, 60, 62
 Vorsteherdrüse 54, 56

Z

Zäkum 29
 – Anatomie 29
 – Pathologie 29
 – pathophysiologische Zeichen 29
 – Physiologie 29
 Zwischenhirn 14, 51
 Zwölffingerdarm 23, 26
 – pathophysiologische Zeichen 61
 Zyanose 30, 44–45

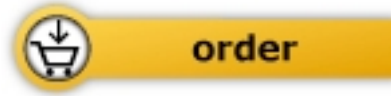

Ferronato N. / Castrian W.

[Praxis der Pathophysiognomik](#)

Lehrbuch und Bildatlas der
Krankheitszeichen im Gesicht

80 pages, pb
publication 2014



More books on homeopathy, alternative medicine and a healthy life www.narayana-verlag.com