

## Manuel Mateu i Ratera Primeros Auxilios con Homeopatía

Reading excerpt  
[Primeros Auxilios con Homeopatía](#)  
of [Manuel Mateu i Ratera](#)  
Publisher: Narayana Verlag



<http://www.narayana-verlag.com/b11905>

In the [Narayana webshop](#) you can find all english books on homeopathy, alternative medicine and a healthy life.

Copyright:  
Narayana Verlag GmbH, Blumenplatz 2, D-79400 Kandern, Germany  
Tel. +49 7626 9749 700  
Email [info@narayana-verlag.com](mailto:info@narayana-verlag.com)  
<http://www.narayana-verlag.com>

[Narayana Verlag](#) is a publishing company for books on homeopathy, alternative medicine and a healthy life. We publish books of top-class and innovative authors like [Rosina Sonnenschmidt](#), [Rajan Sankaran](#), [George Vithoulkas](#), [Douglas M. Borland](#), [Jan Scholten](#), [Frans Kusse](#), [Massimo Mangialavori](#), [Kate Birch](#), [Vaikunthanath Das Kaviraj](#), [Sandra Perko](#), [Ulrich Welte](#), [Patricia Le Roux](#), [Samuel Hahnemann](#), [Mohinder Singh Jus](#), [Dinesh Chauhan](#).

[Narayana Verlag](#) organises [Homeopathy Seminars](#). Worldwide known speakers like [Rosina Sonnenschmidt](#), [Massimo Mangialavori](#), [Jan Scholten](#), [Rajan Sankaran](#) & [Louis Klein](#) inspire up to 300 participants.

## 1.6. Traumatismo craneal

### Guía rápida

Primeros auxilios. Diagnóstico vital: ¿inconsciente? → ¿respira? → ¿pulso?	Protección nuevo accidente Mantener al paciente con vida: RCP si precisa Comprimir la hemorragia Dar aviso SEM (112) Evitar mayores complicaciones (protección, inmovilización cervical, posición de seguridad, traslado en bloque). Determinar Glasgow o niveles. Traslado hospital – con UCI – ¿Neurocirugía?
Primer medicamento en traumatismos craneales	<b>Arnica</b>
Consecuencias de traumatismos craneales: vértigo, ausencias, ceguera, coma, conmoción cerebral, convulsiones, dolor de cabeza, embotamiento, locura, tristeza, ideas de suicidio y pérdida de memoria.	<b>Natrum sulphuricum</b>
Convulsiones violentas con espasmos que arquean la columna, con catalepsia y grito. Dolor de cabeza, embotamiento y tristeza, pérdida de memoria, retraso mental y del desarrollo, y vértigos postraumáticos.	<b>Cicuta</b>

<p>Estupor y coma por lesión, susto o apoplejía. Cara ruborizada, caliente, mandíbula caída, transpiración caliente. Pausas respiratorias, respiración ronca. Narcolepsia, sueño profundo.</p>	<p><b>Opium</b></p>
<p>Embotamiento y estupefacción, contesta lentamente, memoria débil, pasivo, apático, indiferente, en blanco. Meningismo, con movimientos de masticación automáticos, grito encefálico, frunce el ceño.</p>	<p><b>Helleborus</b></p>
<p>Síntomas mentales y emocionales después de lesiones: depresión, embotamiento, olvidos, histeria. Convulsiones por lesiones en cabeza y columna, con rigidez tetánica, tónica, que empiezan por la columna.</p>	<p><b>Hypericum</b></p>
<p>Lesión axonal difusa, contusión cerebral y hemorragias intraparenquimatosas con convulsiones, coma, movimientos automáticos de masticación, rechinar, respiración a bocanadas. Mano de comadrón.</p>	<p><b>Cuprum</b></p>
<p>Convulsiones clónicas, de tipo epiléptico, con opistótonos y parálisis, por heridas en la cabeza. Dolor de cabeza, embotamiento, pérdida de la memoria, tristeza y vértigo postraumáticos. Gran inquietud, mueve el cuello, el cuerpo y las piernas continuamente, &lt; de noche. Tensión muscular. &lt; frío y &gt; calor.</p>	<p><b>Rhus toxicodendron</b></p>
<p>Convulsiones y meningismo por traumatismo craneal, con delirio y dolor de cabeza. Violencia de los síntomas y del comportamiento, con congestión facial y extremidades frías. Comparar: <i>Stram.</i>, <i>Hyos.</i></p>	<p><b>Belladonna</b></p>

## 1. Traumatismos

Cuando predomina el dolor en la zona occipital con gran pesadez de los párpados, debilidad y poca fuerza muscular, temblor extremidades.	<b>Gelsemium</b>
--	------------------

### Introducción

Los traumatismos craneales son cada vez más frecuentes y graves debido, sobre todo, a accidentes de tráfico, laborales y deportivos. Trataremos a fondo su abordaje con la introducción de un apartado, con síntomas del Repertorio para facilitar la elección del mejor medicamento o combinación de medicamentos, junto con una Materia Médica específica y casos clínicos que nos ayudarán a comprender la utilidad de los medicamentos homeopáticos como complemento a las medidas convencionales de necesaria aplicación.

### Diagnóstico

Se puede sospechar una fractura craneal por los siguientes signos:

- Herida visible externa y deformidad evidente.
- Hemorragia por los oídos, por la nariz o en ambos.
- Escurrimiento de líquido cefalorraquídeo por oídos, nariz o la propia herida.
- Hematoma alrededor de los ojos (periorbitario).
- Pupilas de tamaño diferente una de la otra (anisocoria).

Muy probable lesión cerebral cuando se presentan, sobre todo:

- Cambio radical de la personalidad / Confusión, desorientación / Dificultad en el habla o audición.
- Alteración del equilibrio.
- Respiración alterada, irregular, pausas o apneas (Cheyne Stokes). Alteraciones del ritmo cardíaco.

### Primeros auxilios

#### 1. Objetivos:

- a. Protección frente a un nuevo accidente. Medidas urgentes y muy rápidas de protección de los accidentados y de los rescatadores frente a caídas de piedras, edificios, impacto de nuevos vehículos, fuego, agua.

- b. Mantener al paciente con vida, con el cerebro bien perfundido y oxigenado hasta llegar al hospital y, si requiere, al neurocirujano.
  - c. Evitar la hemorragia.
  - d. Evitar lesiones y complicaciones mayores.
  - e. Dar aviso al Servicio de Urgencias, lo más rápido posible (112).
2. **Determinar pulso y respiración.**
- a. Mantener la vía aérea libre. Atender la ventilación. Estar preparado para intubación y ventilación asistida, en caso de paro respiratorio.
  - b. Maniobras de resucitación completas en caso necesario (RCP).
3. **Cohibir la hemorragia.** En caso de hemorragia visible:
- a. Aplicar apósito estéril con presión.
  - b. Instalar una vía venosa con perfusión y vigilar la TA.
4. **Evitar complicaciones:**
- a. Nuevas lesiones neurológicas.
    - i. No mover al paciente antes de aplicar **inmovilización cervical**, que se hará con sumo cuidado (collar cervical). Los traumatismos craneales se acompañan a menudo de lesiones cervicales y de columna.

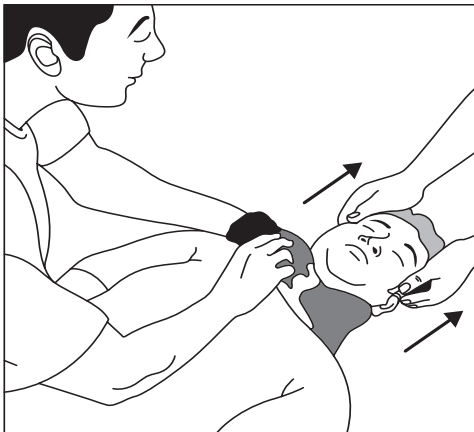
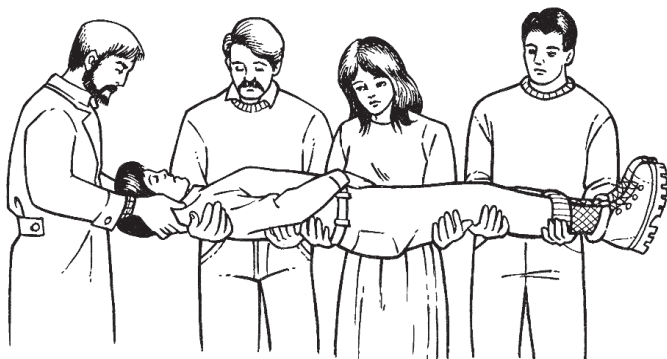


fig. 1.6.1

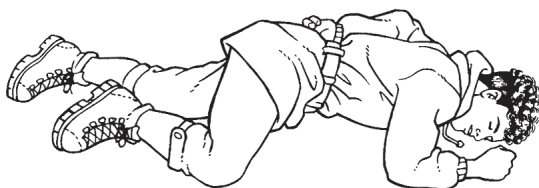
- ii. Traslado a la camilla, para traslado al hospital, con el sistema de **desplazamiento en bloque** (mínimo 4 personas),



Traslado “de una pieza” en lesiones de la columna.

fig.1.6.2

- b. Aspiración por vómito. Si el herido presenta vómitos, una vez inmovilizada la zona cervical, rotar ligeramente al paciente de lado (semiprono), en la llamada **posición de seguridad**, si se puede descartar que haya lesión de columna. Esta rotación debe ser muy cuidadosa, lenta y en bloque.



Herido en posición de seguridad.

fig.1.6.3

- c. Infección. Tratar las heridas abiertas con aplicación simple de **material estéril**, sin intentar manipular la herida. En caso de no disponer, se utilizará ropa o toallas limpias. En casos extremos, la propia mano del socorrista puede ser salvadora.

5. **Traslado a un hospital. Determinar el estado de consciencia.** Anotar el estado de consciencia para información clínica. En traumatismos cerrados, aunque el paciente esté consciente, para vigilar el riesgo de hemorragia cerebral postraumática.
  - a. Método Glasgow: Ocular (4) + Verbal (5) + Motora (6).
  - b. Método simplificado de 4 grados: Alerta / Sólo verbal / Sólo dolor / Inconsciente.
6. **Arnica** 30CH sublingual, inmediatamente y repetirla a menudo (cada 10-20 min.). Si el paciente esta inconsciente, se administran la medicación diluida, y unas pocas gotas sublinguales con una jeringa. Si se dispone de una potencia elevada 1M ó 10MK, es preferible en estas circunstancias. Arnica es el primer medicamento homeopático a administrar y el de mayor utilidad durante los primeros minutos/horas del accidente.

Veamos cómo ejemplo de rápido socorro por herida de bala en la cabeza, el asesinato múltiple que trascendió mundialmente en Tucson (Arizona), e hirió gravemente a la congresista norteamericana Gabrielle Giffords en enero del 2011. La congresista que se daba por muerta al principio, fue socorrida por su ayudante hispano, Daniel Hernández. Su relato es el siguiente:

*“Al acercarme, había varias personas heridas tiradas en el piso. Lo primero que traté de hacer fue averiguar quién estaba vivo. Empecé a chequear a ver si respiraban, y si tenían pulso. Revisé a dos o tres, que estaban muertos, antes de darme cuenta de que habían tocado a la congresista. Vi que estaba herida en la cabeza y se convirtió en mi prioridad, por la importancia del daño. Había mucha hemorragia y en su posición, existía el riesgo de que se asfixiara con su propia sangre. La incorporé. La puse sobre mi pecho para que respirara. Luego puse presión sobre la herida sin aflojarla. ¿Qué utilicé? No disponía más que de mi mano hasta que alguien entró en una tienda y trajo camisas”. Una de las causas de la supervivencia de la congresista fue la rapidez con que llegó al hospital. En menos de 40 minutos entró en el quirófano (Peirón, 2011).*



Manuel Mateu i Ratera

[Primeros Auxilios con Homeopatía](#)

Guía médica para viajeros, deportistas,  
accidentes laborales y grandes  
catástrofes

1000 pages, hb  
publication 2014



**order**

More books on homeopathy, alternative medicine and a  
healthy life [www.narayana-verlag.com](http://www.narayana-verlag.com)