

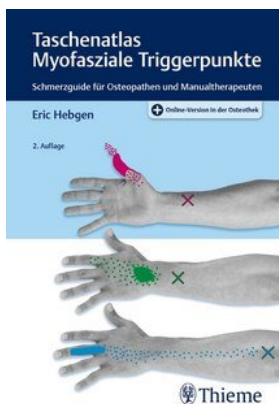
# Eric Hebgen

## Taschenatlas Myofasziale Triggerpunkte

Reading excerpt

[Taschenatlas Myofasziale Triggerpunkte](#)  
of [Eric Hebgen](#)

Publisher: MVS Medizinverlage Stuttgart



<https://www.narayana-verlag.com/b13658>

In the [Narayana webshop](#) you can find all english books on homeopathy, alternative medicine and a healthy life.

Copying excerpts is not permitted.

Å Narayana Verlag GmbH, Blumenplatz 2, D-79400 Kandern, Germany

Tel. +49 7626 9749 700

Email [info@narayana-verlag.com](mailto:info@narayana-verlag.com)

<https://www.narayana-verlag.com>



# 9 Kopf- und Nackenschmerzen

## 9.1

### M. trapezius

► Kap. 8, ► Abb. 9.2, ► Abb. 9.3

Anatomische Zeichnung ► Abb. 16.1

#### 9.1.1 Anatomie und Schmerzausstrahlung

##### Ursprung

- mittleres Drittel der Linea nuchae superior
- Lig. nuchae
- Procc. spinosi und Lig. supraspinalia bis BWK 12

##### Ansatz

- äußeres Drittel des Klavikulahinterrands
- medialer Abschnitt des Akromions
- Oberkante der Spina scapulae

##### Funktion

- Außenrotation im Schultergelenk
- Hebung der Skapula
- Retraktion der Skapula zur Wirbelsäule
- bei fixierter Skapula: Extension und Lateralflexion der HWS

##### Innervation

- N. accessorius
- propriozeptive Fasern aus C3/4

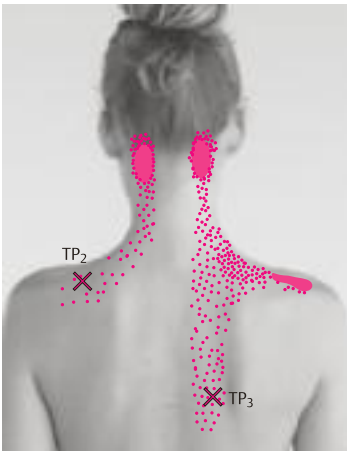
##### Lage der Triggerpunkte

Triggerpunkte (TP) des M. trapezius findet man im gesamten Muskel.

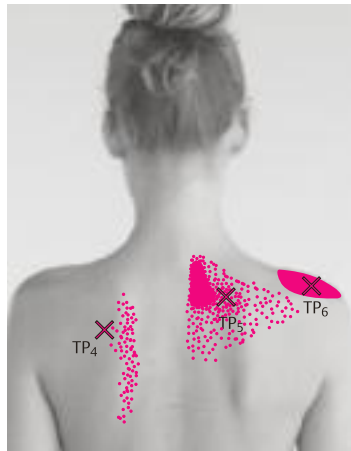
- TP 1: im freien Rand der Pars descendens als hypertone Bänder palpierbar
- TP 2: posterior von TP 1 und oberhalb der Spina scapulae – etwa in der Mitte der Spina
- TP 3: im Bereich des lateralen Randes der Pars ascendens, nahe der Margo medialis scapulae
- TP 4: in der Pars ascendens direkt unterhalb der Spina scapulae, nahe der Margo medialis scapulae
- TP 5: in der Pars horizontalis etwa 1 cm medial des Ansatzes des M. levator scapulae an der Skapula
- TP 6: in der Fossa supraspinata scapulae, nahe dem Akromion

### Schmerzausstrahlung

- TP 1: posterior-lateral im Hals-Nacken-Bereich bis zum Proc. mastoideus lateral am Kopf, besonders im Schläfenbereich und der Augenhöhle, Kieferwinkel
- TP 2: Proc. mastoideus und obere HWS (posterolateral)
- TP 3: Proc. mastoideus und obere HWS (posterolateral) und im Bereich des Akromions
- TP 4: entlang des medialen Rands der Skapula
- TP 5: paravertebral zwischen HWK 7 und TP 5
- TP 6: Schulterdach, Akromion



▶ Abb. 9.1



▶ Abb. 9.2



▶ Abb. 9.3

## 9.1.2 Osteopathisches Vorgehen

### Anamnese

Die Patienten berichten häufig von Schmerzen durch Triggerpunkte des Pars descendens und Pars transversus. Die Schmerzausstrahlung konzentriert sich dabei auf den Schulter-Nacken-Bereich und den Kopf.

Als Entstehungsmechanismen werden entweder akute Überlastung, z. B. durch Sportarten mit explosiosartigen Bewegungen (Tennis, Squash), oder chronische Überlastungen, wie z. B. einseitige Haltungen oder Tätigkeiten (Überkopfarbeiten, Telefonieren mit „eingeklemmtem“ Telefonhörer, lang anhaltende einseitige Rotation des Kopfes bei der Bildschirmarbeit) benannt.

### Befund

Schmerzprovokation durch Kompression des Triggerpunkts. Als Steigerung kann man dies bei gleichzeitiger Dehnung des Muskels wiederholen. Ist der Schmerzzustand sehr akut, genügt auch schon die Dehnung des Muskels als Provokation.

### Test und Technik

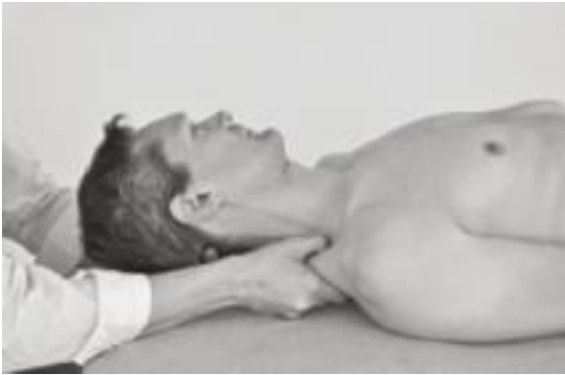Dehnung und Kompressionspalpation des Triggerpunkts (► Abb. 9.4, ► Abb. 9.5)

### Differenzialdiagnostische Hinweise

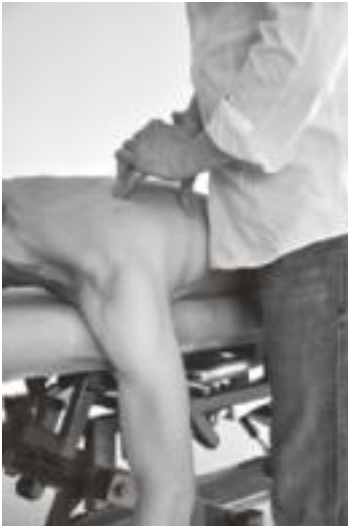- Atemabhängige Schmerzen im interskapulären Bereich können auf Wirbelsäulendysfunktionen mit Rippenbeteiligung hinweisen.
- Treten bei der Dehnung des Pars descendens ausstrahlende Schmerzen in den Arm auf, so sollte man weitergehend auf eine radikuläre Symptomatik der HWS testen.

### Assoziierte innere Organe

- Leber
- Gallenblase
- Magen

**Technik**

► **Abb. 9.4** Behandlung der Triggerpunkte 1 und 2 mit kontralateraler Kopffrotation zur Vordehnung des Muskels.



► **Abb. 9.5** Behandlung der Triggerpunkte 3–5 mit herabhängendem Arm zur Vordehnung des Pars transversus und ascendens.

## 9.2

**M. sternocleidomastoideus**

▶ Abb. 9.6, ▶ Abb. 9.7

Anatomische Zeichnung ▶ Abb. 16.2

**9.2.1 Anatomie und Schmerzausstrahlung****Ursprung**

- ventrokranial am Manubrium sterni
- Oberrand des medialen Klavikuladrittels

**Ansatz**

- Außenfläche des Proc. mastoideus
- laterale Hälfte der Linea nuchae superior

**Funktion**

- ipsilaterale Lateralflexion und kontralaterale Rotation der HWS
- beidseitige Kontraktion: Extension der HWS mit ventraler Translation

**Innervation**

N. accessorius

**Lage der Triggerpunkte**

Triggerpunkte findet man im sternalen und klavikulären Anteil über die gesamte Länge des Muskels.

**Triggerpunkte im sternalen Anteil**

- Manubrium sterni
- supraorbital und in die Orbita
- Wange
- äußerer Gehörgang
- Kiefergelenkregion
- Pharynx und Zunge
- Okziput, posterior des Proc. mastoideus

**Triggerpunkte im klavikulären Anteil**

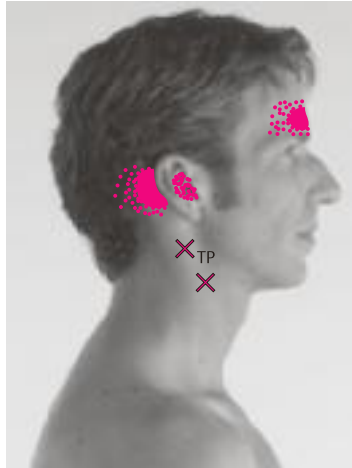- Stirn, eventuell auch beidseits
- äußerer Gehörgang
- unmittelbar hinter dem Ohr

**Schmerzausstrahlung**

Triggerpunkte des M. sternocleidomastoideus führen zu Gesichtsschmerzen, die leicht mit einer Trigeminusneuralgie verwechselt werden können.



► Abb. 9.6



► Abb. 9.7

## 9.2.2 Osteopathisches Vorgehen

### Anamnese

Es treten bei Triggerpunkten in diesem Muskel Gesichtsschmerzen auf, die leicht mit denen einer Trigeminusneuralgie verwechselt werden können, oder Kopfschmerzen.

Akut entstehen Triggerpunkte oft bei Distorsionstraumata der HWS, z. B. bei einem Autounfall oder durch Stürze. Chronische Überlastungen, wie z. B. einseitige Haltungen oder Tätigkeiten (Überkopparbeiten, Telefonieren mit „eingeklemmtem“ Telefonhörer, lang anhaltende einseitige Rotation des Kopfes bei der Bildschirmarbeit), sind ebenfalls nicht selten.

### Befund

Schmerzprovokation durch Kompression des Triggerpunkts. Als Steigerung kann man dies bei gleichzeitiger Dehnung des Muskels wiederholen. Ist der Schmerzzustand sehr akut, genügt auch schon die Dehnung des Muskels als Provokation.

### Test und Technik

Dehnung und Kompressionspalpation des Triggerpunkts (► Abb. 9.8)

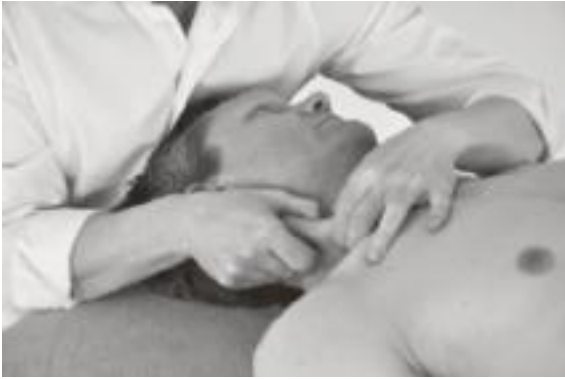### Differenzialdiagnostische Hinweise

Bei Gesichtsschmerzen, die auch von einem Ast des N. trigeminus ausgelöst sein können, empfiehlt sich eine weitergehende Diagnostik.

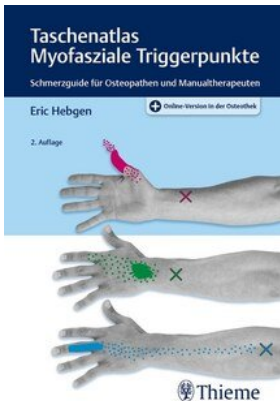
### Assoziierte innere Organe

- Leber
- Gallenblase
- Magen



**Technik**

► **Abb. 9.8** Einstellung des Kopfes in kontralateraler Seitneigung zur Vordehnung des Muskels und Querdehnung zur Behandlung.



Eric Hebgen

[Taschenatlas Myofasziale Triggerpunkte](#)

Schmerzguide für Osteopathen und Manualtherapeuten

484 pages, pb  
publication 2020



**order**

More books on homeopathy, alternative medicine and a healthy life [www.narayana-verlag.com](http://www.narayana-verlag.com)