

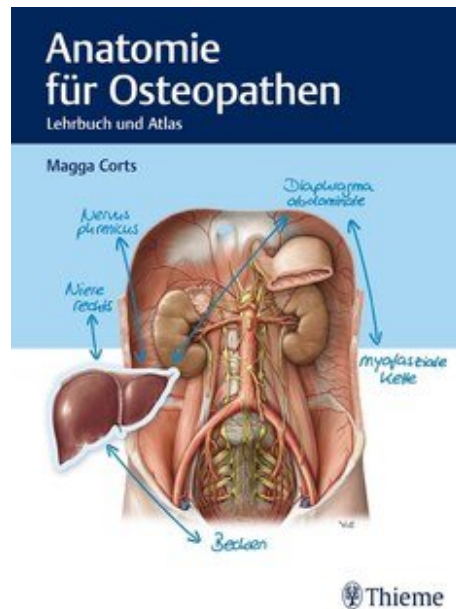
Magga Corts Anatomie für Osteopathen

Leseprobe

[Anatomie für Osteopathen](#)

von [Magga Corts](#)

Herausgeber: MVS Medizinverlage Stuttgart



<https://www.narayana-verlag.de/b25166>

Im [Narayana Webshop](#) finden Sie alle deutschen und englischen Bücher zu Homöopathie, Alternativmedizin und gesunder Lebensweise.

Das Kopieren der Leseproben ist nicht gestattet.
Narayana Verlag GmbH, Blumenplatz 2, D-79400 Kandern
Tel. +49 7626 9749 700
Email info@narayana-verlag.de
<https://www.narayana-verlag.de>



Sachverzeichnis

A

Abdomen 88
 – Arterien 120
 – Ganglien 121
 – Nerven 120
 – Plexus 121
 – Venen 120
 absteigende anteroposteriore Kraftlinie 212
 absteigende zentrale Kraftlinien 208
 Acetabulum 400
 Achillessehne 460
 Achillodynie 459–460
 Achselhöhle 256
 Achsellücke
 – laterale 274
 – mediale 274
 Adamkiewicz-Arterie 218, 242
 Adduktoren, Oberschenkel 382
 Adduktorenkanal 426, 500
 Alcock-Kanal 188, 394, 418
 Angulus venosus 38
 anteriore Körperlinie 210
 Antetarsus 474
 Antetorsionswinkel 408
 Antrum 100
 Anulus
 – inguinalis profundus 150
 – inguinalis superficialis 150
 Anulus femoralis 376
 Anulus fibrosus 220
 Anulus inguinalis profundus 152
 Aorta abdominalis 122
 AP-Kraftlinie 212
 Aponeurosis bicipitalis 296
 Aponeurosis musculi bicipitis brachii 296
 Aponeurosis palmaris 314
 Aponeurosis plantaris 458
 Appendix vermiformis 108
 Arachnoidea 228
 Arcus
 – palmaris profundus 362
 – tendineus 162
 Arcus ileopectineus 376
 Arcus iliopectineus 156
 Arcus lumbocostalis 378
 Arcus palmaris superficialis 318
 Arcus tendineus 154

Arcus tendineus m. levatoris ani 154
 Armlinien 508
 Arteria
 – axillaris 364
 – brachialis 364
 – caudae pancreatis 114
 – cystica 98
 – femoralis 484
 – gastroduodenalis 113
 – hepatica propria 96
 – ilealis 106
 – ileocolica 106
 – iliaca communis 484
 – iliaca externa 120, 377, 484
 – iliaca interna 120, 174, 190
 – intercostalis posterior 242
 – jejunalis 106
 – lumbalis 242
 – mesenterica inferior 108, 120, 126
 – mesenterica superior 106, 108, 114, 120, 125
 – ovarica 120, 182
 – pancreatica magna 114
 – pancreaticoduodenalis 113–114
 – phrenica 60
 – poplitea 484
 – radialis 318, 364
 – radicularis magna 218, 242
 – rectalis inferior 184
 – rectalis media 184
 – rectalis superior 184
 – renalis 116, 120, 174
 – sigmoidea 184
 – splenica 104
 – subclavia 242, 266, 364
 – testicularis 120
 – tibialis anterior 484
 – tibialis posterior 484
 – ulnaris 318, 364
 – urethralis 178
 – uterina 180, 182
 – vesicalis inferior 176, 178
 – vesicalis superior 174, 176
 Articulatio
 – acromioclavicularis 282
 – atlantoaxialis lateralis 226
 – atlantoaxialis mediana 226
 – atlantooccipitalis 226
 – calcaneocuboidea 480
 – capitis costae 72
 – carpometacarpalis 348
 – carpometacarpalis pollicis 348
 – costotransversaria 72
 – coxae 410
 – cubiti 304, 306
 – cuneocuboidea 480
 – cuneonavicularis 480
 – femoropatellaris 438
 – femorotibialis 438
 – genus 436, 438
 – humeri 286
 – humeroradialis 306
 – humeroulnaris 306
 – intercarpalis 346
 – intercuneiformis 480
 – intermetacarpalis 348
 – intermetatarsalis 480
 – interphalangea distalis 480
 – interphalangealis distalis 348
 – interphalangealis proximalis 348, 480
 – mediocarpalis 346
 – metacarpophalangealis 348
 – metatarsophalangea 480
 – radiocarpalis 346
 – radioulnaris distalis 346
 – radioulnaris proximalis 306
 – sacrococcygea 172
 – sacroiliaca 404
 – sternoclavicularis 282
 – subtalaris 478
 – talocalcaneonavicularis 478
 – talocruralis 476
 – talonavicularis 480
 – tarsi transversa 480
 – tarsometatarsalis 480
 – tibiofibularis proximalis 442
 – zygapophysialis 226
 Atembewegung 64
 Atlas 216
 Atmung 64
 Auerbach-Plexus 252
 Aufhängebänder 92
 aufsteigende posteroanteriore Kraftlinien 212
 Außenband, Knie 440
 Außenbänder, Fuß 476

Außenmeniskus 442
 autochthone Rückenmuskulatur 230
 – lateraler Trakt 232
 – medialer Trakt 236
 Axis 216

B

Bandscheibe 220
 Basis cranii externa 498
 Bauchfeldduplikatur 94
 Bauchfellfalten 58, 156
 Bauchspeicheldrüse 114
 Bauchwandmuskeln 52
 Beckenboden
 – mittlere Etage 164
 – obere Etage 164
 – untere Etage 164
 Beckengürtel 372, 396
 Bertini-Band 410
 Bindegewebe 494
 Bochdalek-Dreieck 62
 Bogensehne 502
 Bruchpforte 152
 Brustbein 66
 Brustbein-Rippen-Gelenk 72
 Brustfaszie 256
 – tiefe 260
 Brustwirbelsäule 218
 Bursa omentalis 102
 Bursa subacromialis 284
 Bursa subdeltoidea 284
 BWS 218

C

Calcaneus 474
 Camper-Faszie 148
 Canalis
 – adductorius 426
 – carpi 320
 – inguinalis 150
 – malleolaris 456
 – obturatorius 162, 190
 – pudendalis 190, 394
 – sacralis 168
 – tarsi 478
 – ulnaris 318
 Canalis obturatorius 416
 Canalis pudendalis 418
 Cannon-Böhm-Punkt 108
 Capsula adiposa 116
 Caput medusae 132
 CCD-Winkel 408

- Centrum-Collum-Diaphysenwinkel 408
 Chiasma tendinum 322
 Cholelithiasis 98
 Cholezystitis 98
 Chopart-Gelenklinie 480
 Chorda obliqua 344
 Cisterna chyli 194
 Clavicula 276, 500
 Colles-Faszie 148
 Colon 108
 – ascendens 108
 – descendens 108
 – sigmoideum 108, 184
 – transversum 108
 Connexus intertendinei 334
 Cooper-Band 376
 Cor 80
 Costa 68
 Costa I 32
 Crista iliaca 398
 CTÜ 18
- D**
- Darmptose 106
 Daumensattelgelenk 348
 Delbet-Faszie 502
 Denonvillier-Faszie 178
 Dermatom 246
 Diaphragma 496
 – abdominale 60, 496, 500
 – Funktion 496
 – kraniozervikales 18
 – pelvis 164, 496, 500
 – urogenitale 164, 496
 – zervikothorakales 18, 496
 Diaphragma abdominale 496
 Diaphragma pelvis 496
 Diaphragma urogenitale 496
 Dickdarm 108
 Digitus saltans 322
 Discus
 – articularis ulnocarpalis 344
 – triangularis 346
 – ulnocarpalis 346
 Discus intervertebralis 220
 Dorsalaponeurose 334
 Douglas-Raum 90, 158
 Drainageräume, Peritonealhöhle 90
 Dreieck von Grynfelt 62
 Ductus
 – choledochus 98
 – cysticus 98
 – hepaticus communis 98
 – pancreaticus 114
 – thoracicus 38, 194
- Dünndarm 106, 112
 Duodenum 112
 Dupuytren-Kontraktur 314
 Dura mater 228
 Durasepten 499
 Dysfunktionsketten 504
- E**
- Eierstock 182
 Eileiter 182
 Eimerhenkelbewegung 68, 86
 Eingeweidefaszie 32
 Elle 344
 Ellenbogengelenk 292, 304, 306
 – Bänder 308
 enterisches Nervensystem 252
 Epicondylitis humeri medialis 298
 Epiduralraum 228
 Erb-Punkt 36
 Excavatio
 – rectouterina 90, 158
 – rectovesicalis 90, 158
 – vesicouterina 158
 extraperitoneale Lage 158
 extrazelluläre Matrix 494
- F**
- Fallhand 356
 Falx cerebelli 496, 498
 Falx cerebri 496, 498
 Fascia
 – abdominalis interna 50, 152
 – abdominalis superficialis 48
 – abdominis superficialis 148
 – antebrachii 294, 314, 334
 – axillaris 256
 – brachii 294, 352
 – cervicalis 502
 – cervicalis colli 22
 – cervicalis media 30
 – cervicalis superficialis 22
 – clavipectoralis 260
 – colli 502
 – colli media 30
 – colli profunda 30
 – colli superficialis 22
 – cribrosa 374
 – cruris 448
 – diaphragmatica pelvis 500
 – dorsalis pedis 448
 – endothoracica 26
 – glutea 186, 388
 – iliopsoas 378
 – infraspinata 272
 – lata 374, 424
 – m. pectoralis majoris 256
 – masseterica 502
 – nuchae 40
 – obturatoria 394
 – pectoralis minor 262
 – pelvis 154
 – pharyngobasilaris 30
 – plantaris 496
 – poplitea 432
 – praetrachealis 30
 – renalis 116
 – retropancreatica 114
 – subcutanea abdominalis 148
 – subdiaphragmatica 50
 – subscapularis 272
 – supraspinata 272
 – thoracolumbalis 20, 134, 186, 230
 – transversalis 50, 152
 – urogenitalis superficialis 148
 Fasciculi longitudinales 222
 Fasciculus
 – lateralis 266
 – medialis 266
 – posterior 266
 Faszien 494, 504
 – Beispiele 495
 Faszienskette 498
 Femoropatellargelenk 438
 Femorotibialgelenk 438
 Femur 408, 436
 Fibroblasten 494
 Fibula 436, 474
 Filum terminale 170, 172
 Finger
 – Bänder 350
 – Gelenke 344, 348
 – Knochen 344
 – Kreuzbänder 322
 – Ringbänder 322
 Foramen
 – infrapiriforme 154, 392
 – ischiadicum majus 190
 – obturatum 402
 – omentale (epiploicum) 102
 – suprapiriforme 154, 392
 – venae cavae 62
 Foramen infrapiriforme 418
 Foramen intervertebrale 216
 Foramen jugulare 18
 Foramen omentale 102
 Foramen suprapiriforme 418
- Foramen transversarium 216
 Force Closure 406
 Form Closure 406
 Formverschluss 406
 Fornix humeri 286
 Fossa
 – infraclavicularis 260
 – inguinalis lateralis 152
 – inguinalis medialis 152
 Frohse-Arkade 330, 356
 FTL 134, 186, 230
 Fundus 100
 Funiculus spermaticus 150
 funktionelle Frontallinie 510
 funktionelle Linien 510
 funktionelle Rückenlinie 510
 Fuß 446
 – Gelenke 446, 474, 480
 – Muskeln 450, 462, 466
 Fußgewölbe 470
 Fußwurzelknochen 474
- G**
- Gallenblase 98
 Gallenwege 98
 Gänsefüßchen 434
 Gaster 100
 Gastritis 100
 gastroösophagealer Reflux 84
 Gebärmutter 180
 Gesäßfurche 388
 Glandula thyroidea 32
 Gleiträume, Becken 158
 Golferellenbogen 298
 Grenzstrang 188
 Großzehengrundgelenk 470
 Grundsubstanz 494
- H**
- Halsfaszie 22, 30, 40
 Halswirbelsäule 216
 Hämorrhoiden 132
 Hand 312
 – Bänder 350
 – Flexoren 332
 – Gelenke 344, 348
 – Knochen 344
 – Sehnscheiden 322
 Handgelenk 312
 – distales 346
 – proximales 346
 Handwurzelknochen 344
 Harnblase 176
 Harnleiter 174
 Harnröhre 178

Harnstau 174
 Head-Zonen 250
 Hepar 96
 Hernie 152
 – suprapubische 153
 Herz 80
 Herzachse 80
 Herzbänder 38
 Herzbeutel 82
 Herzkranzgefäße 80
 Hesselbach-Dreieck 152
 Hiatus
 – aorticus 60, 62
 – oesophageus 62, 84
 Hiatus saphenus 374
 Hiatushernie 101
 Hirnmembranen 499
 Hüftgelenk 372, 410
 Hüftmuskeln, innere 378
 Humerus 280, 304
 HWS 216
 Hyaluronsäure 494
 Hypothenar, Muskulatur 326

I

Ileozäkklappe 106
 Ileum 106
 Iliosakralgelenk 404
 Iliumdysfunktion 398
 Incisura scapulae 276
 infrahyoideale Muskulatur 28
 Innenband, Knie 440
 Innenbänder, Fuß 476
 Innenmeniskus 442
 Interkostalmuskulatur 74
 Interkostalnerven 74
 intermuskulare Septen,
 Oberschenkel 430
 intraperitoneale Lage 88,
 158
 ISG 404

J

Jejunum 106

K

Kardia 100
 Karotisdreieck 36
 Karotisscheide 28, 30
 Karpalkanal 320
 Karpaltunnel 320, 358
 Klavikula 276
 Knie, Bänder 440
 Kniegelenk 422, 436
 Kniescheibe 436
 Kollagen 494
 Kollagenfasern 494

Kompartimente, Unterschenkel 455
 Kompartiment-Syndrom 464, 490
 Kontranotation 168, 170
 Kopfgelenk
 – oberes 226
 – unteres 226
 Kopfschmerzen 101
 Koronararterien 80
 Koronarvenen 80
 Kräftepolygon 214
 Kraftlinien 208
 Kraftschluss 406
 Krallenhand 362
 kraniozervikales Diaphragma 18
 Kreuzbänder 440
 – Finger 322
 Kreuzbein 168
 Kreuzbein-Darmbein-Gelenk 404
 Kreuzbein-Steißbein-Gelenk 172

L

Labrum glenoidale 286
 Lacertus fibrosus 296
 Lacuna musculorum 190,
 376
 Lacuna vasorum 190, 376
 Lamina
 – praetrachealis fasciae cervicalis 30
 – praevertebralis fasciae cervicalis 30, 40
 – superficialis fasciae cervicalis 22, 40
 Lamina von Delbet 162,
 176
 Längsgewölbe 470
 Larynx 498
 Laterallinien 506
 Läuferknie 425
 Leber 96
 Leistenband 376
 Leistenhernie 152
 Leistenkanal 150, 412
 Leistenring
 – äußerer 150
 – innerer 150
 Lendenwirbelsäule 218
 Lien 104
 Ligamentum
 – acromioclaviculare 282
 – alarium 222
 – anococcygeum 172
 – anulare 322
 – anulare radii 308
 – apicis dentis 222

– arcuatum laterale 60
 – arcuatum mediale 60
 – arcuatum medianum 60
 – arcuatum pubicum 402
 – bifuracatum 480
 – calcaneocuboideum dorsale 480
 – calcaneocuboideum plantare 480
 – calcaneofibulare 476
 – calcaneonaviculare plantare 478
 – capitatohamatum 350
 – capitis costae intraarticulare 72
 – capitis costae radiatum 72
 – capitis femoris 410
 – capsularium 222
 – cardinale 180
 – carpi palmare 320
 – carpi transversum 320
 – carpometacarpale dorsale 350
 – carpometacarpale palmare 350
 – collaterale 350
 – collaterale carpi radiale 350
 – collaterale carpi ulnare 350
 – collaterale fibulare 440
 – collaterale laterale 476
 – collaterale mediale 476
 – collaterale radiale 308,
 346
 – collaterale tibiale 440
 – collaterale ulnare 308,
 346
 – conoideum 282
 – coracoacromiale 282,
 284
 – coracoclaviculare 280,
 282
 – coracohumerale 286
 – coronarium 96, 502
 – costoclaviculare 280, 282
 – costotransversarium 72
 – costotransversarium laterale 72
 – costotransversarium superius 72
 – cruciatum anterius 440
 – cruciatum posterius 440
 – cruciforme atlantis 222
 – cystoduodenale 108
 – deltoideum 476, 500
 – falciforme 96
 – falciforme hepatis 502
 – flavum 222
 – gastrocolicum 94, 100,
 108
 – gastrophrenicum 100
 – gastrosplenicum 100,
 104
 – glenohumerale inferius 286
 – glenohumerale medium 286
 – glenohumerale superius 286
 – hepatocolicum 108
 – hepatoduodenale 96,
 100, 102, 112
 – hepatogastricum 96, 100,
 102
 – hepatooesophageale 100
 – hepatorenale 96
 – iliofemorale 410
 – iliolumbale 404
 – inguinale 150, 376, 412–
 414
 – intercarpale dorsale 350
 – intercarpale palmare 350
 – interclaviculare 282
 – interosseum 172
 – interspinale 222
 – intertransversarium 222
 – ischiofemorale 410
 – lacunare 376
 – latum uteri 180
 – longitudinale anterius 222
 – longitudinale posterius 222
 – lunotriquetrum 350
 – meniscefemorale anterius 440
 – meniscefemorale posterius 440
 – metacarpale dorsale 350
 – metacarpale palmare 350
 – metacarpale transversum profundum 350
 – metatarsi dorsale 480
 – nuchae 222
 – obliquum 322
 – ovarii proprium 182
 – palmare 350
 – pancreaticosplenicum 114
 – patellae 440
 – pectineum 376
 – phrenicocolicum 100,
 108
 – phrenicooesophageum 84
 – phrenicopericardiacum 82
 – phrenicosplenicum 104
 – popliteum arcuatum 440

- popliteum obliquum 440
- pubicum superius 402
- pubofemorale 410
- puboprostaticum 154
- pubovesicale 154
- pulmonale 76
- radiocarpale dorsale 350
- radiocarpale palmare 350
- radioulnare dorsale 350
- radioulnare palmare 350
- rectouterinum 180
- sacrococcygeum dorsale profundum 172
- sacrococcygeum dorsale superficiale 172
- sacrococcygeum laterale 172
- sacrococcygeum ventrale 172
- sacroiliacum anterius 172, 404
- sacroiliacum dorsale longum 404
- sacroiliacum interosseum 172, 404
- sacroiliacum posterius 172
- sacroiliacum posterius profundum 404
- sacrospinale 172, 404
- sacrotuberale 172, 404
- sacrouterinum 172, 180
- scapholunatum 350
- splenocolicum 104
- splenorenale 104
- sternoclaviculare anterius 282
- sternoclaviculare posterius 282
- sternocostalia radiata 72
- sternopericardiacum inferius 38, 82
- sternopericardiacum medium 82
- sternopericardiacum superius 38, 82
- supraspinale 222
- suspensorium diaphragmale pleurale 26
- suspensorium duodeni 106, 112
- suspensorium ovarii 182
- suspensorium pleurae 500
- talocalcaneum interosseum 478
- talocalcaneum laterale 478
- talocalcaneum mediale 478
- talofibulare anterius 476
- talofibulare posterius 476, 478
- talonaviculare dorsale 478, 480
- teres hepatis 58, 96, 502
- teres uteri 150, 180
- tibiofibulare anterius 475
- tibiofibulare posterius 475
- transversum acetabuli 410
- transversum atlantis 222
- transversum genus 440
- transversum humeri 286
- transversum scapulae 276
- trapezoideum 282
- trapezoideum capitatum 350
- triangulare dextrum 96
- triangulare sinistrum 96
- Trollard 172
- ulnocarpale palmare 350
- umbilicale medianum 502
- vertebropericardiacum 38
- vesicouterinum 180
- von Treitz 238
- Linea
 - alba 48, 148, 502
 - arcuata 48
 - transversa 168
- Liquor 228
- Lisfranc-Gelenklinie 480
- Littlejohn 206
- Loge de Guyon 362
- Loge von Guyon 318
- LSÜ 146
- Luftröhre 78
- lumbosakraler Übergang 146
- Lunge 78
- Lungenfell 76
- Lungenspitze 26
- LWS 218
- Lymphbahnen
 - Abdomen 194
 - Arm 368
 - Becken 194
 - Bein 488
- Lymphknoten
 - Achsel 368
 - Bein 488
- M**
- Magen 100
- Magenptose 101–102
- Mandibula 498
- McBurney-Punkt 108
- Medianusneuralgie 34
- Mediastinum 76, 500, 502
- Medulla spinalis 240
- Meissner-Plexus 252
- Membrana
 - atlantooccipitalis anterior 222
 - atlantooccipitalis posterior 222
 - bronchopericardiaca 78, 83
 - interossea antebra-chii 304, 344
 - interossea cruris 474
 - obturatoria 402
 - suprapleuralis 26
 - tectoria 222
 - vastoadductoria 414
- Meningen 228
- Meniscus, ulnocarpalis 346
- Meniscus lateralis 442
- Meniscus medialis 442
- Meniskus, Knie 442
- Mesenterialwurzeln 92
- Mesenterium 92
- Mesoappendix 92
- Mesocolon sigmoideum 92, 184
- Mesocolon transversum 92, 114
- Mesos 92
- Mesosalpinx 158
- Mesovarium 158
- Metatarsus 474
- Milz 104
- Mittelfellraum 76
- Mittelfußknochen 474
- Mittelhandknochen 344
- Mohrenheim-Grube 260
- Morton-Neuralgie 470
- Murphy-Zeichen 98
- Musculus
 - abductor digiti minimi 326, 462
 - abductor hallucis 462
 - abductor pollicis brevis 326
 - abductor pollicis longus 340
 - adductor brevis 382
 - adductor hallucis 466
 - adductor longus 382
 - adductor magnus 382
 - adductor minimus 382
 - adductor pollicis 326
 - anconeus 302
 - biceps brachii 294
 - biceps femoris 434
 - brachialis 300
 - brachioradialis 296
 - bulbospongiosus 164
 - coccygeus 164, 172
 - coracobrachialis 264, 352
 - deltoideus 268, 274
 - digastricus 28
 - erector spinae 186, 230
 - extensor carpi radialis brevis 338
 - extensor carpi radialis longus 338
 - extensor carpi ulnaris 338
 - extensor digiti minimi 338
 - extensor digitorum 338
 - extensor digitorum brevis 450
 - extensor digitorum longus 454
 - extensor hallucis brevis 450
 - extensor hallucis longus 454
 - extensor indicis 340
 - extensor pollicis brevis 340
 - extensor pollicis longus 340
 - fibularis (peroneus) brevis 454
 - fibularis (peroneus) longus 450
 - fibularis (peroneus) tertius 454
 - flexor carpi radialis 316
 - flexor carpi ulnaris 316, 362
 - flexor digiti minimi 326, 466
 - flexor digitorum brevis 462
 - flexor digitorum longus 464
 - flexor digitorum profundus 330
 - flexor digitorum superficialis 316
 - flexor hallucis brevis 466
 - flexor hallucis longus 464
 - flexor pollicis brevis 326
 - flexor pollicis longus 330
 - gastrocnemius 460
 - gemellus inferior 394
 - gemellus superior 394
 - geniohyoideus 28
 - gluteus maximus 172, 390
 - gluteus medius 390
 - gluteus minimus 390
 - gracilis 382
 - iliacus 172, 378
 - iliococcygeus 164, 172
 - iliocostalis 232

- iliopsoas 378
 - infraspinatus 272, 274
 - intercostalis externus 74
 - intercostalis internus 74
 - intercostalis intimus 74
 - interosseus dorsalis 340, 466
 - interosseus palmaris 332
 - interosseus plantaris 466
 - interspinalis 236
 - intertransversarius 232
 - ischiocavernosus 164
 - latissimus dorsi 138, 268, 274
 - levator ani 164
 - levator costarum 232
 - levator scapulae 270, 276
 - longissimus 232
 - longus capitis 34, 238
 - longus colli 34
 - longus colli (cervicis) 238
 - lumbricalis 332, 466
 - multifidus 236
 - mylohyoideus 28
 - obliquus capitis inferior 238
 - obliquus capitis superior 238
 - obliquus externus abdominis 52
 - obliquus internus abdominis 52
 - obturatorius externus 382
 - obturatorius internus 162, 394
 - omohyoideus 28
 - opponens digiti minimi 326, 466
 - opponens pollicis 326
 - palmaris brevis 314, 326
 - palmaris longus 314, 316, 320
 - pectineus 382
 - pectoralis major 258
 - pectoralis minor 262
 - piriformis 162, 172, 392
 - plantaris 460
 - popliteus 434
 - pronator quadratus 330
 - pronator teres 296
 - psoas major 118, 378, 412
 - psoas minor 118, 378
 - pubococcygeus 164, 172
 - puborectalis 164
 - pyramidalis 149
 - quadratus femoris 394
 - quadratus lumborum 118
 - quadratus plantae 466
 - quadriceps femoris 426
 - rectus abdominis 48, 54
 - rectus capitis posterior major 238
 - rectus capitis posterior minor 238
 - rectus femoris 426
 - rhomboideus major 270, 276
 - rhomboideus minor 270, 276
 - rotator brevis 236
 - rotator longus 236
 - sartorius 426
 - scalenus anterior 34
 - scalenus medius 34
 - scalenus minimus 34
 - scalenus posterior 34
 - semimembranosus 432
 - semispinalis 237
 - semitendinosus 432
 - serratus anterior 262, 276
 - serratus posterior inferior 138
 - serratus posterior superior 138
 - soleus 460
 - sphincter ani externus 164
 - sphincter urethrae externus 164
 - spinalis 236
 - splenius capitis 232
 - splenius cervicis 232
 - sternalis 50
 - sternocleidomastoideus 24
 - sternohyoideus 28
 - sternothyroideus 28
 - stylohyoideus 28
 - subclavius 264
 - subscapularis 264, 272, 274
 - supinator 330
 - supraspinatus 272, 274
 - tensor fasciae latae 392
 - teres major 268, 274
 - teres minor 272, 274
 - thyrohyoideus 28
 - tibialis anterior 450
 - tibialis posterior 464
 - transversus abdominis 54
 - transversus perinei profundus 164
 - transversus perinei superficialis 164
 - transversus thoracis 50
 - trapezius 138, 276
 - triceps brachii 302
 - vastus intermedius 426
 - vastus lateralis 426
 - vastus medialis 426
- Muskellogen
- Oberschenkel 430
 - Unterschenkel 458
- Myers, Thomas W. 504
- myofasziale Wirkungsketten, Grundmodell 504
- Myofibroblasten 494
- Myotom 249
- ## N
- Nervensystem, vegetatives 188
- Nervus
- auricularis magnus 42, 258
 - axillaris 266, 288, 354
 - coccygeus 170
 - cutaneus antebrachii lateralis 294
 - cutaneus antebrachii medialis 266, 288, 298
 - cutaneus brachii medialis 266, 288
 - cutaneus femoris lateralis 188, 413
 - cutaneus femoris posterior 418
 - dorsalis scapulae 288
 - femoralis 414
 - fibularis communis 482
 - fibularis profundus 482
 - fibularis superficialis 482
 - genitofemoralis 412
 - gluteus inferior 418
 - gluteus superior 418
 - iliohypogastricus 412
 - ilioinguinalis 412
 - intercostalis 74, 76
 - ischiadicus 482
 - medianus 266, 288, 298, 320, 358
 - musclocutaneus 266, 288, 352
 - obturatorius 188, 416
 - occipitalis major 42
 - occipitalis minor 36, 258
 - occipitalis tertius 42
 - pectoralis lateralis 266, 288
 - pectoralis medialis 266, 288
 - phrenicus 76, 80, 82, 96, 98, 100, 258, 503
 - plantaris lateralis 482
 - plantaris medialis 482
 - pudendus 188, 418
 - radialis 266, 288, 298, 356
 - subclavius 288
- suboccipitalis 42
- subscapularis 266, 288
- supraclavicularis 258
- suprascapularis 288
- thoracicus longus 266, 288
- thoracodorsalis 266, 288
- tibialis 482
- transversus colli 42, 258
- ulnaris 266, 288, 298, 318, 362
- vagus 80, 96, 98, 100, 104, 106, 108, 112, 114, 120, 182
- Nervus vagus 503
- Niere 116
- Nierenptose 116
- Nonnenknie 444
- Nucleus pulposus 220
- Nursemaid's Elbow 306
- Nutation 168, 170
- ## O
- OAA-Komplex 496
- Oberarm 292
- obere Thoraxapertur 18
- oberflächliche Frontallinie 506
- oberflächliche Rückenlinie 504
- Oberschenkel 422
- Adduktoren 382
- Ohrgeräusche 43
- Olecranon 304
- Omentum majus 94, 100
- Omentum minus 100, 102
- Os
- coccygis 396
 - coxae 396
 - sacrum 396
 - Os capitatum 344
 - Os coccygis 170
 - Bänder 172
 - Muskeln 172 - Os coxae 398
 - Os cuboideum 474
 - Os cuneiforme intermedium 474
 - Os cuneiforme laterale 474
 - Os cuneiforme mediale 474
 - Os femoris 408, 436
 - Os hamatum 344
 - Os hyoideum 498
 - Os ilium 398
 - Bänder 172 - Os ischii 398
 - Os lunatum 344
 - Os naviculare 474
 - Os pisiforme 344
 - Os pubis 398

- Os sacrum 168
 – Bänder 172
 – Muskeln 172
 Os scaphoideum 344
 Os sesamoideum 470
 Os temporale 498
 Os trapezium 344
 Os trapezoidum 344
 Os triquetrum 344
 Ösophagus 84
 Ösophagusengen 84
 Ösophagusvarizen 132
 Ossa carpi 344
 Ossa metacarpi 344
 Ossa metatarsi 474
 Ovar 182
- P**
- PA-Kraftlinie 212
 Palmaraponeurose 314
 Pankreas 114
 Pankreasgang 114
 Pankreaskopf 112
 Papilla duodeni major 98, 112, 114
 Papilla Vateri 112, 114
 Parasympathikus 188, 252
 Patella 436
 Periarthropathia humeroscapularis 68
 Perikard 82, 502
 Peritoneum 88, 158, 500
 – parietale 88, 158
 – viscerale 88, 158
 Pes anserinus 434
 Pfannenband 478
 Pharynx 498
 Pia mater 228
 Piriformis-Syndrom 154, 392
 Plantaraponeurose 458
 Plantarfaszie 500
 Plantarfasziitis 459
 Platysma 22
 Pleura 76
 – parietalis 26
 Pleurahöhle 76
 Pleurakuppel 26, 500, 502
 Plexus
 – aorticus abdominalis 120
 – brachialis 240, 266, 288
 – cervicalis 240, 258
 – coeliacus 120
 – hypogastricus inferior 108, 120
 – hypogastricus superior 120
 – lumbalis 240, 412
 – mesentericus inferior 120
 – mesentericus superior 120
 – myentericus 252
 – ovaricus 182
 – prostaticus 178
 – renalis 120
 – sacralis 240, 412
 – submucosus 252
 – subserosus 252
 – suprarenalis 120
 – venosus ovaricus 182
 – venosus prostaticus 178
 – venosus uterinus 180, 182
 – venosus vertebralis 244
 – vesicalis 178
 Plica
 – epigastrica 156
 – umbilicalis 58
 – umbilicalis lateralis 58, 156
 – umbilicalis medialis 58, 156
 – umbilicalis mediana 58, 156
 – vesicalis transversa 158
 Plicae umbilicales 156
 portokavale Anastomosen 132
 prävertebrale Halsmuskulatur 238
 PRM 228
 Proc. uncinatus 216
 Processus
 – coracoideus 276
 – coronoideus 304
 – pterygoideus 498
 – xiphoideus 66
 Promontorium 168
 Pronatio dolorosa 308
 Pronatorloge 358
 Prostata 178
 Psoasarkade 60, 118
 Pulmo 78
 Pumpschwengelbewegung 68, 86
 Punctum nervosum 36
 Pylorus 100
- Q**
- Quadratusarkade 60, 118
 Quergewölbe 470
- R**
- Radialistunnel 356
 Radius 304, 344
 Radix mesenterii 92
 Ramus
 – bronchialis 78
 – oesophagealis 84
 Recessus
 – axillaris 286
 – costodiaphragmaticus 76, 86
 – costomediastinalis 76, 86
 – phrenicomediastinalis 76
 Rektum 108, 184
 Rektusscheide 48, 148
 Ren 116
 Reserveräume
 – Peritonealhöhle 90
 – Thorax 76
 – Thoraxbereich 86
 Rete articulare cubiti 302
 Retinaculum musculorum extensorum 334, 448
 Retinaculum musculorum fibularium 456
 Retinaculum musculorum flexorum 320, 456
 Retinaculum patellae laterale 440
 Retinaculum patellae mediale 440
 retroperitoneale Lage 88, 112, 158
 Retroperitonealraum 112
 Retzius-Raum 156, 158
 reziproke Spannungsmembran 228
 Rhizarthrose 348
 Ringbänder, Finger 322
 Rippen 68
 – Bandapparat 72
 – Bewegungsachsen 68
 – erste 32
 – Gelenke 72
 Rippenhöcker-Wirbelquerfortsatz-Gelenk 72
 Rippenkopfgelenk 72
 Roemheld-Syndrom 80
 Rosenmüller-Lymphknoten 488
 Rotatorenmanschette 272, 274
 Rotatorenmanschettenruptur 286
 Rückenmark 240
 Rückenmarkshäute 228
- S**
- Sakrokokzygealgelenk 172
 Samenstrang 150
 Scapula 276
 Scarpa-Faszie 148
 Schädelbasis 499
 Schenkelhalswinkel 408
 Schenkelhernie 153
 Schenkelring 376
 Schienbein 436, 474
 Schilddrüse 32
 Schleudertrauma 35
 Schließmuskeln 164
 Schlüsselbein 276
 Schlüsselbeingelenk
 – laterales 282
 – mediales 282
 Schlüsselsteine 206
 schnappender Finger 322
 Schulterblatt 276
 Schulterblatt-Thorax-Gelenk 284
 Schulterdach 276, 286
 Schulterreckgelenk 282
 Schultergelenk 254, 280, 286
 – Bewegungen 274
 Schultergürtel 254
 Schwankschwindel 43
 Schwellkörpermuskeln 164
 Schwurhand 358
 Segment 246
 Sehnenfächer, Hand 334
 Sehnenscheiden 322, 334
 – Hand 322
 Septum
 – intermusculare femoris laterale 430
 – intermusculare femoris mediale 430
 – intermusculare femoris posterius 430
 – rectovesicale 178
 Septum intermusculare brachii laterale 300
 Septum intermusculare brachii mediale 300
 Septum intermusculare crucis 455
 Septum intermusculare femoris 430
 Sesambein 470
 Sibson-Faszie 26, 76, 500
 Sinus caroticus 36
 Sinus tarsi 478
 Sitzhalfter 388
 Skalenus-Syndrom 34
 Skalenuslücke 34, 320
 Skapula 276
 Sklerotom 250
 Spatium
 – rectovaginale 158
 – retroperitoneale 158
 – retropubicum 156, 158
 – vesicovaginale 158
 Speiche 344
 Speiseröhre 84
 Spina
 – iliaca anterior inferior 398

- iliaca anterior superior 398
- iliaca posterior inferior 398
- iliaca posterior superior 398
- Spinalnerv 240, 246
- Spinalnerven 74
- Spirallinien 506
- Splen 104
- Splenomegalie 104
- Sprunggelenk
 - oberes 476
 - unteres 478
- Steißbein 170
- Sternum 66, 500
- Students' Elbow 311
- subakromiales Nebengelenk 284
- Subarachnoidalraum 228
- subokzipitale Muskulatur 230, 238
- subperitoneale Lage 158
- Sulcus bicipitalis medialis 298
- Sulcus glutealis 388
- Sulcus n. spinalis 216
- Sulcus n. ulnaris 362
- Sulcus-tarsi-Syndrom 479
- Supinationstrauma 466
- suprahyoidale Muskulatur 28
- Symphathikus 188, 252
- Symphysis pubica 402
- Syndesmosis tibiofibularis 475

T

- Talus 474
- Tarsaltunnel 456
- Tarsaltunnelsyndrom 448
- Tarsus 474
- Temporomandibulargelenk 24
- Tendovaginitis 322
- Tendovaginitis stenosans 322
- Tentorium cerebelli 496
- Thenar, Muskulatur 326
- Thoracic-outlet-Syndrom 32, 68, 367

- thorakolumbalen Übergang 46
- Thorax, knöcherner 66
- Thoraxapertur
 - obere 18, 502
 - untere 46
- Tibia 436, 474
- tiefe Frontallinie 510
- TLÜ 46
- Toldt-Faszie 108
- Trachea 78
- Tractus iliotalibialis 424
- Tractus-iliotalibialis-Syndrom 425
- Treitz-Band 106, 112, 114
- Treitz-Hernie 106
- Trendelenburg-Zeichen 390
- Trigonum
 - a. vertebralis 42
 - caroticum 36
 - femorale 374
 - lumbocostale 62
 - sternocostale 62
 - suboccipitale 42
- Trigonum clavipectorale 260
- Trizepslücke 354
- Trizepsschlitz 274
- Truncus coeliacus 100, 114, 120, 123–124
- Truncus sympathicus 38, 503
- Tuba uterina 182
- Tuberculum pharyngeum 498

U

- Ulna 304, 344
- Umbilicus 502
- Unterarm 312
 - Flexoren 316, 330
 - Strecker 338, 340
- untere Thoraxapertur 46
- Unterschenkel 446
 - Beuger 460, 464
 - Muskeln 450, 454
- Ureter 174
- Ureterengen 174
- Urethra 178
- Uterus 180

V

- Vagina carotica 30
- Vagina communis tendinum musculorum flexorum 322
- vegetatives Nervensystem 252
- Vena
 - axillaris 366
 - basilica 366
 - basivertebralis 244
 - brachialis 366
 - brachiocephalica 38
 - bronchialis 78
 - cava inferior 120, 127, 192
 - cephalica 260, 366
 - cystica 98
 - femoralis 486
 - fibularis 486
 - gastrica dextra 100
 - gastrica sinistra 100
 - hepatica 96
 - ilealis 106
 - ileocolica 106
 - iliaca interna 174
 - intervertebralis 244
 - jejunalis 106
 - jugularis externa 36
 - lumbalis 244
 - mediana antebrachii 366
 - mesenterica inferior 108, 131
 - mesenterica superior 106, 108, 130
 - oesophagealis 84
 - ovarica 182
 - pancreatica 114
 - pancreaticoduodenalis 113–114
 - phrenica 60
 - poplitea 486
 - portae hepatis 128
 - profunda femoris 486
 - radialis 366
 - rectalis inferior 184
 - rectalis media 184
 - rectalis superior 184
 - renalis 116, 174
 - saphena magna 486
 - saphena parva 486

- sigmoidea 184
- splenica 104
- subclavia 267, 366
- tibialis anterior 486
- tibialis posterior 486
- ulnaris 366
- uterina 180
- vesicalis 176
- Venenwinkel 38
- Vesica biliaris 98
- Vesica urinaria 176
- Vieleck der Kräfte 214
- Viszerotom 250
- VNS 252
- Vorsteherdrüse 178

W

- Wadenbein 436, 474
- Wirbel, Architektur 216
- Wirbelbogengelenke 226
- Wirbelsäule 204, 500
 - Aufbau 204
 - Bänder 222
 - Bögen 206
 - Doppelbögen 206
 - Drehpunkt 206
 - Gelenke 226
 - Knochen 216
 - Krümmungen 204
 - Schlüsselsteine 206
 - Schwachstellen 206
- Wirkungsketten 504

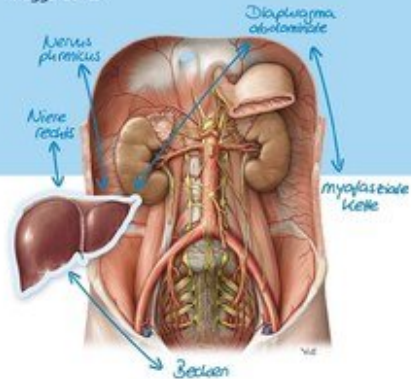
Z

- Zäkum 108
- Zehen
 - Gelenke 474, 480
 - Knochen 474
- Zentralsehne 498
- Zervikobrachialgie 101
- zervikothorakaler Übergang 18
- zervikothorakales Diaphragma 18, 496
- Zwerchfell 60, 96, 496
 - Atembewegung 64
- Zwerchfellhernien 503
- Zwerchfellöffnungen 62
- Zwerchfelllücken 62

Anatomie für Osteopathen

Lehrbuch und Atlas

Magga Corts



 Thieme

Magga Corts

Anatomie für Osteopathen

Lehrbuch und Atlas

528 Seiten, geb.
erschienen 2019



bestellen

Mehr Bücher zu Homöopathie, Alternativmedizin und gesunder Lebensweise

www.narayana-verlag.de