

Salomon / Geyer

Atlas der angewandten Anatomie der Haustiere

Leseprobe

[Atlas der angewandten Anatomie der Haustiere](#)

von [Salomon / Geyer](#)

Herausgeber: MVS Medizinverlage Stuttgart



<http://www.narayana-verlag.de/b16956>

Im [Narayana Webshop](#) finden Sie alle deutschen und englischen Bücher zu Homöopathie, Alternativmedizin und gesunder Lebensweise.

Das Kopieren der Leseproben ist nicht gestattet.
Narayana Verlag GmbH, Blumenplatz 2, D-79400 Kandern
Tel. +49 7626 9749 700
Email info@narayana-verlag.de
<http://www.narayana-verlag.de>



Inhaltsübersicht

Kopf und Hals des Pferdes

| | | |
|--------|---|----|
| Abb. 1 | Kopf und Hals eines Pferdes, oberflächliche Schicht | 12 |
| Abb. 2 | Kopf und Hals eines Pferdes, mittlere Schicht, mit Darstellung der Venen | 14 |
| Abb. 3 | Kopf und Hals eines Pferdes, tiefe Mittelschicht. | 16 |
| Abb. 4 | Kopf und Hals eines Pferdes, tiefste Schicht | 18 |
| Abb. 5 | Paramedianschnitt durch den Kopf und den kranialen Teil des Halses vom Pferd | 20 |
| Abb. 6 | Kehlgang und kranialer Halsbereich eines Pferdes, Ventralansicht | 22 |
| Abb. 7 | Querschnitt durch den Kopf eines Pferdes | 24 |
| Abb. 8 | Schräger Transversalschnitt durch den Kopf eines Pferdes, Ansicht von kaudal auf die Vorderwand des Luftsacks. | 26 |
| Abb. 9 | Schräger Transversalschnitt durch den Kopf eines Pferdes dicht hinter dem rostralen Ende des Luftsacks, Ansicht von kranial | 28 |

Kopf und Hals des Rindes

| | | |
|---------|---|----|
| Abb. 10 | Kopf und Hals vom Rind, oberflächliche Schicht | 30 |
| Abb. 11 | Kopf und Hals vom Rind, mittlere Schicht. | 32 |
| Abb. 12 | Kopf und Hals vom Rind, tiefe Schicht mit Arterien und Nerven | 34 |
| Abb. 13 | Kopf und Hals vom Rind, tiefste Schicht zur Darstellung von Rachen, Kieferhöhle und tiefliegenden Nerven. | 36 |
| Abb. 14 | Paramedianschnitt durch den Kopf und kranialen Halsteil vom Rind. | 38 |

Kopf und Hals von Schaf und Ziege

| | | |
|---------|--|----|
| Abb. 15 | Kopf und Hals eines Schafes, oberflächliche Schicht. | 40 |
| Abb. 16 | Kopf und Hals eines gehörnten Ziegenbockes | 42 |

Kopf und Hals des Schweines

| | | |
|---------|--|----|
| Abb. 17 | Kopf und Hals eines Schweines, oberflächliche Schicht | 44 |
| Abb. 18 | Kopf und Hals eines Schweines, mittlere Schicht in Seitenansicht | 46 |
| Abb. 19 | Hals eines Schweines, Ventrolateralansicht | 48 |

Kopf und Hals des Hundes

| | | |
|---------|--|----|
| Abb. 20 | Kopf und Hals eines Hundes, oberflächliche Schicht | 50 |
| Abb. 21 | Kopf und Hals eines Hundes von ventral mit Darstellung der klinisch wichtigen Blutgefäße | 52 |

| | | |
|---------|---|----|
| Abb. 22 | Kopf und Hals eines Hundes, mittlere Schicht | 54 |
| Abb. 23 | Kopf und Hals eines Hundes, tiefe Schicht. | 56 |
| Abb. 24 | Paramedianschnitt durch den Kopf und Hals eines Hundes. | 58 |
| Abb. 25 | Halswirbelsäule eines Hundes | 60 |

Kopf und Hals der Katze

| | | |
|---------|--|----|
| Abb. 26 | Kopf, Hals und Schultergürtel einer Katze. | 62 |
| Abb. 27 | Kopf, Hals und vorderer Brustbereich der Katze, tiefe Schicht mit Arterien und Nerven. | 64 |
| Abb. 28 | Paramedianschnitt durch Kopf, Hals und Vorderbrust der Katze | 66 |

Brust-, Bauch- und Beckenhöhle des Pferdes

| | | |
|---------|--|----|
| Abb. 29 | Brusthöhle eines Pferdes von links | 68 |
| Abb. 30 | Brusthöhle eines Pferdes von links, linke Lunge entfernt | 70 |
| Abb. 31 | Brusthöhle und Brusteingang eines Pferdes von rechts | 72 |
| Abb. 32 | Brust- und Bauchhöhle eines Pferdes von rechts. | 74 |
| Abb. 33 | Brust- und Bauchhöhle eines Pferdes von rechts. | 76 |
| Abb. 34 | Brust- und Bauchhöhle eines Pferdes von links | 78 |
| Abb. 35 | Brust- und Bauchhöhle eines Pferdes von links | 80 |
| Abb. 36 | Beckenhöhle einer stehend fixierten Stute, linke Seitenansicht | 82 |
| Abb. 37 | Bauchhöhlenorgane eines weiblichen Pferdes, Dorsalansicht | 84 |

Brust- und Bauchhöhle des Rindes

| | | |
|---------|---|-----|
| Abb. 38 | Brust- und Bauchsitus eines Rindes, linke Seitenansicht, oberflächliche Schicht | 86 |
| Abb. 39 | Brust- und kraniale Bauchhöhle eines Rindes von links | 88 |
| Abb. 40 | Brust- und kraniale Bauchhöhle eines Rindes von links mit eröffneter Haube. . . | 90 |
| Abb. 41 | Brusthöhle eines Rindes von rechts | 92 |
| Abb. 42 | Seitliche Bauchwand eines Rindes, oberflächliche Schicht | 94 |
| Abb. 43 | Seitliche Bauchwand eines Rindes, mittlere Schicht | 96 |
| Abb. 44 | Seitliche Bauchwand eines Rindes, tiefe Schicht | 98 |
| Abb. 45 | Lendengegend und Hungergrube eines Rindes, tiefe Schicht | 100 |
| Abb. 46 | Brust- und Bauchsitus eines Rindes, linke Seitenansicht, tiefe Schicht. | 102 |
| Abb. 47 | Brust und Bauchsitus eines Rindes, linke Seitenansicht, tiefe Schicht nach Entfernung von Lunge und Pansen | 104 |
| Abb. 48 | Brust- und Bauchsitus eines Rindes, rechte Seitenansicht, oberflächliche Schicht | 106 |
| Abb. 49 | Brust- und Bauchhöhle eines Rindes, rechte Seitenansicht, seitliche Bauchwand und großes Netz vollständig, Leber teilweise entfernt | 108 |
| Abb. 50 | Brust- und Bauchsitus eines Rindes. Rechte Seitenansicht, tiefe Schicht. | 110 |
| Abb. 51 | Bauchhöhle eines im 5. Monat trächtigen Rindes, Ansicht von links | 112 |

Bauchhöhle der Ziege

| | | |
|---------|--|-----|
| Abb. 52 | Bauchhöhle einer Ziege von dorsal | 114 |
| Abb. 53 | Seitliche Bauchwand eines Ziegenbockes | 116 |

Bauchhöhle des Schweines

| | | |
|---------|---|-----|
| Abb. 54 | Bauchhöhle eines Schweines, männlich kastriert, Ansicht von ventral. | 118 |
| Abb. 55 | Bauchhöhle eines Schweines, männlich kastriert, Ansicht von ventral, Darmkonvolut nach links verlagert. | 120 |
| Abb. 56 | Bauchhöhle eines Schweines, männlich kastriert, Ansicht von ventral Darmkonvolut nach rechts verlagert | 122 |

Leistengegend des Hundes

| | | |
|---------|---|-----|
| Abb. 57 | Regio inguinalis eines Hundes von ventral | 124 |
|---------|---|-----|

Brust- und Bauchhöhle des Hundes

| | | |
|---------|---|-----|
| Abb. 58 | Brust- und Bauchhöhle eines stehend fixierten Rüden, linke Seitenansicht. . . . | 126 |
| Abb. 59 | Brusthöhle eines Hundes von links, linke Lunge entfernt | 128 |
| Abb. 60 | Brusthöhle eines Hundes von rechts. | 130 |
| Abb. 61 | Brustwirbelsäule eines Hundes | 132 |
| Abb. 62 | Brust- und Bauchhöhle eines Hundes von links | 134 |
| Abb. 63 | Brust- und Bauchhöhle eines stehend fixierten Rüden, rechte Seitenansicht . . . | 136 |
| Abb. 64 | Brust- und Bauchhöhle eines Hundes von rechts, Lunge und großes Netz entfernt | 138 |
| Abb. 65 | Bauchhöhle eines Hundes (männlich), Ansicht von ventral. | 140 |
| Abb. 66 | Bauchhöhle eines Hundes, Ansicht von ventral, großes Netz nach kranial gelegt | 142 |
| Abb. 67 | Bauchhöhle eines Hundes, Ansicht von ventral, Darmkonvolut mit Ausnahme von Duodenum und Colon descendens nach links verlagert | 144 |
| Abb. 68 | Bauchhöhle eines Hundes, Ansicht von ventral, Darmkonvolut mit Ausnahme von Cecum und Colon nach rechts verlagert | 146 |
| Abb. 69 | Bauchhöhle eines Hundes, Ansicht von ventral, Darmkonvolut mit Ausnahme des Colons nach rechts verlagert | 148 |

Beckenorgane von Hund und Katze

| | | |
|---------|---|-----|
| Abb. 70 | Geschlechtsorgane einer Hündin in situ, Ansicht von ventral | 150 |
| Abb. 71 | Beckenhöhle eines stehend fixierten Rüden, linke Seitenansicht. | 152 |
| Abb. 72 | Beckenorgane eines Katers, Beckenhöhle von links eröffnet | 154 |

Lendenwirbelsäule des Hundes

| | | |
|---------|--|-----|
| Abb. 73 | Lendenwirbelsäule eines Hundes | 156 |
|---------|--|-----|

Vordergliedmaßen des Pferdes

| | | |
|---------|--|-----|
| Abb. 74 | Schulter, Oberarm und Unterarm eines Pferdes von lateral, oberflächliche Ansicht | 158 |
| Abb. 75 | Schulter, Brust, Oberarm und Unterarm eines Pferdes von kranial | 160 |
| Abb. 76 | Schulter, Oberarm und Unterarm eines Pferdes von lateral, Muskeln teilweise entfernt. | 162 |

| | | |
|---------|---|-----|
| Abb. 77 | Unterarm, Vorderfußwurzel, Mittelhand und Zehe der linken Vordergliedmaße eines Pferdes von lateral | 164 |
| Abb. 78 | Mittelhand und Zehe der linken Vordergliedmaße eines Pferdes von lateral | 166 |
| Abb. 79 | Nerven des Plexus brachialis eines Pferdes | 168 |
| Abb. 80 | Unterarm, Vorderfußwurzel, Mittelhand und Zehe der rechten Vordergliedmaße eines Pferdes von medial. | 170 |
| Abb. 81 | Linker Vorderfuß eines Pferdes, Dorsalansicht | 172 |
| Abb. 82 | Linker Vorderfuß eines Pferdes, Darstellung des Fesseltrageapparates. | 172 |
| Abb. 83 | Linker Vorderfuß eines Pferdes mit Darstellung der Fesselbeugesehnscheide, Lateralansicht. | 174 |
| Abb. 84 | Linker Vorderfuß eines Pferdes mit Darstellung der Fesselbeugesehnscheide, Palmaransicht. | 174 |

Hintergliedmaßen des Pferdes

| | | |
|---------|---|-----|
| Abb. 85 | Beckengliedmaße eines Pferdes von lateral | 176 |
| Abb. 86 | Oberschenkel, Unterschenkel und Tarsus eines Pferdes von lateral | 178 |
| Abb. 87 | Linke Hälfte des Beckens und linke Beckengliedmaße eines Pferdes, Ansicht von lateral | 180 |
| Abb. 88 | Linke Beckengliedmaße eines Pferdes, Ausschnitt Kniegelenksgegend bis Mittelfuß, Ansicht von lateral | 182 |
| Abb. 89 | Linker Hinterfuß eines Pferdes von lateral. | 184 |
| Abb. 90 | Linke Hälfte des Beckens und linke Beckengliedmaße eines Pferdes, Ansicht von medial. | 186 |
| Abb. 91 | Rechter Hinterfuß eines Pferdes von medial. | 188 |
| Abb. 92 | Linker Hinterfuß eines Pferdes, Plantaransicht | 190 |
| Abb. 93 | Linker Hinterfuß eines Pferdes, Plantaransicht; oberflächliche und tiefe Beugesehne nach distal geklappt. | 190 |

Vordergliedmaßen des Rindes

| | | |
|---------|--|-----|
| Abb. 94 | Proximale Schultergliedmaße eines Rindes, Kraniallateralansicht, nach Teilentfernung einiger Muskeln | 192 |
| Abb. 95 | Linker Vorderfuß eines Rindes von dorsal. | 194 |
| Abb. 96 | Rechter Vorderfuß eines Rindes von palmar. | 196 |

Hintergliedmaßen des Rindes


| | | |
|----------|---|-----|
| Abb. 97 | Ober- und Unterschenkel eines Rindes von lateral, oberflächliche Schicht | 198 |
| Abb. 98 | Linke Hälfte des Beckens und linke Beckengliedmaße eines Rindes, Ansicht von lateral | 200 |
| Abb. 99 | Ober- und Unterschenkel eines Rindes von lateral, nach Entfernung des M. gluteobiceps | 202 |
| Abb. 100 | Linke Hälfte des Beckens und linke Beckengliedmaße eines Rindes, Ansicht von medial. | 204 |
| Abb. 101 | Linker Hinterfuß eines Rindes von dorsal | 206 |
| Abb. 102 | Linker Hinterfuß eines Rindes, Medioplantaransicht. | 208 |
| Abb. 103 | Linker Hinterfuß eines Rindes, Lateroplantaransicht. | 210 |

Vordergliedmaßen des Hundes

| | | |
|----------|--|-----|
| Abb. 104 | Skelett des Schultergelenks eines Hundes | 212 |
| Abb. 105 | Skelett des Ellbogengelenks eines Hundes, Lateralansicht | 214 |
| Abb. 106 | Skelett des Ellbogengelenks eines Hundes, Medialansicht | 214 |
| Abb. 107 | Rechtes Vorderfußskelett eines Hundes, Lateralansicht | 216 |
| Abb. 108 | Rechtes Vorderfußskelett eines Hundes, Medialansicht | 218 |
| Abb. 109 | Muskeln an Schulter und Oberarm, rechte Schultergliedmaße eines Hundes, laterale Ansicht | 220 |
| Abb. 110 | Muskeln an Schulter und Oberarm, rechte Schultergliedmaße eines Hundes, laterale Ansicht, M. deltoideus vollständig und Caput laterale des M. triceps brachii teilweise entfernt. | 222 |
| Abb. 111 | Muskeln an Schulter und Oberarm eines Hundes, rechte Schultergliedmaße, mediale Ansicht | 224 |
| Abb. 112 | Muskeln am Unterarm eines Hundes, linke Schultergliedmaße, laterale Ansicht | 226 |
| Abb. 113 | Muskeln am Unterarm eines Hundes, rechte Schultergliedmaße, mediale Ansicht | 228 |
| Abb. 114 | Muskeln am Unterarm eines Hundes, rechte Schultergliedmaße, kaudale Ansicht, M. flexor carpi ulnaris entfernt, M. flexor digitorum superficialis am Ursprung abgetrennt und nach distal umgeklappt | 230 |
| Abb. 115 | Muskeln am Unterarm eines Hundes, rechte Schultergliedmaße, kaudale Ansicht, M. flexor carpi ulnaris entfernt, M. flexor digitorum superficialis am Ursprung abgetrennt und nach distal umgeklappt, Mittelstück des Caput humerale des tiefen Zehenbeugers herausgeschnitten | 230 |
| Abb. 116 | Hals-, Schulter- und Oberarmgegend eines Hundes | 232 |
| Abb. 117 | Rechte Schultergliedmaße eines Hundes, distal der Oberarmmitte, Kraniolateralansicht | 234 |
| Abb. 118 | Nerven des Plexus brachialis eines Hundes | 236 |

Hintergliedmaßen des Hundes

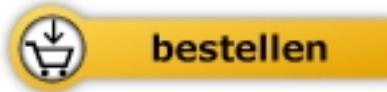| | | |
|----------|--|-----|
| Abb. 119 | Knöchernes Becken und linkes Oberschenkelbein eines Hundes | 238 |
| Abb. 120 | Skelett des Kniegelenks eines Hundes | 240 |
| Abb. 121 | Rechtes Hinterfußwurzelskelett eines Hundes, Dorsolateralansicht. | 242 |
| Abb. 122 | Rechtes Hinterfußwurzelskelett eines Hundes, Plantaransicht | 242 |
| Abb. 123 | Muskeln der linken Hintergliedmaße eines Hundes, oberflächliche Schicht, laterale Ansicht. | 244 |
| Abb. 124 | Muskeln der linken Hintergliedmaße eines Hundes, mittlere zwei Drittel des M. biceps femoris entfernt, laterale Ansicht | 246 |
| Abb. 125 | Muskeln der rechten Hintergliedmaße eines Hundes, mediale Ansicht | 248 |
| Abb. 126 | Unterschenkelmuskeln der linken Beckengliedmaße eines Hundes, laterale Ansicht. | 250 |
| Abb. 127 | Unterschenkelmuskeln der linken Beckengliedmaße eines Hundes, mediale Ansicht | 252 |
| Abb. 128 | Kreuz-, Becken-, Oberschenkel- und Knieregion eines Hundes; N. pudendus | 254 |
| Abb. 129 | Beckengliedmaße eines Hundes, M. biceps femoris zum größten Teil entfernt, Lateralansicht; N. ischiadicus | 256 |
| Abb. 130 | Nerven des Plexus lumbosacralis eines Hundes, rechte Hintergliedmaße, Medialansicht; Mm. psoas minor und iliopsoas teilweise entfernt. | 258 |



Salomon / Geyer

[Atlas der angewandten Anatomie der Haustiere](#)

272 Seiten, kart.
erschienen 2011



Mehr Bücher zu Homöopathie, Alternativmedizin und gesunder Lebensweise
www.narayana-verlag.de