

# Salomon / Geyer

## Atlas der angewandten Anatomie der Haustiere

Leseprobe

[Atlas der angewandten Anatomie der Haustiere](#)

von [Salomon / Geyer](#)

Herausgeber: MVS Medizinverlage Stuttgart

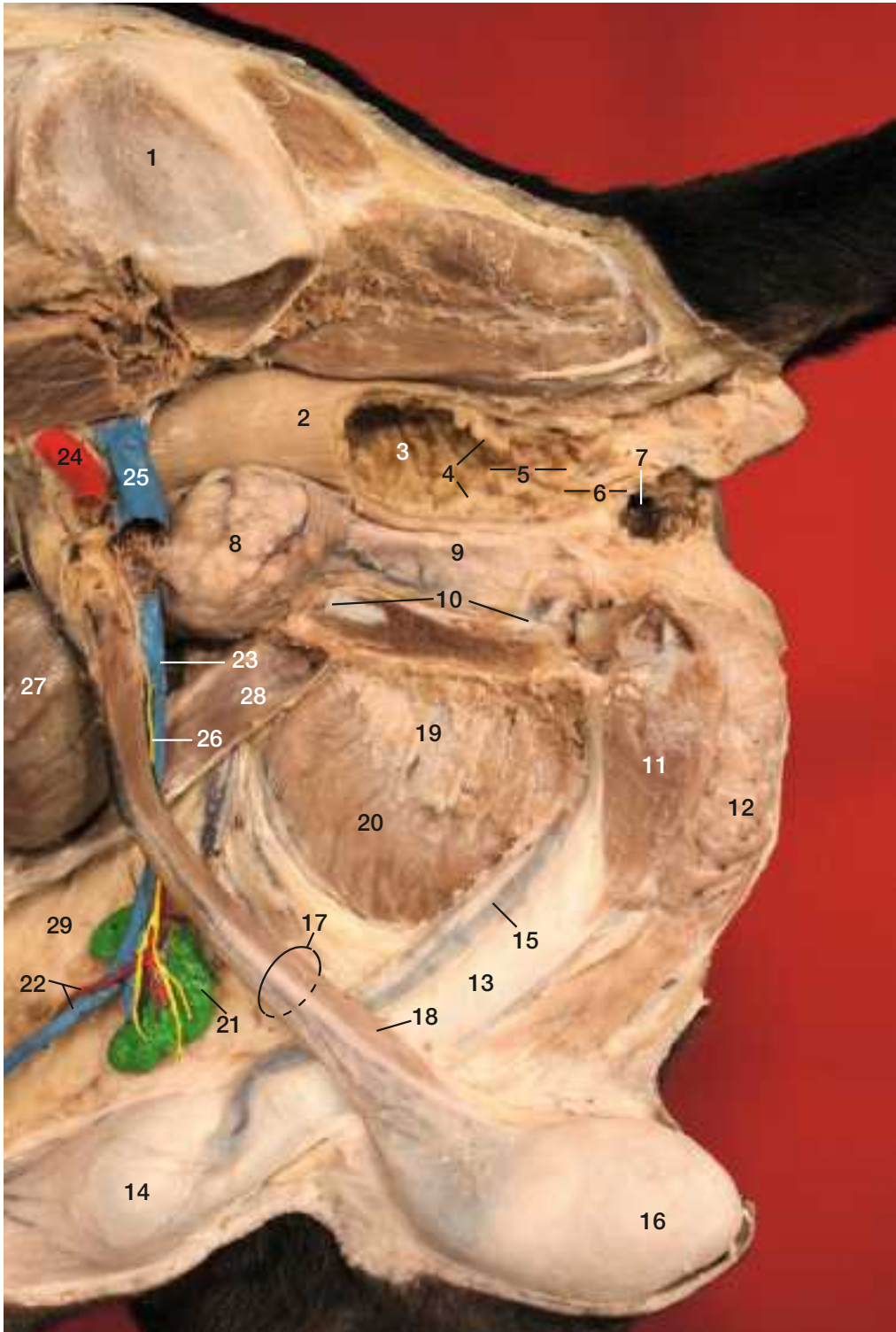


<http://www.narayana-verlag.de/b16956>

Im [Narayana Webshop](#) finden Sie alle deutschen und englischen Bücher zu Homöopathie, Alternativmedizin und gesunder Lebensweise.


Das Kopieren der Leseproben ist nicht gestattet.  
Narayana Verlag GmbH, Blumenplatz 2, D-79400 Kandern  
Tel. +49 7626 9749 700  
Email [info@narayana-verlag.de](mailto:info@narayana-verlag.de)  
<http://www.narayana-verlag.de>





**Abb. 71 Beckenhöhle eines stehend fixierten Rüden, linke Seitenansicht, linkes Hüftbein z.T. entfernt**

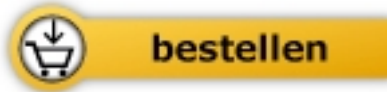
- 1 Ala ossis ili
- 2 Rectum, distaler Abschnitt durch halbseitiges Abtragen der Wand eröffnet; **Rektumprolaps**: Vorfall der rektalen Schleimhaut, Behandlung durch Reposition und Tabaksbeutelnaht, **Rektumdivertikel**: durch Riss der Tunica muscularis
- 3 Rektumschleimhaut
- 4 Linea anorectalis, markiert den Eingang in den Afterkanal, Canalis analis
- 5 Zona columnaris des Afterkanals, Schleimhaut mit zahlreichen Längsfalten
- 6 Zona intermedia, mit mehrschichtigem Plattenepithel ausgekleidete Engstelle des sehr **schmerzempfindlichen** Afterkanals
- 7 rechter Analbeutel, Sinus paranal; Durch **Entzündung** des Analbeutels kommt es zu **Entleerungsstörungen**, daraus kann sich ein **Abszess** entwickeln, der durch Bildung einer **Fistel** zur Hautoberfläche durchbricht. Bei Anschoppung ist der pastöse Inhalt durch sanften Druck auszupressen, evtl. auszuspülen.
- 8 Prostata; erkrankt häufig bei älteren nicht kastrierten Rüden; **benigne Prostatahyperplasie** führt zu Kotabsatzschwierigkeiten, blutig-serösem Sekret aus der Harnröhre, geringfügiger Hämaturie; Prostata rektal **palpierbar**, im laterolateralen **Röntgenbild** erkennbar, **Prostatatumoren** (hochmaligne Adenokarzinome) treten etwa im 10. Lebensjahr auf und haben zum Zeitpunkt der Diagnose meist schon metastasiert.
- 9 Beckenteil der Harnröhre; vom quer gestreiften M. urethralis umgeben, dieser von Motoneuronen im Sakralmark innerviert; Tonusverlust des M. urethralis und des Detrusormuskels im Harnblasenhalsbereich führen zu **Harninkontinenz**. **Funktionelle Miktionsstörungen** bei neurogen bedingtem Verlust der Koordination von Detrusor- und M.-urethralis-Funktion
- 10 Symphysis pelvina
- 11 linker M. ischiocavernosus, sein Ursprung am Arcus ischiadicus bei Entfernen des Os coxae abgetrennt, Innervation durch N. perinealis profundus des N. pudendus
- 12 M. bulbospongiosus, Innervation wie bei Nr. 11
- 13 Corpus penis
- 14 Bulbus glandis
- 15 V. dorsalis penis, mündet in V. pudenda interna
- 16 linker Hoden
- 17 Samenstrang, besteht aus: \*Ductus deferens (Blutversorgung über A. und V. ductus deferentis der A. bzw. V. prostatica), \*A. und V. testicularis, \*sympathischen Nervenfasern (Plexus testicularis), \*parasympathischen und sympathischen Nervenfasern vom Plexus pelvinus (Plexus deferentialis), \*Lymphgefäßen zu den Lnn. iliaci mediales und Lnn. lumbales aortici; Die Gefäße und Nerven des Samenstranges sind umhüllt vom Viszeralblatt der Tunica vaginalis. **Samenstrangentzündung (Funikulitis)** durch retrograde Infektion aus Harn oder Prostatasekret
- 18 M. cremaster (Abspaltung vom kaudalen Rand des M. obliquus internus abdominis)
- 19 Tendo symphysialis
- 20 rechter M. gracilis
- 21 Lnn. scrotales des Lymphocentrum inguinofemorale (inguinale superficiale); bei der Hündin = Lnn. mammarii, werden bei Operationen vom **Mammakarzinomen** mit entfernt
- 22 A. und V. epigastrica caudalis superficialis
- 23 V. pudenda externa
- 24 A. iliaca externa, setzt sich nach Verlassen der Bauchhöhle über die Lacuna vasorum in die A. femoralis fort
- 25 V. iliaca externa, setzt sich in die V. femoralis fort
- 26 N. genitofemoralis (beim Flfr. kein R. femoralis vorhanden), innerviert M. cremaster, Präputium und Haut medial am Oberschenkel
- 27 Harnblase; **Harnblasentzündung** (Zystitis), **Harnsteine** (entstehen meist in der Harnblase, können Harnabsatz behindern, große Steine oft tastbar, alle Arten von Steinen im Ultraschallbild sichtbar, **Harnsteinerkrankung** = Urolithiasis), **Harninkontinenz**, **Harnverhaltung**, **Harnblasentumoren** (meist bösartig, anfangs mit Entzündung zu verwechseln)
- 28 M. rectus abdominis
- 29 Stratum adiposum der Subkutis



Salomon / Geyer

[Atlas der angewandten Anatomie der Haustiere](#)

272 Seiten, kart.  
erschienen 2011



Mehr Bücher zu Homöopathie, Alternativmedizin und gesunder Lebensweise  
[www.narayana-verlag.de](http://www.narayana-verlag.de)