

Salomon / Geyer

Atlas der angewandten Anatomie der Haustiere

Leseprobe

[Atlas der angewandten Anatomie der Haustiere](#)

von [Salomon / Geyer](#)

Herausgeber: MVS Medizinverlage Stuttgart



<http://www.narayana-verlag.de/b16956>

Im [Narayana Webshop](#) finden Sie alle deutschen und englischen Bücher zu Homöopathie, Alternativmedizin und gesunder Lebensweise.

Das Kopieren der Leseproben ist nicht gestattet.
Narayana Verlag GmbH, Blumenplatz 2, D-79400 Kandern
Tel. +49 7626 9749 700
Email info@narayana-verlag.de
<http://www.narayana-verlag.de>



Sachregister

Die Ziffern geben die jeweilige Abbildung an. Es gelten folgende Abkürzungen: Pfd. = Pferd, Rd. = Rind; Schf. = Schaf, Zg. = Ziege, Sus = Schwein, Hd. = Hund, Ktz. = Katze.

A

- Abblatten Pfd. 76, 79
Abomasum s. Labmagen
Achillessehne Hd. 126
Acromion Hd. 109, 110
Adduktorenlähmung Rd. 100
Afterkrallen s. Wolfkrallen
Ala atlantis Pfd. 1, 2, 3, 4; Rd. 10, 12, 13; Schf. 15; Zg. 16;
Sus 17, 18; Hd. 20, 22, 23, 25; Ktz. 26
Ala ossis ilii Hd. 119
Analbeutel s. Sinus paranasalis
Angulus caudalis scapulae Hd. 110
Angulus mandibulae Pfd. 1, 2
Ansa proximalis coli Rd. 47, 49, 50; Zg. 52
Ansa distalis coli Rd. 47, 50
Ansa sigmoidea Rd. 49
Ansa spiralis coli Rd. 47
Anulus femoralis Hd. 125
Anulus inguinalis profundus Hd. 57
Anulus inguinalis superficialis Zg. 53; Hd. 57
Anulus vaginalis Hd. 65, 67
Aorta abdominalis Rd. 38, 47; Zg. 52; Ktz. 72
Aorta thoracica Pfd. 30; Rd. 38, 39, 40, 41, 50; Zg. 52;
Hd. 59, 60, 62, 64
Aortenklappe s. Valva aortae
Apex ceci Pfd. 32
Apophysenablösung Hd. 104, 120
Apophysenfugenschluss Hd. 104, 105
Arcus aortae Rd. 46, 47
Arcus hyoideus Hd. 21
Arcus inguinalis Rd. 100; Zg. 53; Hd. 57
Arcus palmaris superficialis Rd. 96
Arcus zygomaticus Pfd. 1, 2; Rd. 10, 11, 12; Schf. 15; Zg.
16; Sus 18; Hd. 20, 22; Ktz. 26
Area medialis m. recti femoris Hd. 119
Area lateralis m. recti femoris Hd. 119
Arteria, Arteriae (A., Aa.)
A. alveolaris inferior Pfd. 3, 4, 8
A. angularis oculi Pfd. 2
A. antebrachialis superficialis cranialis Hd. 117
A. auricularis caudalis Pfd. 2, 3, 9; Rd. 13; Schf. 15; Zg.
16
A. axillaris Pfd. 31, 79; Rd. 41; Hd. 118
A. basilaris Pfd. 5
A. brachialis Pfd. 79; Hd. 118
A. bronchoesophagea Pfd. 30; Rd. 41
A. buccalis Pfd. 2; Rd. 11, 12; Sus 18; Hd. 22
A. carotis communis Pfd. 2, 3, 4; Rd. 11, 12, 13, 46; Schf.
15; Sus 18; Hd. 21, 22, 23, 24; Ktz. 27
A. carotis externa Pfd. 3, 4, 5; Rd. 12, 13; Hd. 23; Ktz. 27
A. carotis interna Pfd. 4, 9
A. caudalis femoris Pfd. 85, 86; Rd. 97, 98, 99
A. caudalis femoris distalis Pfd. 87, 88; Hd. 129
A. celiaca Rd. 47
A. cervicalis profunda Pfd. 31
A. cervicalis superficialis Pfd. 31, 75; Hd. 20, 22, 116
A. circumflexa femoris lateralis Hd. 57
A. circumflexa femoris medialis Pfd. 87; Rd. 98
A. circumflexa humeri caudalis Rd. 94
A. circumflexa iliolum profunda Pfd. 90; Rd. 43, 44, 45, 100;
Zg. 52; Hd. 70
A. collateralis radialis Pfd. 76; Hd. 117
A. cornualis Zg. 16
A. costoabdominalis dorsalis Rd. 44
A. digitalis lateralis Pfd. 77, 78
A. digitalis medialis Pfd. 80, 81, 91
Aa. digitales palmares communes Pfd. 80; Rd. 96
Aa. digitales plantares communes Pfd. 91; Rd. 102, 103
A. dorsalis pedis Pfd. 89
A. epigastrica caudalis Rd. 100
A. facialis Pfd. 1, 2, 3, 4, 5, 6, 7; Rd. 10, 11, 12; Sus 19;
Hd. 22, 23; Ktz. 27
A. femoralis Pfd. 90; Zg. 53; Hd. 57, 125, 130
Aa. gastricae breves Hd. 65
A. gastroepiploica Hd. 65
A. glutea caudalis Pfd. 90; Rd. 99, 100; Zg. 53; Hd. 128,
129
A. glutea cranialis Pfd. 90; Hd. 129
A. ileocolica Hd. 68
A. iliaca externa Pfd. 90; Rd. 47, 100; Zg. 52; Hd. 130;
Ktz. 72
A. iliaca interna Rd. 100; Zg. 52
A. infraorbitalis Pfd. 4, 11, 12, 13; Sus 18; Hd. 22
A. intercostalis dorsalis Pfd. 30; Rd. 39, 40, 41; Hd. 59
A. intercostalis suprema Pfd. 31
A. interossea cranialis Pfd. 77
A. labialis inferior Pfd. 2; Hd. 20
A. labialis superior Pfd. 1, 2; Rd. 11, 12, 13
A. lingualis Pfd. 3, 4, 5; Hd. 23; Ktz. 27
A. linguofacialis Rd. 12, 13
A. masseterica dorsalis Pfd. 2
A. masseterica ventralis Pfd. 2
A. maxillaris Pfd. 3, 4, 8, 9; Rd. 12, 13; Hd. 22, 23; Ktz. 27
A. mediana Pfd. 79, 80; Rd. 96

A. mesenterica caudalis Hd. 67, 68, 69
 A. mesenterica cranialis Hd. 67, 68, 69
 A. metatarsa dorsalis III Pfd. 85, 87, 88, 89; Rd. 101
 A. obturatoria Pfd. 90
 A. occipitalis Pfd. 3, 4; Hd. 23
 A. ophthalmica externa Rd. 12, 13; Hd. 22, 23; Ktz. 27
 A. ovarica Hd. 70
 A. palatina major Pfd. 4, 7
 A. palatina minor Pfd. 4
 A. plantaris medialis Pfd. 91; Rd. 102
 A. profunda femoris Hd. 130
 A. pudenda externa Pfd. 90; Rd. 100; Hd. 57
 A. pudenda interna Pfd. 90; Rd. 99, 100
 A. pulmonalis Pfd. 30, 31, 48; Rd. 39, 40, 41; Hd. 59
 A. renalis Rd. 47; Zg. 52
 A. sacralis mediana Rd. 100; Ktz. 72
 A. saphena Pfd. 91; Rd. 100; Hd. 130
 A. scapularis dorsalis Pfd. 31
 A. subclavia Rd. 41, 46; Hd. 23, 59
 A. sublingualis Pfd. 3, 4, 5; Hd. 22
 A. subscapularis Pfd. 79; Hd. 118
 A. temporalis profunda caudalis Pfd. 4; Rd. 12; Hd. 22
 A. temporalis superficialis Pfd. 2, 3, 9; Rd. 10, 12; Zg. 16; Hd. 22, 23
 A. testicularis Hd. 65, 66, 67, 68, 69, 71; Ktz. 72
 A. thoracica externa Rd. 41; Zg. 16; Hd. 23
 A. thoracica interna Pfd. 31; Rd. 38, 46, 47, 50
 A. thoracodorsalis Ktz. 26
 A. thyroidea cranialis Pfd. 3; Rd. 12; Hd. 22, 23; Ktz. 27
 A. tibialis caudalis Pfd. 90
 A. tibialis cranialis Pfd. 88, 89
 A. transversa faciei Pfd. 1, 2, 8; Schf. 15; Zg. 16
 A. umbilicalis Pfd. 90; Rd. 47, Ktz. 72
 A. uterina Rd. 47, 100
 A. vertebralis Pfd. 31; Hd. 24

B

Bandscheibe s. Discus intervertebralis
 Bandscheibenvorfall Hd. 24, 73
 Basihyoid Pfd. 4, 5; Rd. 13, 14; Hd. 21, 22, 23, 24; Ktz. 28
 Basis cecii Pfd. 32, 33
 Bauchhöhle Pfd. 37; Rd. 38, 46, 47, 48, 50; Hd. 62, 63,

64, 65, 66, 67, 68, 69
 Becken, knöchernes Hd. 119
 Betäubung elektrische Sus 36
 Beugesehnen Pfd. 77, 83, 84, 87, 92, 93; Rd. 96, 98, 102, 103
 Beugesehne, tiefe Hd. 126
 Biceps-brachii-Reflex Hd. 111
 Bifurcatio tracheae Rd. 50
 Bikuspidalklappe s. Valva atrioventricularis sinistra
 Blättermagen s. Omasum
 Blinddarmdrehung Rd. 50
 Blinddarmkopf Pfd. 37
 Blut, arterielles Pfd. 1, 8, 31
 Blutentnahme Pfd. 1; Rd. 10; Schf. 15; Zg. 16; Sus 17, 19; Hd. 116, 117, 130
 Bronchus trachealis Rd. 50
 Brusthöhle Pfd. 35; Rd. 38, 46, 47, 48, 50; Hd. 58, 59, 60
 Brustwirbelsäule Hd. 61
 Buggelenk s. Art. humeri
 Buglymphknoten s. Lnn. cervicales superficiales
 Bulbus glandis Hd. 71
 Bulla tympanica Hd. 23
 Bursa ovarica Hd. 70

C

Calcaneus Hd. 121, 122
 Canalis femoralis Hd. 57, 125
 Canalis infraorbitalis Pfd. 4, 7
 Canalis inguinalis Ktz. 72
 Canalis mandibulae Pfd. 9
 Canini Hd. 23
 Capitulum humeri Hd. 105
 Caput fibulae Hd. 120
 Caput humeri Hd. 104
 Caput ossis femoris Hd. 119
 Caput radii Hd. 105
 Cardia Rd. 47
 Cartilago arytenoidea Pfd. 4, 5, 9; Rd. 13, 14; Hd. 24; Ktz. 28
 Cartilago cricoidea Pfd. 5, 6; Rd. 14; Hd. 21, 24
 Cartilago scapulae Pfd. 29, 30; Hd. 109, 110, 111
 Cartilago thyroidea Pfd. 4, 5, 6; Rd. 13, 14; Hd. 24
 Cartilago unguularis Pfd. 77, 78, 79, 80, 81, 82, 83, 84, 92, 93
 Cauda equina Pfd. 90; Rind 100
 Cauda-equina-Kompressionssyndrom Hd. 73
 Canalis inguinalis Rd. 100
 Cavum nasi s. Nasenhöhle
 Cavum oris proprium Pfd. 5, 7; Rd. 14; Hd. 23, 24; Ktz. 28
 Cecocentesis Pfd. 32
 Cecotomie Pfd. 32
 Cecum Pfd. 32, 33; Rd. 49, 50; Sus 56; Hd. 64, 66, 68, 69
 Cervix uteri Hd. 70
 Chorda tympani Pfd. 8
 Cisterna cerebellomedullaris Pfd. 5; Rd. 14; Hd. 24; Ktz. 28
 Clavicula Hd. 22; Ktz. 26
 Collum humeri Hd. 104
 Collum ossis femoris Hd. 119
 Collum radii Hd. 105
 Colon ascendens Pfd. 32, 33, 34; Rd. 47, 49, 50; Sus 55, 56; Hd. 69
 Colon descendens Pfd. 34, 35, 37; Rd. 47, 49, 50; Sus 55;

Hd. 62, 66, 67, 68, 69, 70; Ktz. 72
 Colon dorsale dextrum Pfd. 33
 Colon dorsale sinistrum Pfd. 34, 35
 Colon sigmoideum Rd. 51; Sus 55
 Colon transversum Sus 55; Hd. 68, 69
 Colon ventrale dextrum Pfd. 32, 33
 Colon ventrale sinistrum 34, 35
 Conchae ethmoidales Ktz. 28
 Concha nasalis dorsalis Pfd. 5, 7; Rd. 14; Hd. 24; Ktz. 28
 Concha nasalis media Pfd. 5; Rd. 14; Hd. 24
 Concha nasalis ventralis Pfd. 5, 7; Rd. 14; Hd. 24; Ktz. 28
 Condylus humeri Hd. 105
 Condylus lateralis tibiae Hd. 120
 Condylus medialis tibiae Hd. 120
 Corpus ossis ilii Hd. 119
 Corpus penis Hd. 71; Ktz. 72
 Corpus vertebrae Hd. 61, 73
 Crista facialis Pfd. 1, 3, 4, 7
 Crista humeri Hd. 105
 Crista supracondylaris lateralis Hd. 105
 Crista tuberculi majoris Hd. 104
 Crista ventralis Hd. 73
 Crista supracondylaris lateralis Hd. 109

D

Darmbeinlymphknoten s. Lnn. iliofemorales
 Depressorreflex 30
 Diaphragma s. Zwerchfell
 Discus intervertebralis Pfd. 5, 90; Rd. 14, 100; Hd. 24; Ktz. 28
 Diskushernien Hd. 25, 61
 Diverticulum tubae auditivae Pfd. 3, 4, 5, 8
 Dreipunkt-Anästhesie Rd. 95
 Drosselgrube s. Fossa jugularis
 Drosselrinne s. Sulcus jugularis
 Ductus deferens Hd. 65, 66, 67, 68, 69, 71; Ktz. 72
 Ductus mandibularis Rd. 13; Hd. 22, 23
 Ductus parotideus Pfd. 1, 2; Rd. 10, 11; Schf. 15; Zg. 16; Sus 16, 19; Hd. 20, 21; Ktz. 26
 Ductus sublingualis major Hd. 23
 Ductus thoracicus Pfd. 30; Rd. 39, 40, 41, 46, 47, 50; Hd. 59, 60, 62, 64
 Duodenum Pfd. 33; Rd. 47, 48, 49, 50; Sus 55; Hd. 64, 67, 68, 69, 70

E

Ellbogengelenk s. Art. Cubiti
 Ellbogengelenkluxation Hd. 106
 Ellbogengelenkspunktion Hd. 105
 Eminentia iliopubica Hd. 119
 Eminentia intercondylaris Hd. 120
 Epicondylus lateralis humeri Hd. 109, 110, 112
 Epicondylus medialis humeri Hd. 111, 113, 114, 115
 Epiduralanästhesie Pfd. 87; Rd. 98; Hd. 59
 Epiglottis Pfd. 4, 5; Rd. 13, 14; Hd. 24; Ktz. 28
 Epithelkörperchen Hd. 22
 Esophagus Pfd. 2, 3, 4, 6, 30, 31; Rd. 10, 11, 12, 13, 39, 40, 41, 46, 47, 52; Hd. 23, 59, 60, 62, 64
 Extensor-carpi-radialis-Reflex Hd. 112
 Extraduralanästhesie s. Epiduralanästhesie
 Extremitas caudalis vertebrae Hd. 73
 Extremitas cranialis vertebrae Hd. 73

F

Facies musculi infraspinati Hd. 104
 Facies serrata Hd. 111
 Fascia cruris Pfd. 90
 Fascia lata Pfd. 87; Rd. 98; Hd. 123, 124, 128, 129
 Fazialislähmung Pfd. 9
 Fersenbeinkappe Hd. 127
 Fersenbeinsehne Hd. 123, 125, 126, 127
 Fersenkappe Pfd. 87, 88, 90; Rd. 100
 Fersensehnenstrang s. Tendo calcaneus communis
 Fesselbeugesehnnenscheide Pfd. 83, 84; Rd. 96, 102
 Fesselgelenk s. Art. metacarpo(tarso)phalangea
 Fesselgelenkspunktion Pfd. 81
 Fesselplatte, vierzipfelige Pfd. 83, 84, 92, 93
 Fesselringband Pfd. 83, 84, 92, 93
 Fesseltrageapparat Pfd. 82, 83, 93
 Festliegen nach der Geburt Rd. 100
 Fibula Hd. 121, 122
 Fibularislähmung s. Peroneuslähmung
 Fibularisrinne s. Sulcus peroneus (fibularis)
 Flexorreflex Hd. 130
 Funiculus spermaticus Hd. 71, Ktz. 72
 Flexura coli dextra Hd. 68, 69
 Flexura coli sinistra Hd. 68, 69
 Flexura diaphragmatica Pfd. 35
 Flexura duodeni caudalis Pfd. 37; Rd. 49; Hd. 64, 67
 Flexura pelvina Pfd. 35, 37
 Flexura sigmoidea penis Zg. 53
Foramen, Foramina (For., For.)
 For. infraorbitale Pfd. 1, 2, 3, 4; Rd. 11; Sus 18; Hd. 22, 23
 For. intervertebralia Rd. 45; Hd. 25, 61, 73
 For. mentale Pfd. 1, 2, 3, 4; Sus 18; Hd. 22
 For. obturator Rd. 100, Hd. 119
 For. supratrochleare Hd. 105
 For. transversarium Hd. 25
 For. venae cavae Rd. 50
 For. vertebrale laterale Hd. 25
 Fossa extensoria Hd. 120
 Fossa infraspinata Hd. 104
 Fossa jugularis Pfd. 75
 Fossa linguae Rd. 12, 14
 Fossa paralumbalis Rd. 42
 Fossa m. poplitei Hd. 120
 Fossa radialis Hd. 105
 Fossa supraspinata Hd. 104
 Fovea capitis radii Hd. 105
 Fovea costalis caudalis Hd. 61
 Fovea costalis cranialis Hd. 61
 Fovea costalis processus transversi Hd. 61
 Fremdkörpererkrankung Rd. 46, 47, 50
 Funiculus nuchae Pfd. 1, 2, 3, 4, 5; Rd. 10, 11, 12, 13, 14; Schf. 15; Zg. 16; Hd. 20, 23
 Funiculus spermaticus Zg. 53; Hd. 57, 71; Ktz. 72
 Futterloch s. Fossa linguae

G

Gallenblase Rd. 48, 49, Sus 54
 Gallenblasenpunktion Rd. 48
 Ganglion cervicale craniale Pfd. 4; Rd. 13; Hd. 23
 Ganglion cervicothoracicum s. Ganglion stellatum
 Ganglion stellatum Pfd. 31; Rd. 41, 46
 Gaumensegel s. Velum palatinum
 Gehirn Ktz. 28

Gekröseverdrehung s. Volvulus mesenterialis
 Glandula adrenalis s. Nebenniere
 Glandulae buccalis Pfd. 3; Rd. 11, 12, 13; Sus 18
 Glandula bulbourethralis Ktz. 72
 Glandula lacrimalis Pfd. 4; Rd. 13; Hd. 23; Ktz. 27
 Glandula mandibularis Pfd. 2, 3; Rd. 10, 11, 12, 13, 14;
 Schf. 15; Zg. 16; Sus 18, 19; Hd. 20, 21, 22, 116; Ktz.
 26
 Glandula parathyroidea s. Epithelkörperchen
 Glandula parotis Pfd. 1, 8, 9; Rd. 10; Schf. 15; Zg. 16; Sus
 17, 18; Hd. 20, 21; Ktz. 26
 Glandula sublingualis Pfd. 4, 5; Rd. 12, 13; Hd. 22, 23
 Glandula sublingualis polystomatica Ktz. 27
 Glandula thyroidea Pfd. 3, 4, 6; Rd. 12, 13; Schf. 15; Hd.
 22, 23; Ktz. 27
 Glandula zygomatica Hd. 22, 23; Ktz. 27
 Glans penis Ktz. 72
 Gleitkörper, mittlerer s. Scutum mediale
 Gleitkörper, proximaler s. Scutum proximale
 Grenzstrang s. Truncus sympathicus
 Griffelbein Pfd. 77, 78, 79, 80, 81, 82, 83, 84, 88, 89, 90,
 91, 92
 Grimmdarmkegel Sus 54, 55

H

Halsnerven s. Nn. cervicales
 Halswirbelsäule Hd. 25
 Harnblase Rd. 51, 52; Hd. 65, 66, 67, 68, 69, 70, 71; Ktz.
 72
 Haube Rd. 38, 39, 40, 46, 47, 50
 Hauptmittelfußarterie Pfd. 87, 88
 Hemiplegia pharyngis s. Kehlkopfpeifen
 Hernia spatii lienorenalis Pfd. 37
 Hernia femoralis Hd. 125
 Hernien Pfd. 35, 37
 Herz Pfd. 29, 30, 31; Rd. 38, 41; Hd. 58, 62, 64
 Herzdämpfung Pfd. 29, 30; Rd. 38; Hd. 58, 59, 60
 Herzkammer s. Ventriculus
 Herzklappe s. Valva
 Herzohr s. Auricula cordis dextra/sinistra
 Herzstoß Pfd. 31; Rd. 41; Hd. 58, 59, 60
 Herzvorkammer s. Atrium
 Hiatus esophageus Rd. 50
 Hoden Zg. 53; Hd. 71; Ktz. 72
 Horner-Syndrom Pfd. 9
 Hüftgelenk s. Art. coxae
 Hüftgelenkluxation Hd. 119
 Hüftgelenksdysplasie Hd. 119
 Hufgelenkpunktion Pfd. 81
 Hufknorpel s. Cartilago unguularis
 Hungergrube s. Fossa paralumbalis

I

Ileum Rd. 50; Sus 56; Hd. 64, 66, 68
 Incisura ischiadica major Hd. 119
 Incisura scapulae Hd. 104
 Incisura thyroidea caudalis Pfd. 5
 Incisura vasorum facialis Pfd. 6
 Incisura vertebralis cranialis Hd. 25
 Injektion, intrakardiale Hd. 60
 Injektion, intramuskuläre Hd. 123, 124
 Injektion, intravenöse Pfd. 1; Rd 10, 47; Schf. 15; Zg. 16;
 Hd. 117, 129, 130

Intersectio clavicularis Hd. 116
 Intumescencia cervicalis Ktz. 28

J

Jejunum Pfd. 32, 34, 35, 37; Rd. 47, 49, 50; Sus 54, 55,
 56; Hd. 64, 65, 66, 68

K

Kaiserschnitt Rd. 38
 Karpalgelenk s. Art. carpi
 Karpalgelenkpunktion Hd. 107
 Karpalknochen s. Ossa carpi
 Kehlgang Pfd. 6
 Kehlkopf Pfd. 4, 5; Rd. 14; Hd. 24; Ktz 26, 28
 Kehlkopfpeifen Pfd. 3, 4, 6, 9, 30
 Kehlrahen s. Pars laryngea pharyngis
 Kiefergelenk s. Art. temporomandibularis
 Kieferhöhle s. Sinus/Recessus maxillaris
 Klysmä Pfd. 34
 Kniefalte s. Plica lateralis
 Kniefaltenlymphknoten s. Lnn. subiliaci
 Kniegelenk s. Art. genus
 Kniekehlgelenk s. Art. femorotibialis
 Kniescheibe Hd. 124
 Kniescheibengelenk s. Art. femoropatellaris
 Kolonkegel Sus 54
 Kolonscheibe Rd. 47
 Kolotomie Pfd. 33
 Kopperoperation Pfd. 2, 3
 Kreuzbandriss Hd. 120
 Kreuzdarmbeingelenk s. Art. sacroiliaca
 Krongelenkpunktion Pfd. 81
 Kurbengalle Pfd. 88

L

Labmagen Rd. 46, 47, 48, 49, 50
 Labmagenpunktion Rd. 49
 Labmagenverlagerung Rd. 38, 47, 48, 49
 Lacuna musculorum Zg. 53; Hd. 57
 Lacuna vasorum Pfd. 90; Rd. 98; Zg. 53; Hd. 57
 Lamina nuchae Pfd. 4; Rd. 13
 Lamina ventralis Hd. 25
 Larynx s. Kehlkopf
 Leber Pfd. 32, 33, 34, 35; Rd. 39, 40, 48, 49, 50; Sus 54,
 55; Hd. 65, 66, 67, 68, 69
 Leberdämpfung Pfd. 32; Rd. 48; Hd. 62, 63, 64
 Leberpunktion Pfd. 32; Rd. 48; Hd. 65
 Leistenband s. Arcus inguinalis
 Leistenring s. Anulus inguinalis
 Leistenspalt s. Canalis inguinalis
 Lendenwirbelsäule Hd. 73
Ligamentum, Ligamenta (Lig., Ligg.)
 Lig. anulare palmare (plantare) s. Fesselringband
 Lig. arteriosum Rd. 39, 40
 Lig. chondrocompedale Pfd. 83
 Lig. cricothyroideum Pfd. 6
 Lig. gastrolienale Sus 54, 55
 Lig. inguinale s. Arcus inguinalis
 Lig. interdigitale distale Rd. 102, 103
 Lig. latum uteri Rd. 51; Hd. 70
 Lig. metacarpeum (metatarseum) transversum superfi-
 ciale s. Fesselringband
 Lig. metacarpointersesamoideum Pfd. 82

- Lig. ovari proprium Hd. 70
 Lig. palmare Pfd. 82
 Lig. patellae Hd. 123, 124, 125, 127
 Lig. patellae intermedium Pfd. 88, 90; Rd. 98
 Lig. patellae laterale Pfd. 88; Rd. 97, 98, 99
 Lig. patellae mediale Pfd. 90; Rd. 100
 Lig. plantare longum Pfd. 88
 Lig. sacrotuberale Hd. 124
 Lig. sacrotuberale latum Pfd. 90; Rd. 98, 99, 100; Zg. 53
 Ligg. sesamoidea collateralia Pfd. 82
 Lig. sesamoidea obliqua Pfd. 92, 93
 Lig. sesamoideum rectum Pfd. 82, 93
 Lig. suspensorium ovarii Hd. 62, 64, 70
 Lig. teres uteri Hd. 70
 Lig. triangulare dextrum Pfd. 32, 33; Rd. 48; Zg. 52
 Lig. vesicae laterale Hd. 70
 Lig. vesicae medianum Hd. 66, 70; Ktz. 72
 Limen pharyngoesophageum Hd. 24
 Linea arcuata Hd. 119
 Linea musculi tricipitis Hd. 104
 Linea temporalis Rd. 10, 13
 Liquorpunktion Pfd. 5; Rind 14; Hd. 24
 Lobus caudatus Hd. 64
 Lobus hepatis dexter Rd. 49; Zg. 52; Hd. 64
 Lobus hepatis sinister Rd. 39, 40, 49; Hd. 62
 Luftsack s. Diverticulum tubae auditivae
 Luftsackerkrankungen Pfd. 3, 4, 5, 8, 9
 Luftsacklymphknoten s. Lnn. retropharyngei
 Lumbalpunktion s. Liquorpunktion
 Lunge Pfd. 29, 30, 31, 33, 34, 35, 37; Pfd. 38, 39, 40, 48, 49, 50; Hd. 58, 59, 60, 62, 63, 64
 Lunge, Perkussion Pfd. 29; Hd. 58
 Lunge, Auskultation Pfd. 29; Hd. 58
 Lungenbiopsie Pfd. 29
 Lungengrenze, kaudale Rd. 38, 48
- Lymphonodi (Lnn.)**
 Lnn. bifurcationes s. Lnn. tracheobronchiales
 Lnn. cervicales profundi Pfd. 2, 3, 31; Rd. 12, 41; Ktz. 27
 Lnn. cervicales superficiales Pfd. 76; Rd. 41, 48, 50, 94; Sus 17, 18, 19; Hd. 116
 Lnn. cervicales superficiales dorsales Ktz. 27
 Lnn. hepatici Rd. 50
 Lnn. hypogastrici Ktz. 72
 Lnn. iliaci medialis Pfd. 90; Rd. 47, 100; Zg. 52; Ktz. 72
 Lnn. iliofemorales Pfd. 90; Rd. 47, 51
 Lnn. ischiadici Rd. 99; Zg. 53
 Lnn. mammarii Rd. 100
 Lnn. mandibulares Pfd. 3, 4, 5, 6, 7; Rd. 10, 11; Schf. 15; Zg. 16; Sus 17, 18; Hd. 20, 21, 22, 23; Ktz. 26
 Lnn. mediastinales caudales Pfd. 30, 31; Rd. 39, 40, 41, 50
 Lnn. mediastinales craniales Pfd. 30, 31; Rd. 39, 41, 50; Hd. 60
 Lnn. mediastinales medii Pfd. 31; Rd. 41, 50
 Lnn. parotidei Rd. 10, 11; Schf. 15; Zg. 16; Sus 17, 19; Ktz. 26, 27
 Lnn. poplitei Rd. 99; Hd. 128, 129
 Lnn. renales Zg. 52
 Lnn. retropharyngei laterales Pfd. 3, 5; Rd. 12; Zg. 16; Sus 17, 19; Ktz. 27
 Lnn. retropharyngei mediales Pfd. 3, 4, 5, 9; Rd. 13; Sus 18, 19; Hd. 22; Ktz. 27
 Lnn. sacrales Zg. 52
- Lnn. scrotales Zg. 53; Hd. 57
 Lnn. subiliaci Pfd. 32, 33, 34; Rd. 42, 43, 44, 46, 47, 48, 98; Zg. 53
 Lnn. thoracici aortici Pfd. 30; Rd. 39, 40
 Lnn. tracheobronchiales Pfd. 30, 31; Rd. 39, 40, 41; Hd. 60
- M**
 Magen Pfd. 35, 37; Sus 54, 55, 56; Hd. 62, 65, 67, 68, 69
 Magendasseliegen Pfd. 35
 Magenrinne Pfd. 93
 Malleolus lateralis Hd. 121, 122
 Malleolus medialis Hd. 121, 122
 Manica flexoria Pfd. 93
 Manubrium sterni Sus 19; Hd. 21, 23, 24
 Margo acetabuli Hd. 119
 Margo acutus pulmonis Pfd. 29
 Meatus nasi dorsalis Pfd. 5, 7; Rd. 14
 Meatus nasi medius Pfd. 5, 7; Rd. 14
 Meatus nasi ventralis Pfd. 5, 7; Rd. 14
 Meatus nasopharyngeus Ktz. 28
 Mediastinum Rd. 38, 46, 47, 50
 Membrana atlantooccipitalis ventralis Pfd. 9
 Meniscus lateralis Pfd. 85, 86; Rd. 98
 Mesocolon Hd. 69
 Mesojejunum Hd. 68
 Mesometrium Pfd. 37
 Mesovarium Hd. 70
 Milchbrustgang s. Ductus thoracicus
 Milchknäpfchen Rd. 38, 48
 Milz Pfd. 34, 35, 37; Rd. 38, 39, 40; Sus 54, 55, 56; Zg. 52; Hd. 62, 65, 66, 67, 68, 69
 Milzbiopsie Rd. 39
 Mitralinsuffizienz Hd. 59
 Mitralklappe s. Valva atrioventricularis sinistra
 Mundhöhle s. Cavum oris proprium
- Musculus, Musculi (M., Mm.)**
 M. abductor digiti I (pollicis) longus Hd. 112
 M. abductor pollicis longus Pfd. 77; Hd. 117
 M. adductor Pfd. 90; Rd. 99; Hd. 129
 M. adductor magnus Hd. 124, 125, 130
 M. anconeus Hd. 109
 M. biceps brachii Pfd. 79, 80; Rd. 94; Hd. 109, 110, 111, 112, 113, 118
 M. biceps femoris Pfd. 85, 86, 88; Rd. 98; Hd. 123, 124, 126, 128, 129
 M. biventer cervicis Hd. 23, 24
 M. brachialis Pfd. 74, 75; Rd. 39, 40, 94; Hd. 109, 110
 M. brachiocephalicus Pfd. 1, 2, 3, 74, 75; Rd. 10, 11, 12, 13, 38, 46, 94; Schf. 15; Zg. 16; Sus 17, 18, 19; Hd. 20, 21, 22, 116; Ktz. 26
 M. buccinator Pfd. 1; Rd. 10; Schf. 15; Zg. 16; Hd. 20
 M. caninus Zg. 16; Sus 17
 M. cleidobrachialis Pfd. 74, 75, 76; Sus 17; Hd. 22, 117; Ktz. 26
 M. cleidocephalicus Pfd. 6; Sus 17, 19; Ktz. 26
 M. cleidocervicalis Hd. 20, 22
 M. cleidomastoideus Pfd. 3, 76; Rd. 10, 11, 12, 13; Schf. 15; Zg. 16; Sus 18; Hd. 22
 M. cleidooccipitalis Rd. 10, 11, 12, 13; Schf. 15; Zg. 16; Sus 18
 M. coccygeus Hd. 130
 M. complexus Hd. 23

- Mm. constrictores pharynges* Pfd. 4, 5; Rd. 12, 14; Hd. 22, 23, 24
M. cremaster Zg. 53; Hd. 57
M. cricopharyngeus Pfd. 4
M. cricothyroideus Pfd. 4, 6; Rd. 13; Hd. 23
M. cutaneus colli Pfd. 1, 75; Sus 17
M. cutaneus faciei Schf. 15; Sus 17
M. cutaneus labiorum Rd. 10
M. cutaneus trunci Pfd. 79; Rd. 42, 43, 44
M. deltoideus Pfd. 74, 76; Rd. 94; Sus 17; Hd. 20, 22, 104, 109, 116, 117; Ktz. 26
M. depressor labii inferioris Pfd. 1; Schf. 15; Sus 17
M. depressor labii superioris Rd. 10; Sus 17
M. digastricus Pfd. 3, 7; Rd. 12; Hd. 21, 22
M. extensor carpi radialis Pfd. 74, 75, 76, 77, 80; Rd. 39, 40, 94; Hd. 109, 110, 112, 113, 117; Ktz. 26
M. extensor carpi ulnaris Pfd. 74, 76, 77; 94; Hd. 112, 114, 115
M. extensor digiti I (pollicis) Hd. 112
M. extensor digiti II Hd. 112
M. extensor digitorum brevis Pfd. 88, 89; Rd. 98, 100, 101; Hd. 112, 126
M. extensor digitorum communis Pfd. 74, 76, 77, 78, 81, 83; Rd. 94, 95; Hd. 112, 117
M. extensor digitorum lateralis Pfd. 74, 76, 77, 78, 81, 82, 83, 85, 86, 87, 88, 89; Rd. 94, 95, 97, 98, 99, 100, 101; Hd. 112, 126
M. extensor digitorum longus Pfd. 85, 86, 87, 88, 89, 90; Rd. 98, 100, 101; Hd. 126
M. flexor carpi radialis Pfd. 79, 80; Hd. 113, 114, 115
M. flexor carpi ulnaris Pfd. 80; Hd. 112, 113, 117, 118
M. flexor digitorum lateralis Pfd. 85, 86, 87, 88, 89, 90; Rd. 97, 98, 100; Hd. 125, 126, 127
M. flexor digitorum medialis Pfd. 90; Rd. 100; Hd. 125
M. flexor digitorum profundus Pfd. 74, 76, 77, 78, 83, 84, 87, 90, 92, 93; Rd. 94, 98, 99, 100; Hd. 113, 114, 115
M. flexor digitorum superficialis Pfd. 78, 83, 84, 88, 91, 92; Hd. 113, 114, 118, 126, 127
M. gastrocnemius Pfd. 85, 86, 87; Rd. 97, 98, 99, 100; Hd. 123, 124, 125, 126, 127, 130
M. genioglossus Rd. 14; Hd. 22, 23, 24
M. geniohyoideus Pfd. 4, 5; Rd. 12, 13, 14; Hd. 22, 23, 24
M. gluteobiceps Rd. 51, 52, 97, 98, 99
M. gluteus medius Pfd. 87; Rd. 98, 99; Zg. 53; Hd. 123, 124, 128, 129
M. gluteus profundus Hd. 129
M. gluteus superficialis Pfd. 87; Rd. 98; Hd. 123, 124, 128
Mm. gemelli Hd. 124
M. gracilis Pfd. 90; Rd. 100; Hd. 57, 125, 127, 130; Ktz. 72
M. hyoglossus Pfd. 4, 5; Hd. 13
M. iliacus Zg. 53
M. iliocostalis Rd. 49, 50; Hd. 58, 62, 64
M. iliopsoas Pfd. 37; Hd. 57, 62, 64, 125
M. infraspinatus Pfd. 76; Rd. 94; Sus 17; Hd. 22, 109, 110
M. interosseus Pfd. 81, 82, 83, 84, 89, 91, 92, 93; Rd. 96, 102, 103; Hd. 126, 127
M. ischiocavernosus Zg. 53
M. latissimus dorsi Pfd. 79; Rd. 94; Hd. 111, 116, 118
M. levator ani Hd. 130
M. levator labii superioris Pfd. 1, 2; Rd. 10; Schf. 15; Zg. 16; Sus 17
M. levator nasolabialis Pfd. 1; Rd. 10; Schf. 15; Hd. 20
M. longissimus Pfd. 3, 4, 29, 30, 32, 33, 34, 35; Rd. 13, 38, 39, 40, 47, 48, 50, 98; Zg. 53; Hd. 23, 62, 64
M. longus capitis Pfd. 3, 5, 9; Rd. 13, 14; Hd. 23, 24
M. longus colli Pfd. 5, 30, 31; Rd. 14, 41; Hd. 24, 60
M. malaris Rd. 10, 11, 12; Schf. 15; Sus 17
M. masseter Pfd. 1, 2, 6, 8, 9; Rd. 10, 11; Schf. 15; Zg. 16; Sus 17; Hd. 20, 21; Ktz. 26
Mm. multifidi Pfd. 4; Hd. 24
M. mylohyoideus Pfd. 3, 6; Rd. 10, 11, 12, 13; Hd. 21, 22, 24
M. obliquus capitis caudalis Pfd. 3, 4, 5; Hd. 23, 24
M. obliquus capitis cranialis Pfd. 3, 4; Rd. 13; Hd. 23
M. obliquus externus abdominis Rd. 42, 43, 44, 45, 50, 51; Zg. 53; Hd. 57
M. obliquus internus abdominis Pfd. 90; Rd. 38, 42, 43, 44, 45, 46, 47, 48; 51; Zg. 53; Hd. 57
M. obturatorius externus Rd. 100
M. obturatus internus Hd. 130
M. occipitomandibularis Pfd. 2, 3
M. omohyoideus Pfd. 1, 2, 3, 4, 6, 8; Rd. 12, 13; Schf. 15; Sus 18, 19; Zg. 16
M. omotransversarius Pfd. 1, 2, 76; Rd. 10, 11, 38, 94; Schf. 15; Zg. 16; Sus 17, 18, 19; Hd. 20, 22, 24, 116; Ktz. 26
M. orbicularis oris Pfd. 1, 2; Rd. 10; Schf. 15; Zg. 16; Sus 17, 18; Hd. 20; Ktz. 26
M. parotidoauricularis Pfd. 1; Rd. 10; Schf. 15; Sus 17; Hd. 20; Ktz. 26
M. pectineus Pfd. 22; Hd. 57, 125, 130
M. pectoralis ascendens s. *M. pectoralis profundus*
M. pectoralis descendens s. *M. pectoralis superficialis*
M. pectoralis profundus Pfd. 79; Rd. 38, 47, 48, 50; Sus 18; Hd. 116
M. pectoralis superficialis Pfd. 74, 75, 76; Rd. 38, 48, 50, 94; Sus 19; Hd. 116
M. pectoralis transversus s. *M. pectoralis superficialis*
M. peroneus brevis Hd. 126
M. peroneus (fibularis) longus Rd. 97, 98, 99; Hd. 126
M. peroneus (fibularis) tertius Pfd. 88; Rd. 97, 98, 99, 100
M. piriformis Rd. 99
M. popliteus Hd. 125, 127
M. preputialis caudalis Zg. 53
M. pronator quadratus Hd. 115
M. pronator teres Hd. 113, 118
M. psoas major Rd. 38, 47, 48, 50
M. psoas minor Hd. 125
Mm. pterygoidei Pfd. 3, 8, 9; Rd. 12; Hd. 22, 23
M. quadratus femoris Hd. 124
M. quadriceps femoris Pfd. 87, 90; Hd. 124, 125
M. rectus abdominis Rd. 38, 46, 47, 48, 100
M. rectus capitis dorsalis Pfd. 5; Rd. 14; Hd. 24
M. rectus capitis ventralis Pfd. 9
M. rectus femoris Pfd. 86; Hd. 125
M. rectus thoracis Pfd. 31; Rd. 41
M. retractor costae Rd. 43, 44, 51
M. retractor penis Zg. 53
M. rhomboideus Pfd. 1, 2, 3; Rd. 11, 12; Sus 18; Hd. 22, 23, 24
M. sartorius Pfd. 90; Rd. 100; Zg. 53; Hd. 57, 123, 124, 125, 127, 130
M. scalenus dorsalis Rd. 41; Hd. 23
M. scalenus medius Hd. 23

- M. scalenus ventralis Pfd. 3, 31; Rd. 41
 M. semimembranosus Pfd. 86; Rd. 99; Hd. 124, 125, 128, 129, 130
 M. semispinalis capitis Pfd. 3; Rd. 13, 14; Hd. 23, 24
 M. semitendinosus Pfd. 86; Rd. 97, 98, 99, 100; Hd. 123, 124, 125, 126, 127, 128, 129, 130
 M. serratus ventralis Pfd. 1, 2, 3; Rd. 11, 12, 94; Sus 18; Hd. 20, 22, 23
 M. soleus Pfd. 85, 86; Rd. 97, 99
 M. spinalis Pfd. 29, 30, 32, 33, 34; Hd. 24
 M. splenius Pfd. 1, 2, 3; Rd. 11, 12; Schf. 15; Sus 18; Hd. 20, 22, 23, 24
 M. sternocephalicus Pfd. 1, 2, 3, 4, 6; Rd. 10, 11, 12, 38, 41, 46; Schf. 14; Zg. 16; Sus 17, 18, 19; Hd. 20, 21, 22, 24, 116; Ktz. 26
 M. sternohyoideus Pfd. 5, 6; Rd. 10, 11, 12, 13, 14; Schf. 15; Sus 18; Hd. 21, 22, 23, 24; Ktz. 26
 M. sternomandibularis Pfd. 3, 4; Rd. 10, 11, 12; Zg. 16
 M. sternomastoideus Rd. 10, 11, 12; Schf. 15; Sus 18; Hd. 22
 M. sternooccipitalis Hd. 22
 M. sternothyroideus Pfd. 6; Rd. 12, 13; Hd. 22, 23
 M. styloglossus Pfd. 4; Rd. 12, 13; Hd. 23
 M. stylohyoideus Rd. 12
 M. stylopharyngeus caudalis Pfd. 5; Rd. 13
 M. subclavius Pfd. 76; Sus 18
 M. subscapularis Pfd. 79; Hd. 111, 118
 M. supraspinatus Pfd. 74, 76, 79; Rd. 94; Sus 18; Hd. 22, 109, 110, 111, 116, 118
 M. temporalis Pfd. 4; Sus 18; Hd. 22, 23, 24
 M. tensor fasciae antebrachii Pfd. 74, 79; Hd. 111, 118
 M. tensor fasciae latae Pfd. 87; Rd. 48, 97; Hd. 123, 124, 129
 M. teres major Pfd. 79; Hd. 59, 109, 110, 111, 118, 129
 M. teres minor Hd. 110
 M. thyrohyoideus Pfd. 6; Rd. 13; Sus 19; Hd. 22, 23
 M. tibialis caudalis Hd. 127
 M. tibialis cranialis Pfd. 86, 88, 90; Rd. 97, 99, 100; Hd. 123, 125, 126, 127, 130
 M. transversus abdominalis Rd. 44, 45, 51
 M. trapezius Pfd. 1; Rd. 10, 38, 94; Schf. 15; Zg. 16; Sus 17, 18; Hd. 20, 22, 23, 116; Ktz. 26
 M. triceps brachii Pfd. 74, 76, 79; Rd. 94; Hd. 59, 60, 109, 110, 111, 116, 117, 118; Ktz. 26
 M. vastus lateralis Pfd. 85, 86, 87; Rd. 97, 98, 99; Hd. 124, 129
 M. vastus medialis Pfd. 90; Rd. 100; Hd. 125
 M. zygomaticus Pfd. 1; Rd. 10; Schf. 15; Zg. 16; Sus 17; Hd. 20
- N**
 Nackenband s. Funiculus/Laminae nuchae
 Nasenhöhle Pfd. 5, 7; Rd. 14; Hd. 24
 Nasenmuschel s. Concha nasalis
 Nasennebenhöhlen Pfd. 5, 7; Rd. 14; Hd. 24
 Nasenring Rd. 14
 Nebenniere Rd. 47; Zg. 52
Nervus, Nervi (N., Nn.)
 Nn. accelerantes s. Nn. cardiaci thoracici
 N. accessorius Pfd. 1, 2, 3, 4, 9; Rd. 11, 12, 13; Schf. 15; Sus 18; Hd. 20, 22, 23, 116; Ktz. 27
 N. alveolaris inferior Pfd. 2, 3, 4, 8; Rd. 11, 12, 13; Sus 18; Hd. 22, 23
 N. auricularis caudalis Sus 18
 N. auricularis magnus Pfd. 1, 2; Rd. 10; Schf. 15; Zg. 16; Sus 17; Hd. 20, 116; Ktz. 26, 27
 N. auriculopalpebralis Pfd. 2; Zg. 16; Sus 17, 18; Hd. 20; Ktz. 26
 N. auriculotemporalis Pfd. 1, 9; Schf. 15
 N. axillaris Pfd. 74, 79; Rd. 94; Zg. 16; Hd. 118
 N. buccalis Pfd. 3, 4; Rd. 11, 12, 13; Hd. 22, 23
 Nn. cardiaci Hd. 59
 Nn. cervicales Pfd. 1, 2; Rd. 10, 11, 12, 13; Schf. 15; Sus 17, 18; Hd. 22, 23
 Nn. clunium caudales Pfd. 86; Hd. 128
 Nn. clunium craniales Pfd. 87; Rd. 98
 Nn. clunium medii Rd. 97; Zg. 53; Hd. 122
 N. cutaneus antebrachii caudalis Pfd. 74, 79; Hd. 118
 N. cutaneus antebrachii cranialis Pfd. 74, 75, 76, 79; Rd. 94; Hd. 116, 118
 N. cutaneus antebrachii lateralis Pfd. 74, 75, 76; Rd. 95; Hd. 117
 N. cutaneus antebrachii medialis Pfd. 75, 79, 80; Rd. 95; Hd. 118
 N. cutaneus brachii lateralis cranialis Pfd. 74; Hd. 116
 N. cutaneus femoris caudalis Pfd. 79, 86, 90; Hd. 128
 N. cutaneus femoris lateralis Pfd. 79, 90; Rd. 44, 100; Zg. 53; Hd. 128, 129, 130
 N. cutaneus surae caudalis Pfd. 85, 86, 87, 88, 89; Rd. 97, 98, 99; Hd. 128
 N. cutaneus surae lateralis Pfd. 85, 86, 87, 88; Rd. 97, 98, 99; Hd. 128, 129
 N. depressor Pfd. 30
 Nn. digitales dorsales Pfd. 89, 90; Rd. 95, 96, 101, 102, 103
 Nn. digitales dorsales communes II Rd. 95, 101, 102
 Nn. digitales palmares Pfd. 77, 78, 79, 80; Rd. 96
 Nn. digitales palmares communes Rd. 96
 Nn. digitales plantares Pfd. 91; Rd. 102, 103
 Nn. digitales plantares communes Rd. 102, 103
 N. dorsalis penis Hd. 128
 N. dorsalis clitoridis Rd. 99; Hd. 128
 N. facialis Pfd. 1, 2, 3, 4, 9; Rd. 10, 11, 12, 13; Schf. 15; Zg. 16; Sus 17, 18; Hd. 20, 21, 22, 23; Ktz. 26, 27
 N. femoralis Pfd. 90; Zg. 53; Hd. 57
 N. fibularis s. N. peroneus
 N. genitofemoralis Pfd. 90; Rd. 100; Zg. 53; Hd. 130; Ktz. 72
 N. glossopharyngeus Pfd. 3, 4, 9; Rd. 12, 13, Hd. 22, 23
 N. gluteus caudalis Pfd. 90; Rd. 99, 100; Hd. 129
 N. gluteus cranialis Pfd. 90; Hd. 129
 N. hypoglossus Pfd. 3, 4, 9; Rd. 12, 13; Hd. 23; Ktz. 27
 N. iliohypogastricus Pfd. 85, 86; Rd. 42, 43, 44, 45; Zg. 53
 N. ilioinguinalis Pfd. 85, 86, 90; Rd. 42, 43, 44, 45, 100; Zg. 53; Hd. 130
 N. infraorbitalis Pfd. 2, 3, 4, 7; Rd. 11, 12, 13; Sus 18; Hd. 22; Ktz. 27
 N. intercostalis Rd. 41
 N. intercostobrachialis Pfd. 74, 76
 N. ischiadicus Pfd. 90; Rd. 99, 100; Zg. 53; Hd. 129, 130
 N. laryngeus caudalis s. N. laryngeus recurrens
 N. laryngeus cranialis Pfd. 3, 4; Hd. 23; Ktz. 27
 N. laryngeus recurrens Pfd. 2, 3, 4, 30, 31; Rd. 12, 13, 39, 40, 41; Hd. 23, 59
 N. lingualis Pfd. 3, 4, 8; Rd. 12, 13; Hd. 22, 23
 N. mandibularis Pfd. 1, 2, 3, 4, 8; Rd. 11, 12, 13; Schf. 15;

Hd. 22, 23
 N. massetericus Pfd. 2
 N. masticatorius Pfd. 3, 4
 N. maxillaris Pfd. 1, 2, 3, 4, 9; Rd. 10, 12, 13; Zg. 16; Sus 18; Hd. 22, 23; Ktz. 27
 N. medianus Pfd. 77, 78, 79, 80; Rd. 96; Hd. 118
 N. mentalis Pfd. 2, 3, 4; Rd. 11, 12; Sus 18; Hd. 22
 N. metacarpeus palmaris lateralis Pfd. 77, 78, 79
 N. metacarpeus palmaris medialis Pfd. 79, 80
 N. metatarsus dorsalis II Pfd. 91
 N. metatarsus dorsalis III Pfd. 85, 88, 89
 N. metatarsus plantaris lateralis Pfd. 89
 N. metatarsus plantaris medialis Pfd. 91
 N. musculocutaneus Pfd. 75, 79, 80; Rd. 95; Hd. 118
 N. mylohyoideus Pfd. 8
 N. obturatorius Pfd. 91; Rd. 100; Zg. 53; Hd. 130
 N. oculomotorius Hd. 23
 N. ophthalmicus Pfd. 4; Hd. 23; Ktz. 27
 N. palatinus minor Pfd. 4
 N. palmaris lateralis Pfd. 77, 78, 79; Rd. 96
 N. palmaris medialis Pfd. 79, 80; Rd. 96
 N. perinealis profundus Hd. 128
 N. perinealis superficialis Rd. 99; Hd. 128
 N. peroneus (fibularis) communis Pfd. 85, 86, 87, 88; Rd. 97, 98, 99
 N. peroneus (fibularis) profundus Pfd. 85, 86, 87, 88, 89; Rd. 98; Hd. 129
 N. peroneus (fibularis) superficialis Pfd. 85, 86, 87, 88, 89; Rd. 97, 98, 99, 100, 101, 102, 103; Hd. 129
 N. phrenicus Pfd. 30, 31; Rd. 39, 40, 41, 46, 47, 50; Hd. 23, 59, 60, 62, 64; Ktz. 27
 N. plantaris lateralis Pfd. 85, 87, 88, 89, 90, 91; Rd. 103
 N. plantaris medialis Pfd. 91; Rd. 102, 103
 N. pterygoideus medialis Pfd. 8
 N. pudendus Pfd. 90; Rd. 98, 99, 100; Hd. 128, 129, 130
 N. pulvinus s. Ramus tori
 N. radialis Pfd. 76, 79; Rd. 94, 95; Hd. 116, 117, 118; Ktz. 29
 N. rectales caudales Rd. 100; Hd. 128
 N. saphenus Pfd. 90, 91; Rd. 100; Zg. 53; Hd. 57, 130
 Nn. subscapulares Pfd. 79; Hd. 118
 Nn. supraclaviculares ventrales Pfd. 74
 N. suprascapularis Pfd. 76, 79; Rd. 94; Hd. 118
 N. sympathicus Pfd. 4; Rd. 12; Hd. 23
 Nn. thoracici Rd. 41, 42, 43, 44, 45
 N. thoracicus lateralis Pfd. 79; Hd. 118
 N. thoracodorsalis Pfd. 79; Hd. 118
 N. tibialis Pfd. 85, 86, 87, 88, 89, 90, 91; Rd. 97, 98, 99, 100, 102, 103; Hd. 129, 130
 N. transversus colli Pfd. 1; Rd. 10; Schf. 15; Sus 17; Hd. 20, 116; Ktz. 26
 N. transversus faciei Pfd. 1; Shf. 15
 N. trigeminus s. N. mandibularis/N. maxillaris/N. ophthalmicus
 N. ulnaris Pfd. 74, 78, 7, 80; Rd. 96; Hd. 117, 118
 N. vagus Pfd. 4, 9, 30, 31; Rd. 13, 39, 40, 41, 46, 47, 50; Hd. 22, 23, 59, 60, 64
 N. vertebralis Pfd. 31
 N. vestibulocochlearis Pfd. 8
 N. zygomaticus Pfd. 1; Rd. 11, 12, 13; Zg. 16; Hd. 23; Ktz. 27
 Netz, großes s. Omentum majus
 Netz, kleines s. Omentum minus

Netzbeutel Sus 54
 Netzmagen s. Haube
 Nickhaut Hd. 22
 Niere Pfd. 32, 33, 34, 35, 37; Rd. 38, 47, 48, 49; Sus 55, 56; Zg. 52; Hd. 64, 67, 70
 Nierenbiopsie Pfd. 34, 37

O

Obstipatio coli descendens Pfd. 35
 Ohr Hd. 23
 Olecranon Hd. 105, 109, 110, 111, 112, 113, 114, 115
 Omasum s. Psalter
 Omentum majus Pfd. 34; Rd. 38, 39, 46, 47, 48, 50, 51; Hd. 62, 65, 66, 67, 68, 69
 Omentum minus Rd. 47, 48
 Os carpale primum Hd. 108
 Os carpale quartum Hd. 107
 Os carpale secundum Hd. 108
 Os carpale tertium Hd. 107, 108
 Os carpi accessorium Hd. 107, 108, 115
 Os carpi intermedioradiale Hd. 107, 108
 Os carpi ulnare Hd. 107
 Os ethmoidale Pfd. 5; Rd. 14; Hd. 24
 Os frontale Pfd. 5; Rd. 14; Hd. 24
 Os incisivum Pfd. 5; Rd. 14; Hd. 24
 Os metacarpale primum Hd. 108
 Os metacarpale quintum Hd. 107
 Os metacarpale tertium Hd. 107, 108
 Os metatarsale primum Hd. 122
 Os metatarsale quintum Hd. 121, 122
 Os metatarsale secundum Hd. 121, 122
 Os nasale Pfd. 5; Rd. 14; Hd. 24
 Os occipitale Pfd. 5; Rd. 14; Hd. 24
 Os palatinum Pfd. 5; Rd. 13
 Os parietale Hd. 24
 Os sphenoidale Pfd. 5; Rd. 13, 14; Hd. 24
 Os tarsale primum Hd. 122
 Os tarsale quartum Hd. 121, 122
 Os tarsale secundum Hd. 121, 122
 Os tarsale tertium Hd. 121, 122
 Os tarsi centrale Hd. 121, 122
 Os unguiculare Hd. 107, 108
 Os zygomaticum Rd. 13
 Ossa carpi Hd. 107, 108
 Ossa metacarpalia Hd. 107, 108
 Ossa metatarsalia Hd. 121, 122
 Ossa sesamoidea muscoli gastrocnemii Hd. 120
 Ossa sesamoidea proximalia Hd. 107, 108
 Ossa tarsi Hd. 121, 122
 Osteochondrosis dissecans (OCD) Hd. 104, 105, 106, 120, 121
 Ostium pharyngeum tubae auditivae Pfd. 5, 8, Hd. 24
 Ovar Pfd. 37; Rd. 51; Hd. 62, 64, 70
 Ovaryektomie Hd. 70

P

Palatum durum Pfd. 5, 7; Rd. 14; Hd. 24
 Palmarnervenästhesie Pfd. 77, 78, 79
 Pancreas Rd. 47, 50; Sus 55; Hd. 64, 67
 Panniculus-Reflex Pfd. 79; Hd. 114
 Pansen Rd. 38, 39, 46, 49, 50, 51; Zg. 52
 Pansenauskultation Rd. 38
 Pansennerv s. Truncus vagalis dorsalis

- Paravertebralanästhesie Rd. 42, 45
 Parotis s. Gld. parotis
 Pars ascendens duodeni Rd. 49; Hd. 67, 68, 69, 70
 Pars cranialis duodeni Rd. 49
 Pars descendens duodeni Pfd. 33; Rd. 49; Hd. 64, 67
 Pars esophagea pharyngis s. Vestibulum esophagi
 Pars laryngea pharyngis Hd. 24; Ktz. 28
 Pars nasalis pharyngis Pfd. 4, 5; Rd. 13, 14; Hd. 23, 24; Ktz. 28
 Pars oralis pharyngis Pfd. 5; Rd. 13, 14; Hd. 23, 24; Ktz. 27, 28
 Pars pylorica abomasi Rd. 49
 Pars transversa duodeni Hd. 67
 Patella Hd. 120, 123, 125
 Patellaluxation Hd. 120
 Patellarreflex Hd. 125, 130
 Penisprolaps Rd. 99
 Pericardium Rd. 46, 47
 Peroneuslähmung Pfd. 86
 Phalanx distalis Hd. 107, 108
 Phalanx media Hd. 107, 108
 Phalanx proximalis Hd. 107, 108
 Pharynxschnürer s. Mm. constrictores pharyngis
 Plexus brachialis Pfd. 31, 79; Rd. 41, 49; Hd. 23, 118
 Plexus sacralis Hd. 130
 Plica alaris Pfd. 5; Hd. 24
 Plica cecocolica Pfd. 33
 Plica duodenocolica Hd. 67, 69, 70
 Plica ileocecalis Rd. 50; Sus 56; Hd. 68
 Plica lateralis Rd. 42, 70
 Plica palatopharyngea Pfd. 4
 Plica recta Pfd. 5; Hd. 24
 Plica ventralis Pfd. 5
 Plica vocalis Pfd. 4, 5; Rd. 14; Hd. 24
 Preputium Kz. 72
Processus (Proc.)
 Proc. accessorius Hd. 61, 73
 Proc. anconeus, isolierter Hd. 105, 109
 Proc. articularis caudalis Hd. 25, 61, 73
 Proc. articularis cranialis Hd. 25, 61
 Proc. caudatus Rd. 49; Zg. 52; Hd. 64
 Proc. coracoideus Hd. 121
 Proc. corniculatus Pfd. 4, 5; Rd. 13, 14; Hd. 24
 Proc. coronoideus lateralis Hd. 105
 Proc. coronoideus medialis, fragmentierter Hd. 106, 113
 Proc. cuneiformis Hd. 24
 Proc. hamatus Hd. 104
 Proc. mamillaris Hd. 61, 73
 Proc. spinosus Hd. 61, 73
 Proc. styloideus medialis Hd. 108
 Proc. transversus Hd. 25, 61, 73
 Proc. urethrae Zg. 53
 Proc. vocalis Pfd. 5
 Proc. zygomaticus ossis frontalis Sus 18; Hd. 23
 Prostata Ktz. 72
 Protuberantia intercornualis Rd. 14
 Protuberantia occipitalis Pfd. 5
 Psalter Rd. 48, 49, 50
 Psalter, Perkussion Rd. 73
 Psalterpunktion Rd. 49
 Pulmonalklappe s. Valva trunci pulmonalis
 Pulsfühlen Pfd. 6, 79, 88; Rd. 100; Hd. 57
 Pulsfühlstelle Hd. 125, 130
 Puncta maxima Hd. 59
R
 Rachenenge s. Pars oralis pharyngis
 Radialislähmung Pfd. 76; Hd. 109
 Ramus cornualis Rd. 10, 11, 12, 13; Zg. 16
 Ramus cranialis ossis pubis Hd. 119
 Ramus cutaneus distalis Rd. 99
 Ramus cutaneus proximalis Rd. 99
 Ramus tori Pfd. 78
 Rechtsaorta Hd. 59
 Recessus maxillaris Hd. 23
 Recessus piriformis Pfd. 4, 5; Rd. 13
 Recessus supraoentalis Rd. 47, 49, 50
 Rectum Hd. 71; Ktz. 72
 Regionalanästhesie, intravenöse Rd. 95, 96, 101, 102, 103
 Reißzahn Hd. 23
 Rektusscheide Ktz. 72
 Reticulum s. Haube
 Retinaculum extensorum Hd. 112
 Retinaculum extensorum crurale Hd. 126
 Retinaculum extensorum tarsale Hd. 126
 Retinaculum flexorum Hd. 113, 114
S
 Schenkelring Hd. 125
 Schenkelspalt Hd. 125
 Schilddrüse s. Glandula thyroidea
 Schildknorpel s. Cartilago cricoidea
 Schleudermagen s. Atrium ruminis
 Schlüsselbeinstreifen s. Intersectio clavicularis
 Schlundrinne Rd. 46, 47
 Schubladenphänomen Hd. 120
 Schultergelenksskelett s. Art. Humeri
 Schultergelenkluxation Hd. 104
 Schultergelenkpunktion Hd. 104
 Scutum medium Pfd. 82
 Scutum proximale Pfd. 82, 93
 Sehnenscheidengalle Pfd. 83
 Septum nasi Pfd. 7; Rd. 14
 Septum pharyngis Rd. 14
 Sesambeine s. Ossa sesamoidea
 Sinus conchae dorsalis Pfd. 7; Rd. 14
 Sinus conchae ventralis Pfd. 7
 Sinus conofrontalis Pfd. 4
 Sinus frontalis Pfd. 5; Rd. 14; Ktz. 27, 28
 Sinus maxillaris Pfd. 4, 7; Rd. 13
 Sinus palatinatus Rd. 14
 Sinus paranasalis Hd. 71, 129; Ktz. 72
 Sohlenbinde Pfd. 84, 92
 Spat Pfd. 86, 90
 Spatsehne Pfd. 90
 Spatium interarcuale zw. 1. u. 2. Schwanzwirbel Pfd. 87; Rd. 98
 Spatium interosseum antebrachii Hd. 105
 Spatium lienorenale Pfd. 37
 Spatsehne Pfd. 91
 Spina alaris Hd. 119
 Spina iliaca ventralis cranialis Hd. 119
 Spina ischiadica Rd. 100, Hd. 119
 Spina scapulae Hd. 20, 104, 109, 110
 Spondylarthrosis deformans Hd. 61

Sprunggelenk s. Art. tarsocruralis
 Steizfuß Pfd. 83
 Stylohyoid Pfd. 3, 4; Rd. 13; Hd. 23
 Sulcus cruris caudalis Pfd. 85
 Sulcus cruris cranialis Pfd. 85
 Sulcus extensorius Hd. 120
 Sulcus fibularis s. Sulcus peromeus
 Sulcus jugularis Pfd. 1, 2; Rd. 41
 Sulcus muscularis femoris caudalis Pfd. 85
 Sulcus muscularis femoris cranialis Pfd. 85
 Sulcus muscularis femoris medius Pfd. 85
 Sulcus muscoli brachialis Hd. 105
 Sulcus pectoralis lateralis Pfd. 75
 Sulcus pectoralis medianus Pfd. 75
 Sulcus peroneus Pfd. 85; Rd. 97, 99
 Sulcus reticuli Rd. 40
 Sulcus ruminoreticularis Rd. 40
 Supraskapularislähmung Pfd. 76
 Sustentaculum tali Hd. 122
 Symphysis pelvina Hd. 125

T

Talus Hd. 121, 122
 Tarsokruralgelenk s. Art. tarsocruralis
 Tendo calcaneus communis Pfd. 85, 88, 89, 90; Rd. 97, 98; Hd. 123, 124, 125, 126, 127, 130
 Tendo symphysialis Hd. 71
 Thorakalnerven s. Nn. thoracici
 Thorakozentese Pfd. 30; Hd. 58
 Torsio coli ascendantis Pfd. 35
 Thymus Pfd. 30, 31; Rd. 41, 46, 47; Zg. 16; Sus 18, 19; Hd. 59, 62
 Thyrohyoid Pfd. 4; Rd. 13
 Tibia Hd. 121, 122
 Tonsilla palatina Rd. 13, 14; Hd. 24; Ktz. 28
 Tonsilla pharyngea Rd. 14
 Torsio coli Pfd. 34
 Torsio ventriculi Hd. 65
 Torus linguae Rd. 13
 Trachea Pfd. 3, 4, 5, 6, 31; Rd. 12, 13, 39, 40, 41, 46, 50; Hd. 21, 23, 24; Ktz. 26
 Tracheotomie Hd. 21
 Trächtigkeit Rd. 51; Hd. 70
 Transrektale Untersuchung Pfd. 34, 37
 Trepanation, Kieferhöhle Pfd. 7
 Trigonum femorale Hd. 125
 Trikuspidalklappe s. Valva atrioventricularis dextra
 Trizepsreflex Hd. 110
 Trochanter major Hd. 119
 Trochanter minor Hd. 119
 Trochlea humeri Hd. 105, 106
 Trochlea ossis femoris Hd. 120
 Trochlea radii Hd. 108
 Trochlea tali Hd. 121
Truncus (Tr.)
 Tr. bicaroticus Pfd. 31
 Tr. brachiocephalicus Rd. 46, 47
 Tr. costocervicalis Pfd. 31
 Tr. lumbosacralis Hd. 130
 Tr. pulmonalis Pfd. 30; Rd. 39, 40, 46, 47; Hd. 59
 Tr. sympathicus Pfd. 30, 31; Rd. 38, 39, 40, 41, 47; Hd. 59, 60, 62
 Tr. vagalis dorsalis Pfd. 30, 31; Rd. 39, 40, 41, 47, 50

Tr. vagalis ventralis Pfd. 30, 31; Rd. 39, 40, 41, 47
 Tr. vago-sympathicus Pfd. 3, 4, 30, 31; Rd. 12, 13, 46; Sus 18; Hd. 21, 23; Ktz. 27
 Tuba auditiva Pfd. 5, 8
 Tubenknorpel Pfd. 8, 9
 Tuber calcanei Hd. 121, 122
 Tuber coxae Hd. 119
 Tuber ischiadicum Hd. 119, 123
 Tuber olecrani Hd. 105
 Tuber sacrale Hd. 123
 Tuberculum infraglenoidale Hd. 104
 Tuberculum majus Hd. 104, 109, 110
 Tuberculum minus Hd. 111
 Tuberculum supraglenoidale Hd. 104
 Tuberositas deltoidea Hd. 104, 105, 109, 110
 Tuberositas radii Hd. 106
 Tuberositas supracondylaris lateralis Hd. 120
 Tuberositas teres minor Hd. 104
 Tuberositas tibiae Pfd. 87, 88, 90; Rd. 98, 100; Hd. 120, 123, 124, 125
 Tympanohyoid Rd. 13


U

Überkötten Pfd. 76, 79, 86; Hd. 117, 129
 Ureter Rd. 47, 48, 50; Zg. 52
 Urethra Hd. 71, Ktz. 72
 Uterus Rd. 38, 46, 47, 50, 51; Hd. 62, 64, 70

V

Vagina fibrosa digitalis manus s. Zehenbinde
 Vagina synovialis tendinum digitorum manus s. Fesselbeugesehnenscheide
 Valva aortae Pfd. 30; Rd. 39; Hd. 59, 62
 Valva atrioventricularis dextra Pfd. 31; Rd. 41; Hd. 60, 64
 Valva atrioventricularis sinistra Pfd. 30; Rd. 39, 40; Hd. 59, 62
 Valva bicuspidalis s. Valva atrioventricularis sinistra
 Valva mitralis s. Valva atrioventricularis sinistra
 Valva tricuspidalis s. Valva atrioventricularis dextra
 Valva trunci pulmonalis Pfd. 30; Rd. 39; Hd. 59, 62
 Velum palatinum Pfd. 4, 5; Rd. 13, 14; Hd. 24; Ktz. 27, 28
Vena, Venae (V., Vv.)
 V. angularis oculi Pfd. 1, 2; Rd. 11; Schf. 15; Zg. 16
 V. auricularis caudalis Pfd. 1, 2, 9; Rd. 11, 13; Sus 18, 19; Ktz. 26
 V. axillaris Pfd. 31; Rd. 41
 V. axillobrachialis Hd. 116, 117
 V. azygos Pfd. 31; Rd. 39, 40, 41, 46, 47, 50; Hd. 60, 64
 V. bronchoesophagea Pfd. 30; Rd. 41
 V. buccalis Pfd. 2; Sus 18
 V. caudalis femoris Pfd. 85, 86; Rd. 97, 98, 99
 V. caudalis femoris distalis Pfd. 87, 88, 89; Hd. 129
 V. cava caudalis Pfd. 31; Rd. 41, 48, 50; Rd. 100; Sus 55; Zg. 52; Hd. 59, 60, 64, 67, 69
 V. cava cranialis Pfd. 31; Rd. 41, 50; Hd. 60, 64
 V. cephalica accessoria Pfd. 75, 80; Rd. 95; Hd. 117
 V. cephalica Pfd. 74, 75, 76, 80; Rd. 38, 41, 94; Sus 18; Hd. 116, 117
 V. cervicalis profunda Pfd. 31
 V. cervicalis superficialis Sus 17; Hd. 20, 22, 116
 V. cervicoauricularis Sus 17
 V. circumflexa femoris lateralis Hd. 57

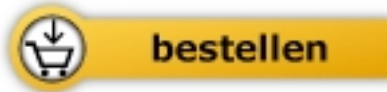
- V. circumflexa femoris medialis Pfd. 87; Rd. 98, 99
 V. circumflexa humeri caudalis Rd. 94
 V. circumflexa ilium profunda Rd. 43, 44, 45, 100; Zg. 52; Hd. 70, 130
 V. collateralis ulnaris Pfd. 80
 V. coronalis Pfd. 78, 91
 V. costoabdominalis dorsalis Rd. 44
 V. costocervicalis Rd. 41, 46, 50
 Vv. digitales dorsales communes Pfd. 91; Rd. 95, 101
 V. digitalis dorsalis propria Rd. 95
 V. digitalis lateralis Pfd. 77, 78
 V. digitalis medialis Pfd. 80, 91
 Vv. digitales palmares communes Pfd. 77, 78, 79, 80; Rd. 96
 Vv. digitales plantares communes Pfd. 85, 88, 89; Rd. 102, 103
 V. dorsalis nasi Pfd. 1; Zg. 16; Sus 17, 18
 V. dorsalis pedis Pfd. 89
 V. epigastrica caudalis Rd. 100
 V. epigastrica caudalis superficialis Rd. 38, 46, 47, 48; Zg. 53; Hd. 57
 V. facialis Pfd. 1, 2, 3, 4, 5, 6, 7; Rd. 10, 11; Schf. 15; Zg. 16; Sus 17, 18, 19; Hd. 20, 21; Ktz. 26
 V. femoralis Zg. 53; Hd. 57, 130
 V. gastricae breves Hd. 65
 V. gastroepiploica Hd. 65
 V. glutea caudalis Rd. 99; Zg. 53; Hd. 129
 V. glutea cranialis Hd. 129
 V. ileocolica Hd. 68
 V. iliaca communis Pfd. 90; Rd. 100
 V. iliaca externa Zg. 52, Ktz. 72
 V. iliaca interna Zg. 52
 Vv. intercostales dorsales Pfd. 30; Rd. 39, 40, 41, 46, 47
 V. intercostalis suprema Pfd. 31
 V. interossea cranialis Pfd. 76, 77
 V. jugularis externa Pfd. 1, 2, 6; Rd. 10, 11, 38, 41, 46; Schf. 15; Zg. 16; Sus 17, 18, 19; Hd. 20, 21, 23, 24, 116; Ktz. 26
 V. jugularis interna Sus 18
 V. labialis inferior Pfd. 2; Rd. 11; Schf. 15; Sus 17, 18
 V. labialis superior Pfd. 2; Rd. 11; Schf. 15; Sus 17, 18
 V. laryngea impar Hd. 21
 V. lateralis nasi Schf. 15; Hd. 20
 V. lingualis Hd. 21
 V. linguofacialis Pfd. 1, 2, 6; Rd. 10, 11; Schf. 15; Sus 18, 19, 20; Hd. 20, 21, 22, 23, 116; Ktz. 26
 V. masseterica Pfd. 2
 V. maxillaris Pfd. 1, 2, 8, 9; Rd. 10, 11; Schf. 15; Zg. 16; Sus 18, 19; Hd. 20, 21, 22, 116; Ktz. 26
 V. mediana Pfd. 80; Rd. 96
 V. mediana cubiti Pfd. 80; Rd. 94
 V. mesenterica caudalis Hd. 67, 68, 69
 V. mesenterica cranialis Hd. 67, 68, 69
 V. obturatoria Pfd. 87, 88
 V. occipitalis Pfd. 2, 9
 V. omobranchialis Hd. 20, 21, 22; 116
 V. ovarica Rd. 38, 47; Hd. 70
 V. palatina major Pfd. 7
 V. profunda faciei Pfd. 2, 3; Rd. 11, 12; Sus 18; Hd. 22
 V. profunda femoris Pfd. 90
 V. pudenda externa Rd. 100
 Vv. pulmonales Pfd. 31; Rd. 39, 40, 41; Hd. 59, 60
 V. radialis Pfd. 77, 78, 79, 80
 V. renalis Zg. 52
 V. saphena lateralis (parva) Pfd. 85, 86, 87, 88, 89; Rd. 97, 98, 99, 100, 101, 103; Hd. 129
 V. saphena medialis (magna) Pfd. 90, 91; Rd. 100; Hd. 130
 V. subclavia Rd. 46
 V. sublingualis Pfd. 3; Hd. 22
 V. submentalialis Hd. 22, 23
 V. temporalis superficialis Pfd. 2; Rd. 10; Schf. 15; Sus 17, 18; Hd. 20, 22
 V. testicularis Hd. 65, 66, 67, 68, 69, 71; Ktz. 72
 V. thoracica externa Rd. 41; Hd. 23
 V. thoracica interna Pfd. 31; Rd. 38, 46, 47, 50
 V. thyroidea caudalis Hd. 21
 V. thyroidea media Schf. 15
 V. tibialis cranialis Rd. 97, 99
 V. transversa faciei Pfd. 1, 2, 8
 V. vertebralis Pfd. 2
 Venensinus Pfd. 2
 Ventriculus dexter Rd. 46, 47, 50; Hd. 59
 Ventriculus laryngis Pfd. 4, 5; Hd. 24
 Ventriculus sinister Rd. 47; Hd. 59, 60
 Vertebra anticlinalis Hd. 61
 Vesica fellea s. Gallenblase
 Vesica urinaria s. Harnblase
 Vestibulum buccale Pfd. 7
 Vestibulum esophagi Pfd. 4, 5; Rd. 13, 14; Hd. 24; Ktz. 28
 Vestibulum oris Pfd. 5
 Viborg'sches Dreieck Pfd. 2
 Volvulus mesenterialis Pfd. 35
 Volvulus nodosus Pfd. 35
 Vomer Rd. 14; Hd. 24; Ktz. 28
- W**
 Wobbler-Syndrom Hd. 25
 Wolfskrallen Hd. 122
- Z**
 Zäkotomie s. Cecotomie
 Zäkozentese s. Cecocentesis
 Zehenbeuger, oberflächlicher Hd. 127
 Zehenbinde Pfd. 84
 Zehengelenke Hd. 107, 108
 Zeheningbänder Rd. 102, 103
 Zuckfußoperation Pfd. 88
 Zunge Pfd. 3, 4, 5, 6, 7; 12, 13, 14; Hd. 22, 23, 24
 Zungenbein Pfd. 3, 4, 5; Rd. 13, 14; Hd. 21, 24
 Zwerchfell Pfd. 29, 30, 31, 32, 33, 34, 35; Rd. 39, 40, 41, 49; Zg. 52; Hd. 58, 59, 60, 62, 63, 64
 Zwerchfellansatzlinie Pfd. 32; Rd. 39
 Zwischenwirbelscheiben Hd. 25
 Zwischenzehenanästhesie Rd. 103



Salomon / Geyer

[Atlas der angewandten Anatomie der Haustiere](#)

272 Seiten, kart.
erschienen 2011



Mehr Bücher zu Homöopathie, Alternativmedizin und gesunder Lebensweise
www.narayana-verlag.de