

Magga Corts

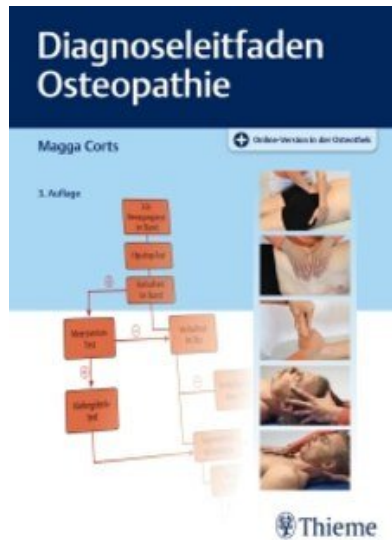
Diagnoseleitfaden Osteopathie

Leseprobe

[Diagnoseleitfaden Osteopathie](#)

von [Magga Corts](#)

Herausgeber: MVS Medizinverlage Stuttgart



<https://www.narayana-verlag.de/b21148>

Im [Narayana Webshop](#) finden Sie alle deutschen und englischen Bücher zu Homöopathie, Alternativmedizin und gesunder Lebensweise.

Das Kopieren der Leseproben ist nicht gestattet.

Â Narayana Verlag GmbH, Blumenplatz 2, D-79400 Kandern

Tel. +49 7626 9749 700

Email info@narayana-verlag.de

<https://www.narayana-verlag.de>



3 Osteopathischer Kontext der viszeralen Dysfunktionen

In diesem Kapitel wird Ihnen eine Auswahl osteopathischer Tests für die viszerale Strukturen vorgestellt. Für weitere Untersuchungsmöglichkeiten (z. B. Motilität eines Organs) wird auf die entsprechende Literatur verwiesen [17]. Jedes Kapitel beginnt mit einer kurzen Einführung zur Funktion des

Organs. Danach folgen die Lagebeschreibung, der nervale, vaskuläre und fasziale Kontext und anschließend die faszial/parietal korrespondierenden Organe und Strukturen. Bevor die gezielten Tests beschrieben werden, finden Sie Hinweise zu Indikation und Kontraindikation.

Allgemeine Hinweise zu den folgenden Kapiteln:

- Es gibt eine Vielzahl an Test- und Untersuchungsmöglichkeiten. Der Schwerpunkt in diesem Kapitel ist auf Mobilitätsstörungen ausgerichtet. Typische viszerale Dysfunktionen sind in diesem Zusammenhang:
 - Adhäsionen: Verklebungen, die das Organ in seiner Bewegung beeinträchtigen
 - Spasmus: Hohlorgane, die fest gespannt und auf Druck schmerzhaft sind
 - Ptose: Organsenkung
 - Stau der Organzirkulation: straffes und festes Organ, das bei Palpation schmerzt
- Bei der Befestigung der Organe (faszialer Kontext) sind grundsätzlich immer auch der Turgor und der Druck der anderen Organe eine Einflussgröße und werden deshalb nicht zusätzlich erwähnt.
- Die Indikation in den einzelnen Kapiteln ist sehr auf die Organregion bezogen, weil im Kap. 7 zum Systemkomplex die weitreichenden Ursache-Folge-Ketten behandelt werden.
- Bei den Kontraindikationen wie akuten Infektionserkrankungen und Tumorerkrankungen, kürzlich erfolgten Operationen und Traumata, vegetativer Überreaktion, akuten Leibscherzen, Blutungen gilt grundsätzlich Behandlungsverbot.
- Im Unterpunkt „weitere Tests“ werden die klassischen Untersuchungstechniken wie Auskultation, Perkussion und Palpation genannt. Für eine detailliertere Beschreibung wird auf die entsprechende Literatur verwiesen [12].
- Die Störfaktoren in den Mind-Maps sind eine Auswahl und in ihrer Reihenfolge inhaltlich nicht gewichtet.

3.1

Leber

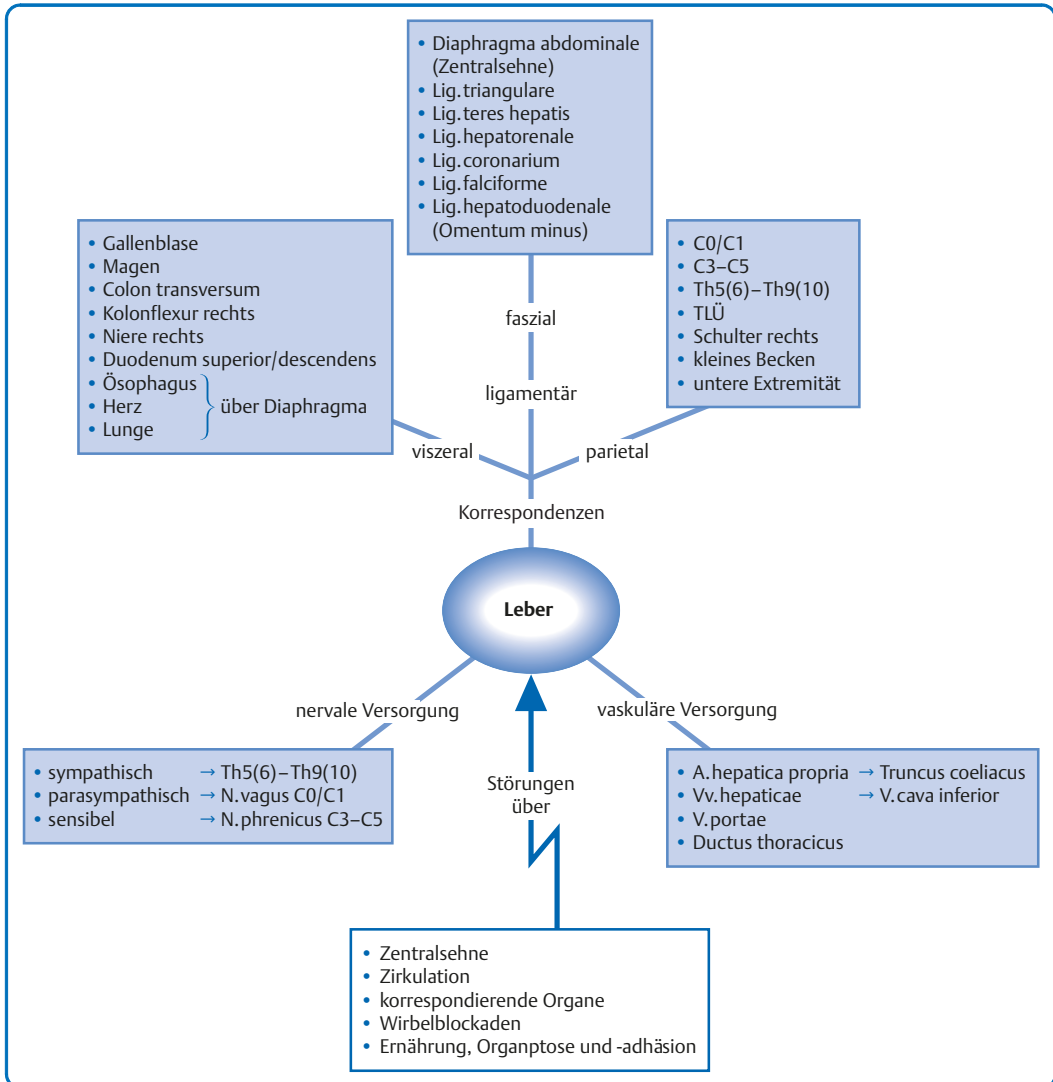
Die Leber ist im Körper das größte Stoffwechselorgan. Sie ist u. a. zuständig für den Stoffwechsel von Eiweißen, Kohlenhydraten und Fett. Über den Pfortaderkreislauf nimmt sie alle Stoffe aus den ihr zuführenden Organen auf, speichert oder verarbeitet die Stoffe und gibt sie wieder an den Blutkreislauf ab. Die Leber hat daher eine große Bedeutung für die Entgiftung. Sie arbeitet auch als exokrine Drüse und bildet die Galle, die über das Gallengangsystem in der Gallenblase gespeichert und bei Bedarf in das Duodenum abgeleitet wird.

Eine Übersicht zu den osteopathischen Zusammenhängen vermittelt die ► Abb. 3.1.

3.1.1 Lage des Organs

Die Leber liegt intraperitoneal im oberen rechten abdominalen Raum direkt unter dem Zwerchfell. Über die Region der Area nuda hat die Leber einen direkten Kontakt mit dem Diaphragma abdominale.

- Der kraniale Rand liegt dorsal auf der Höhe Th 8/Th 9 und ventral auf der Höhe des 5. Interkostalraums (ICR) rechts und 6. ICR links.
- Der kaudale Rand liegt dorsal auf Th 11/Th 12, ventral am unteren rechten Rippenbogen.



► **Abb. 3.1** Mind-Map Leber.

3.1.2 Nervaler, vaskulärer und faszialer Kontext

Nerval wird die Leber sympathisch und parasympathisch versorgt:

- sympathisch aus dem Grenzstrangbereich Th5–Th9 über den N. splanchnicus major/minor
- parasympathisch vom N. vagus (C0/C1, Foramen jugulare)
- Der N. phrenicus (C3–C5) versorgt sensibel die Oberbauchorgane und damit auch die Leberkapsel.

Vaskulär wird die Leber mit sauerstoffreichem Blut über die A. hepatica propria (A. hepatica communis, Truncus coeliacus) versorgt.

Venöses Blut aus den unpaaren Bauchorganen (Milz, Magen, Duodenum, Jejunum, Ileum, Pankreas, Gallenblase und Kolon) wird der Leber über die V. portae zugeführt. Die lebereigene Entsorgung des venösen Blutes erfolgt über die Vv. hepaticae in die V. cava inferior. Es bestehen Umgehungskreisläufe zwischen V. portae und V. cava inferior (portokavale Anastomosen). Sie haben eine

klinische Bedeutung bei Stauungen in die V. portae.

Die Lymphgefäße verlaufen parallel zu den Blutgefäßen und münden in den Ductus thoracicus.

Ligamentäre Strukturen, die die Leber in ihrer Position halten, sind:

- Lig. coronarium
- Lig. falciforme
- Lig. hepatoduodenale, Lig. hepatogastricum (Omentum minus)
- Lig. teres hepatis (ehemalige V. umbilicalis)
- Lig. triangulare sinister und dexter
- Lig. hepatorenale

3.1.3 Faszial/parietal korrespondierende Organe und Strukturen

Folgende Korrespondenzen bestehen zu anderen Organen und Strukturen:

- Diaphragma
- Gallenblase/Ductus choledochus
- Magen
- Colon transversum
- Kolonflexur rechts
- Niere rechts
- Duodenum superior und descendens
- Ösophagus
- V. cava inferior/V. portae
- Aorta abdominalis (Truncus coeliacus)
- über das Diaphragma abdominale zu Herz, Lunge, Pleura und Mediastinum

3.1.4 Indikationen und Kontraindikationen

Indikationen für eine viszerale Behandlung der Leber sind:

- eingeschränkte Mobilität des Organs (Adhäsion)
- Schulter-, Armschmerzen rechts, v.a. bei Schultersyndromen (z. B. „painful arc“)
- Wirbelblockaden in der BWS (Sympathikus Th5–Th9), HWS (C3–C5 über N. phrenicus), TLÜ (Th12/L1/L2)
- venöse Stauungen (kleines Becken, untere Extremität, Ischialgien)

Kontraindikationen:

- akute Hepatitis
- Leberzirrhose
- Leberabszess
- Ikterus
- Herzinsuffizienz
- tumoröse Erkrankungen
- veränderte, insbesondere vergrößerte Lymphknoten
- Leber-, Milzvergrößerung (Megalie)

3.1.5 Gezielte Tests

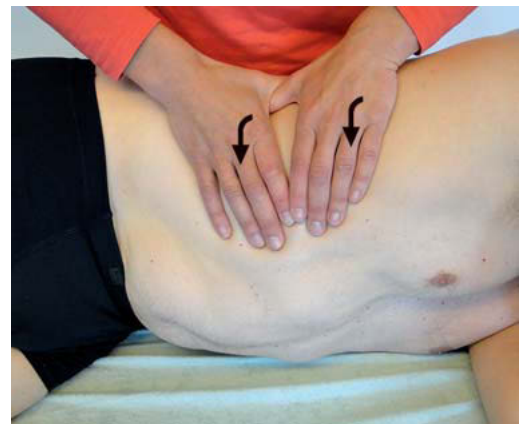- Mobilitätstests
- weitere Tests

Mobilitätstest

Barral [2] beschreibt die Bewegung der Leber in 3 Ebenen:

- Frontalebene: Drehachse im Lig. triangulare sinister; bei der Einatmung Bewegung nach kaudal-medial
- Transversalebene: Drehachse V. cava inferior; bei der Einatmung eine Rotation nach medial
- Sagittalebene: Drehachse über Lig. coronarium; bei der Einatmung eine Kippung der oberen Anteile nach ventral, der kaudalen Anteile nach dorsal

Test der Lebermobilität in Seitlage, Transversalebene



► **Abb. 3.2** Test der Lebermobilität in Seitlage.

Position Patient/Behandler

- Patient liegt auf der linken Körperseite mit angewinkelten Beinen.
- Behandler steht hinter dem Patienten frontal zum Patientenrücken.

Testdurchführung

- Behandler nimmt mit beiden Handflächen Kontakt mit der 6.–10. Rippe auf.
- Die Finger liegen im Verlauf der Rippen und zeigen zur Körpermitte, die Daumen sind dorsal oder zueinander positioniert.
- Dann werden mit den Händen die Rippen gemäß der Lebermobilität in Frontal-, Transversalebene bewegt (► Abb. 3.2).
- Für die Bewegung in der sagittalen Ebene liegt die linke Hand dorsal auf Höhe der 5./6. Rippe, die rechte Hand ventral weiter kaudal auf dem rechten unteren Rippenbogen, sodass die Handkante mit dem unteren Rippenbogenrand abschließt.

Testaussage

Normalbefund: widerstandsfreie elastische Mobilisierung der Leber in allen Richtungen

- Verdacht auf Dysfunktion in der Richtung, die eingeschränkt ist

Weitere Tests

- Leberpalpation
- Kratzauskultation
- Perkussion

3.2

Gallenblase

Das dünnwandige birnenförmige Organ liegt kaudal eng der Leber an und folgt ihr bei allen Bewegungen.

Die Gallenblase dient als Reservoir für die Gallenflüssigkeit, die eingedickt und bei Bedarf in den Dünndarm abgegeben wird. Dort wirkt sie als Verdauungsssekret insbesondere für Fette.

Eine Übersicht zu den osteopathischen Zusammenhängen vermittelt die ► Abb. 3.3.

3.2.1 Lage des Organs

Die Gallenblase liegt intraperitoneal und befindet sich mit dem Fundus auf Höhe des Kreuzungspunktes der Mediaklavikularlinie mit dem rechten kaudalen Rippenbogen. Der Korpus liegt höher auf Th 12/L 1.

Der Ductus choledochus verläuft am Rand des Lig. hepatoduodenale, überkreuzt posterior das Duodenum 1 und zieht zur Papilla duodeni major (untere Hälfte Duodenum 2). Dort mündet er zusammen mit dem Ductus pancreaticus.

3.2.2 Nervaler, vaskulärer und fasziärer Kontext

Die nervale Versorgung der Gallenblase ist identisch mit der der Leber (Kap. 3.1.2):

- sympathisch aus dem Grenzstrangbereich Th 5 (6)–Th 9(10) über den N. splanchnicus major/minor
- parasympathisch vom N. vagus (C0/C1, Foramen jugulare)
- Der N. phrenicus (C3–C5) versorgt sensibel die Oberbauchorgane und damit auch die Gallenblase.

Vaskulär wird die Gallenblase mit sauerstoffreichem Blut über die A. cystica versorgt. Diese entspringt der A. hepatica propria (A. hepatica communis, Truncus coeliacus).

Der venöse Abfluss erfolgt über die V. cystica, die zur V. portae führt.

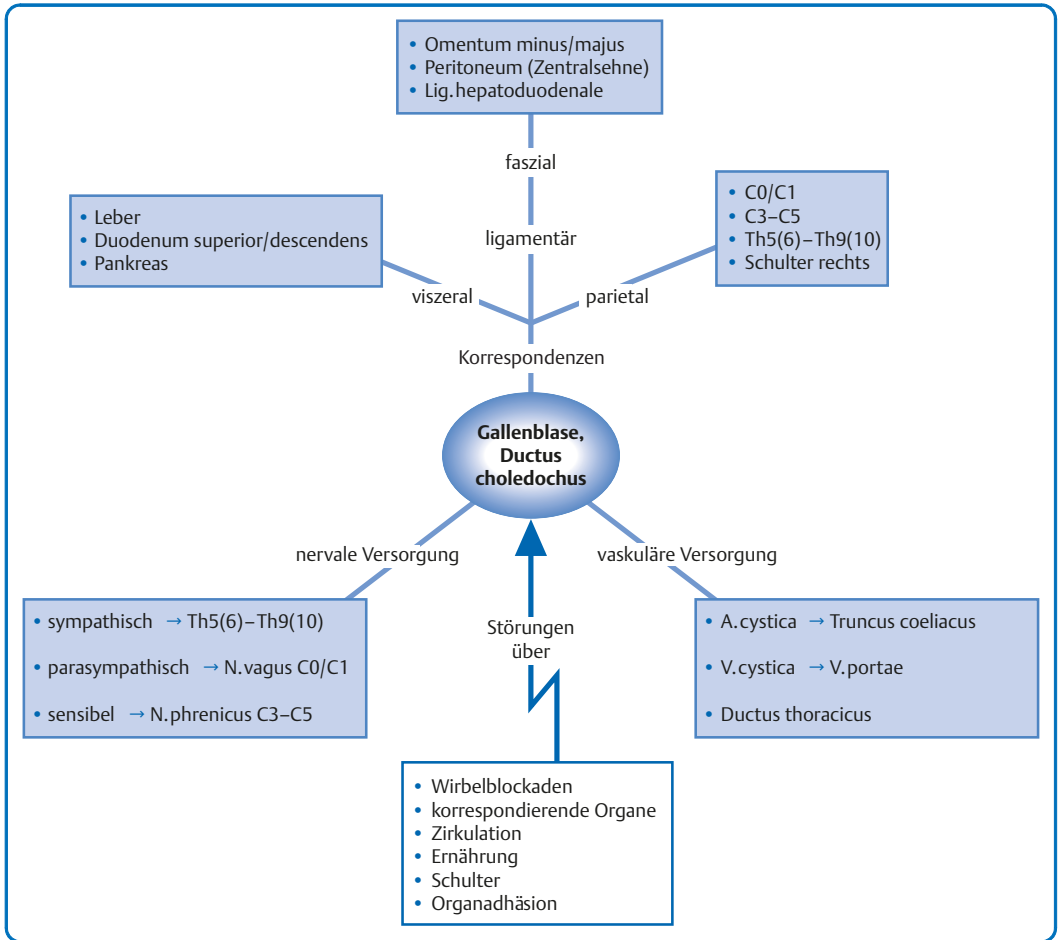
Die Lymphgefäße verlaufen parallel zu den Blutgefäßen und münden in den Ductus thoracicus.

Bindegewebige Strukturen mit Verbindung zur Leber halten die Gallenblase in ihrer Position.

3.2.3 Faszial/parietal korrespondierende Organe und Strukturen

Folgende Korrespondenzen bestehen zu anderen Organen und Strukturen:

- Leber
- Duodenum superior und descendens
- Peritoneum viscerale
- Omentum majus und minus



► **Abb. 3.3** Mind-Map Gallenblase.

Der Ductus choledochus steht in Verbindung mit:

- Pankreas
- Duodenum superior/descendens
- Papilla duodeni
- Lig. hepatoduodenale
- V. portae
- A. hepatica propria

- Schmerzen am medialen Skapularand rechts
- Schulter-Arm-Syndrome

Kontraindikationen:

3.2.4 Indikationen und Kontraindikationen

Indikationen für eine viszerale Behandlung der Gallenblase sind:

- eingeschränkte Mobilität des Organs (Adhäsion)
- Wirbelblockaden in der BWS (Sympathikus Th 5/Th 6–Th 9/Th 10), HWS (C 3–C 5 über N. phrenicus)

- Ikterus
- Cholezystitis
- Gallensteine
- akute Hepatitis
- Leberzirrhose
- Leberabszess
- Hepatomegalie
- Herzinsuffizienz
- tumoröse Erkrankungen
- veränderte, insbesondere vergrößerte Lymphknoten
- positiver Provokationstest

3.2.5 Gezielte Tests

- Mobilitätstests
- Provokationstests
- weitere Tests

Mobilitätstest

Die Gallenblase folgt den Bewegungen der Leber. Deshalb wird auch keine spezifische eigenständige Gallenblasenmobilität beschrieben. Es gibt Lehrmeinungen, die den Mobilitätstest der Leber auch für die Gallenblase anwenden, dabei ist der Fokus der Wahrnehmung dann auf die Gallenblase gerichtet.

Test der Leber- und Gallenblasenmobilität in Seitlage

- wie beim Test der Lebermobilität in Seitlage (► Abb. 3.2)

Position Patient/Behandler

- wie beim Test der Lebermobilität (S.45)

Testdurchführung

- wie beim Test der Lebermobilität (S.45)
- Dann werden mit den Händen die Rippen gemäß der Lebermobilität in Frontal-, Transversal- und Sagittalebene bewegt mit Fokus auf die Gallenblase.

Testaussage

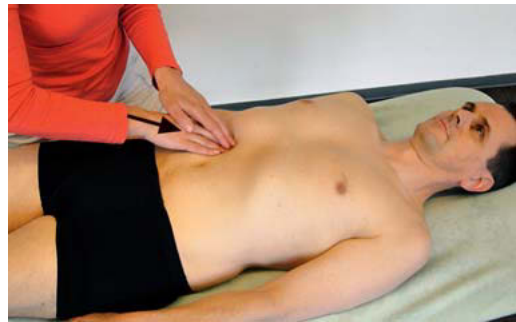- Normalbefund: widerstandsfreie, elastische Mobilisierung der Leber, schmerzfreie Mitbewegung der Gallenblase, keine Resistenzen, kein Schmerz
- Verdacht auf Dysfunktion in der Richtung, die eingeschränkt ist

Provokationstest

Murphy-Zeichen

Position Patient/Behandler

- Patient liegt auf dem Rücken.
- Behandler steht rechts vom Patienten mit Blick nach kranial.



► Abb. 3.4 Murphy-Zeichen.

Testdurchführung

- Behandler schiebt seine rechte Hand unter den rechten Rippenbogen, Fingerkuppen zeigen nach kranial.
- Der Murphy-Punkt (Kreuzungspunkt Mediaklavikularlinie mit rechtem kaudalem Rippenbogen, an der Stelle, an der die Gallenblase unter dem Rippenbogen liegt) wird mit den Fingerkuppen aufgesucht.
- Die linke Hand wird auf die rechte gelegt und gemeinsam wird Druck nach dorsal-kranial gegeben (► Abb. 3.4).
- Behandler beobachtet die Reaktion des Patienten.

Testaussage

Normalbefund: widerstandsfreie Bewegung, keine Schmerzen, Patient atmet normal weiter

- Verdacht auf pathologische Veränderung der Gallenblase, wenn der Patient die Atmung verändert, sich bei der Testdurchführung unwohl fühlt oder gar Schmerzen angibt.

Cave

Gallensteine können den Abfluss von Galle und Pankreasenzymen behindern. Das führt zum Rückstau und kann eine akute Pankreatitis auslösen. Ein positiver Murphy-Test muss ärztlich abgeklärt werden!

Weitere Tests

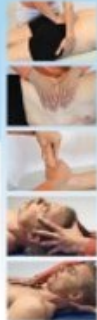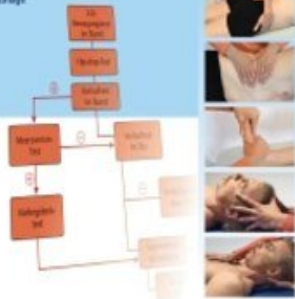
- Palpation: Courvoisier-Zeichen (Kap. 3.5.4)

Diagnoseleitfaden Osteopathie

Magga Corts

Online-Verkauf in der Osteopathie

3. Auflage



Thieme

Magga Corts

[Diagnoseleitfaden
Osteopathie](#)

272 Seiten, kart.
erschienen 2020



bestellen

Mehr Bücher zu Homöopathie, Alternativmedizin und
gesunder Lebensweise www.narayana-verlag.de