

# Markus Nagel

## Fasziendistorsionsmodell

Leseprobe

[Fasziendistorsionsmodell](#)

von [Markus Nagel](#)

Herausgeber: MVS Medizinverlage Stuttgart



<https://www.narayana-verlag.de/b24680>

Im [Narayana Webshop](#) finden Sie alle deutschen und englischen Bücher zu Homöopathie, Alternativmedizin und gesunder Lebensweise.

Das Kopieren der Leseproben ist nicht gestattet.  
Narayana Verlag GmbH, Blumenplatz 2, D-79400 Kandern  
Tel. +49 7626 9749 700  
Email [info@narayana-verlag.de](mailto:info@narayana-verlag.de)  
<https://www.narayana-verlag.de>



# 14 Nacken und Schulter

Patienten mit Beschwerden an Nacken und Schulter haben sehr oft schmerzhafte Bewegungseinschränkungen, die sie im Alltag deutlich beeinträchtigen. Die klassische Medizin richtet ihren Blick vornehmlich auf neuronale oder knöcherne Strukturen und macht z. B. verschleißbedingte Prozesse für die Beschwerden verantwortlich. Das FDM ermöglicht es uns, einen neuen Blick auf die gezeigten und beschriebenen Beschwerden zu werfen. Aufgrund der anspruchsvollen Anatomie des Schultergelenks ist ein systematisches Vorgehen bei Diagnose und Behandlung besonders wichtig. Ebenso präzise und unmittelbar lassen sich dann oft auch die Erfolge aufzeigen.

## 14.1

### Nacken und Hals

Zur Untersuchung werden alle Bewegungen des Kopfes überprüft. Eine entscheidende Rolle spielen die Rotation des Kopfes sowie Flexion und Extension. Wenn der Patient in diesen Positionen Schmerzen angibt, wird die Seitneigung und kombinierte Bewegung des Kopfes überprüft.

Eine Übersicht zur Gestik, Anamnese, Untersuchung, Distorsion und Behandlung bei Nackenbeschwerden bietet die ► Tab. 14.1.

► Tab. 14.1 Übersicht: Nackenbeschwerden.

Gestik	Anamnese	Untersuchung	Distorsion	Behandlung
<b>Linie</b>				
zeigt paravertebral zum Hinterkopf	ziehende Schmerzen entlang der Wirbelsäule	eingeschränkte Kopfbewegung besonders in Beugung und Streckung	Star-Triggerband	Triggerbandtechnik
zeigt vom Schulterdach zum gleichseitigen Mastoid	ziehende Schmerzen oberhalb der Schulter bis zum Kopf	eingeschränkte Bewegung besonders in der Kopfdrehung	Schulter-Mastoid-Triggerband	Triggerbandtechnik
zeigt quer über das Schulterblatt und zur Wirbelsäule	ziehende Schmerzen zwischen den Schulterblättern	Schmerzen bei der Rotation des Kopfes und der Abduktion der Arme	posteriores Schulter-Arm-Triggerband	Triggerbandtechnik
zeigt ventral lateral am Hals	Spannungsgefühl im Hals, Stimmstörung	Provokation bei Seitneigung und Rückstreckung des Kopfes	Triggerband im Verlauf der vorderen Halsfaszie	Triggerbandtechnik
<b>Punkt</b>				
drückt mit mehreren Fingern in die Fossa supraclavicularis, neigt den Kopf zur Schmerzseite	dumpfer Schmerz in der Fossa supraclavicularis	Bewegungseinschränkung bei der Rotation des Kopfes	SCHTP	HTP-Technik
zeigt mit einem Finger ans Hinterhaupt	punktuelle Schmerz am Hinterkopf	bestimmte Position schmerzauslösend	Kontinuumdistorsion	Kontinuumtechnik, Impulstechnik
zeigt mit einem Finger am Querfortsatz des Atlas unterhalb des Mastoids	punktuelle Schmerz hinter dem Ohr	bestimmte Position schmerzauslösend	Kontinuumdistorsion	Kontinuumtechnik, Impulstechnik

► **Tab. 14.1** Fortsetzung.


Gestik	Anamnese	Untersuchung	Distorsion	Behandlung
<b>Fläche</b>				
umgreift den Nacken	Gefühl von Instabilität, als ob der Kopf abfällt	Bewegung kaum eingeschränkt, endgradig unangenehm, Traktion angenehm	Entfaltdistorsion Nacken	Traktion, Traktionsimpuls
umgreift den Nacken, zeigt zusätzlich eine Linie quer zum Nacken	Gefühl von Instabilität	Bewegung kaum eingeschränkt, endgradig unangenehm, Traktion unangenehm	Einfaltdistorsion Nacken	Kompression, Kompressionsimpuls
knetet oder wischt im Nacken	Parästhesien oder Krämpfe	Bewegung manchmal komplett frei, manchmal massiv eingeschränkt	Zylinderdistorsion	Squeegee-Technik, Pinch-Technik
<b>Weiteres</b>				
versucht den Nacken zu mobilisieren	spricht von Steifigkeit des Nackens	schmerzfremde Bewegungseinschränkung in alle Richtungen	tektonische Fixation	tektonische Pumpe mit Kompression, Impulstechnik

### 14.1.1 Triggerbänder

Die Patienten zeigen schmerzhafte Linien, die auch zu Bewegungseinschränkungen oder zu funktionellen Problemen führen. Die häufigsten Triggerbänder sind:

- Star-Triggerband
- Schulter-Mastoid-Triggerband
- Schlüsselbeintriggerband (Kap. 14.2.1)
- Triggerband an der vorderen Halsfaszie
- posteriores Schulter-Arm-Triggerband (Kap. 14.2.1)

#### Star-Triggerband



► **Abb. 14.1** Faszien-distorsion Star-Triggerband, beginnt im Bereich von Th 6.



► **Abb. 14.2** Faszien-distorsion Star-Triggerband, verläuft bis zum gleichseitigen Mastoid.

Das Star-Triggerband ist eines der häufigsten Triggerbänder. Der Patient zeigt eine Linie vom mittleren Rücken (laut Typaldos ungefähr auf Höhe Th6) paravertebral bis zum Hinterkopf im Bereich der Linea nuchae oder zum gleichseitigen Processus mastoideus. Beugung und Streckung des Kopfes sind häufig nicht oder nur eingeschränkt möglich. Der gesamte Verlauf ist druckschmerzhaft.

#### Info

Den Namen „Star-Triggerband“ verwendete Typaldos, weil es die 1. von ihm behandelte und beschriebene Faszien-distorsion war. Es hat somit für Typaldos eine

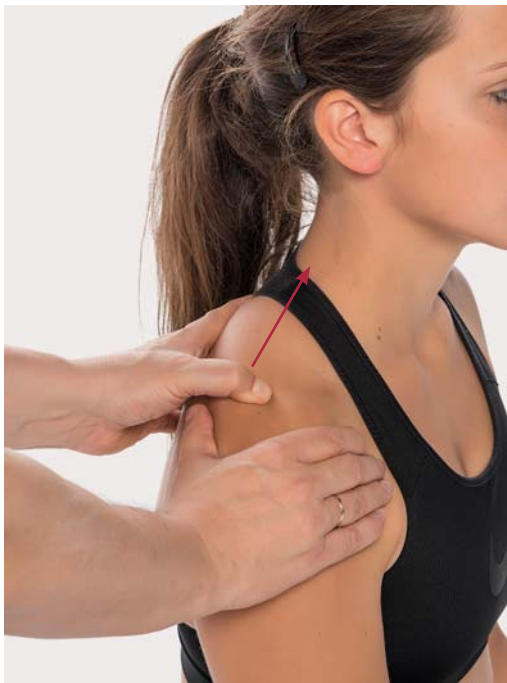


▼ besondere Stellung in seinem Modell. Entgegen anderen Interpretationen (z. B. in der deutschen Übersetzung der 4. Auflage des Buches von Typaldos) hat der Begriff Star nichts mit der Form (Stern) oder dem Verlauf des Triggerbandes zu tun.

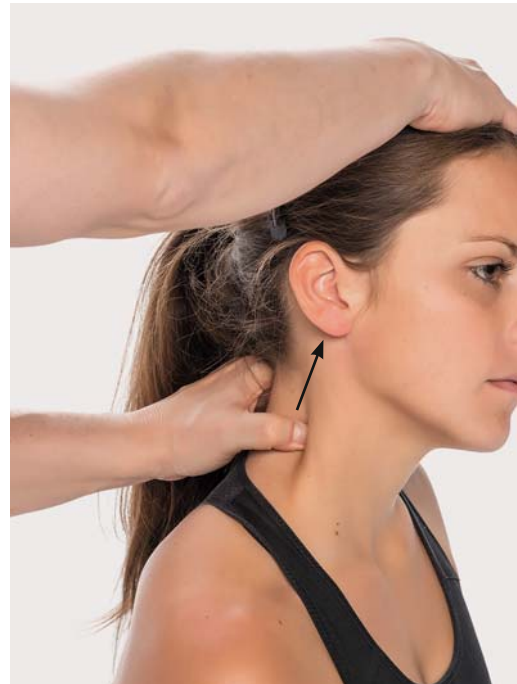**Ausgangsstellung Patient:** Am Tisch oder der Behandlungsliege sitzend, Kopf vorne auf die verschränkten Arme aufgestützt (dadurch wird der Bereich des Triggerbandes in eine Vorspannung gebracht).

Der Therapeut steht hinter dem Patienten. Mit dem Daumen lokalisiert er den Startpunkt des Bandes (► Abb. 14.1), um dann mit der Triggerbandtechnik den gesamten Verlauf bis zum Hinterhaupt bzw. zum gleichseitigen Mastoid zu folgen (► Abb. 14.2). Der Druck muss unbedingt bis zum Ende aufrechterhalten werden, da ansonsten die Gefahr besteht, dass die Verdrehung nur an eine andere Stelle verschoben wird. In einem solchen Fall werden sich auch die Beschwerden des Patienten nur verlagern.

### Schulter-Mastoid-Triggerband



► Abb. 14.3 Faszien-distorsion Schulter-Mastoid-Triggerband, Start am Schulterdach.



► Abb. 14.4 Faszien-distorsion Schulter-Mastoid-Triggerband, Verlauf zum gleichseitigen Mastoid.

Das Schulter-Mastoid-Triggerband wird manchmal auch als oberes Trapeziustriggerband (upper trapezius triggerband) bezeichnet.

**Ausgangsstellung Patient:** aufrechter Sitz auf einem Hocker

Der Therapeut steht auf der betroffenen Seite neben dem Patienten. Die behandelnde Hand startet mit der Triggerbandtechnik am Schulterdach (► Abb. 14.3); im weiteren Verlauf hält die nicht behandelnde Hand den Kopf des Patienten, um diesen zu stabilisieren. Der Kopf kann auch in verschiedene Positionen gebracht werden (z. B. Seitneigung oder Drehung), um die Vorspannung des Triggerbandes zu verstärken und dadurch den Effekt der Behandlung zu verbessern (► Abb. 14.4).

Auch bei dieser Behandlung muss der Therapeut darauf achten, dass das Triggerband komplett bis zur knöchernen Matrix ausgedreht wird. In der Regel nimmt die Schmerzintensität im Bereich des Mastoids für den Patienten deutlich zu. Hier darf der Therapeut nicht nachlassen, bis er die Verdrehung komplett auf das Mastoid geschoben hat.

## Triggerband an der vorderen Halsfaszie



► **Abb. 14.5** Triggerband Halsfaszie ventral.

Dieses Triggerband wird häufig bei funktionellen Problemen der Stimme oder bei Schluckbeschwerden gezeigt. Patienten geben oft das Gefühl an, einen Kloß im Hals zu haben, oder sprechen von wiederkehrender Heiserkeit und Stimmverlust. Der Verlauf orientiert sich an der Gestik und Wahrnehmung des Patienten.

**Ausgangsstellung Patient:** Sitz oder Rückenlage

Der Therapeut steht seitlich neben dem Patienten oder sitzt am Kopfende der Behandlungsliege. Das Triggerband beginnt meist am Sternoklavikulargelenk (SCG; ► **Abb. 14.5**) und verläuft bis zum Unterkiefer. Es wird mit der kleinflächigen Daumenspitze und einem angepassten Druck bis zum Ende zurückgedreht. Je nach Gestik kann auch die Durchführung von kranial nach kaudal sinnvoll sein.

Ziel der Behandlung ist eine Verminderung von Schluckbeschwerden oder Verbesserung der Stimmfunktion.

### Cave

**Vorsicht ist geboten im Bereich der Rezeptoren der A. carotis. Die Durchführung dieser Technik erfordert Erfahrung und eine gute Kenntnis der Strukturen in diesem Bereich, damit eine mögliche Gefährdung für den Patienten minimiert werden kann.**

### 14.1.2 HTPs

Der SCHTP spielt bei der Behandlung von Nacken- und Schulterbeschwerden eine besondere Rolle. Obwohl es eine eindeutige Gestik gibt – nämlich

das Drücken mit mehreren Fingern in die Fossa supraclavicularis – und diese auch gezeigt wird, ist die Wahrnehmung der Schmerzen oft von anderen Faszienstörungen überlagert. Deshalb wird bei der Untersuchung der SCHTP nicht so oft gezeigt.

Typallos sieht bei funktionellen Beschwerden und Bewegungseinschränkungen von Kopf, Nacken und Schulter immer Bedarf, den SCHTP zu behandeln. Er ist gewissermaßen die Schlüsselstörung dieser Region.

Die Lokalisation des SCHTP ist durchaus variabel. Ein Patient kann auch mehrere SCHTPs auf einer Seite haben. Eine grobe Orientierung zur Begrenzung des Areals bieten nach vorne die Klavikula und nach hinten der obere M. trapezius. Manche SCHTPs befinden sich medial am Hals, andere mehr lateral beim Schulterdach.

## Supraklavikulärer hernierter Triggerpunkt



► **Abb. 14.6** SCHTP (Sitz).

**Ausgangsstellung Patient:** Sitz

Der Therapeut steht schräg hinter oder seitlich vom Patienten (► **Abb. 14.6**). Er nimmt mit der Daumenbeere Kontakt auf dem gezeigten Punkt auf. Zur genauen Lokalisation ist die Wahrnehmung des Patienten wichtig. Aber auch bei der Palpation spürt der Therapeut meist deutlich die Vorwölbung.

Dann drückt er den schmerzhaften Punkt mit der Vorstellung, das Gewebe wieder zurückzuschieben. Dabei spielt der Kraftvektor eine wichtige Rolle. Damit sich das Gewebe bewegt, muss die Kraft in Richtung Durchtrittslücke wirken.

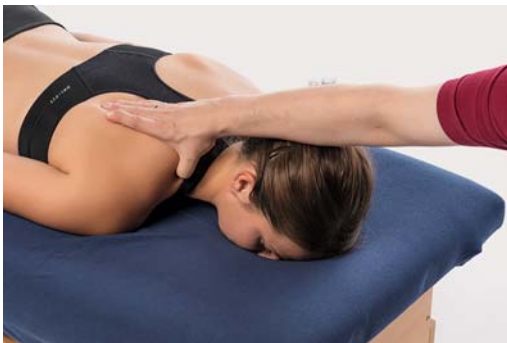

Durch Positionsveränderungen des Kopfes oder der Schulter kann die Gewebsspannung etwas vermindert werden, sodass die Durchtrittslücke größer wird und das Gewebe leichter reponiert werden kann. Dabei hilft die Kommunikation mit dem Patienten, um eine bessere Position zu finden. Diese Einstellung wird häufig durch Kopffrotation oder leichte Abduktion und/oder Traktion des Arms erreicht. Der Therapeut sollte in ergonomischer Weise sein Körpergewicht einbringen, was die Reponierung erleichtert.

### Alternative Ausgangsstellungen



► Abb. 14.7 SCHTP (Rückenlage).



► Abb. 14.8 SCHTP (Bauchlage).

Der SCHTP kann auch in Rücken- (► Abb. 14.7) oder Bauchlage (► Abb. 14.8) behandelt werden. Bei vegetativ anfälligen Patienten ist die Rückenlage besser geeignet, da bei dieser Behandlung einige Patienten leicht vegetativ reagieren können, z. B. mit Schwindel oder Unwohlsein. Während der Behandlung muss der Therapeut den Zustand des Patienten ständig im Blick haben.

#### Cave

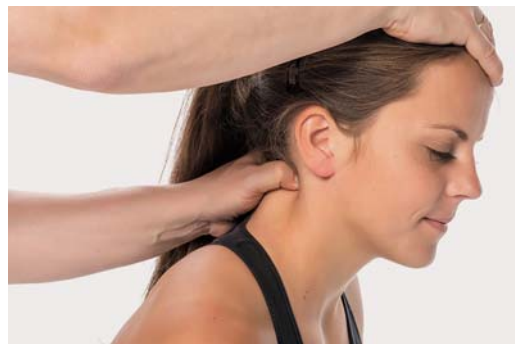
Bei der Behandlung muss der Plexus brachialis beachtet werden. Im Falle einer Kompression in diesem Bereich kann es zu vorübergehenden Parästhesien oder einer motorischen Schwäche kommen. Dies passiert extrem selten. Um eine solche Situation von vornherein auszuschließen, ist es sehr wichtig, dass sich der Therapeut während der Behandlung stets an der Wahrnehmung des Patienten orientiert.

### 14.1.3 Kontinuumdistorsionen

Häufige Lokalisationen der Kontinuumdistorsionen sind neben dem Okziput und Processus mastoideus auch die transversalen Processus der Halswirbel, oft am Atlas.

Kontinuumdistorsionen am Nacken sind laut Typaldos häufig invertiert ([114], S. 127). Somit können oft außer mit der Kontinuumtechnik auch durch Impulstechniken gute Ergebnisse erzielt werden.

### Kontinuumtechnik Nacken



► Abb. 14.9 Kontinuumdistorsion Nacken (Sitz).

#### Ausgangsstellung Patient: Sitz

Der Therapeut drückt mit der Daumenspitze auf den schmerzhaftesten Punkt (► Abb. 14.9). Der Druck wird bis zu einem spürbaren Release beibehalten. Wenn es sich um eine iCD handelt, ist eine Impulstechnik in einer neutralen Position direkt im Anschluss sinnvoll (Kap. 14.1.6).

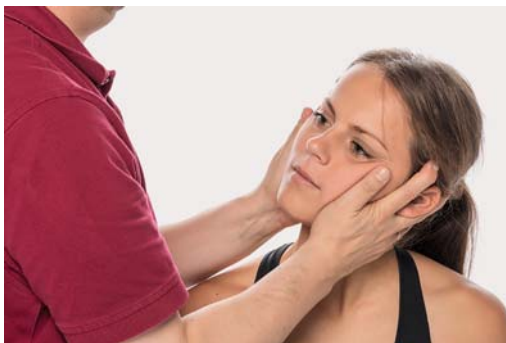#### 14.1.4 Faltdistorsionen

Im Nacken gibt es häufig posttraumatisch Entfalt- und Einfaltdistorsionen. Vor der Behandlung muss diagnostisch geklärt sein, welcher Subtyp vorliegt. Hilfreich kann dabei die Beschreibung des Unfallhergangs oder die Provokation durch Traktion oder Kompression sein.

#### Behandlung Entfaltdistorsion



► **Abb. 14.10** uFD Nacken, maximale Traktion des Nackens.



► **Abb. 14.11** uFD Nacken, Seitneigung und Rotation.

#### Ausgangsstellung Patient: Sitz

Der Therapeut steht schräg vor dem Patienten und umgreift flächig mit beiden Händen von kaudal kommend seitlich um die Ohren des Patienten (► **Abb. 14.10**). Das Ohr liegt dabei frei zwischen dem Mittel- und dem Zeigefinger. Der Therapeut führt im Verlauf der Unterarme eine deutliche Traktion des Nackens durch. Ohne die Traktionsspannung zu verlieren, wird nun der Kopf des Patienten in eine Seitneigung vom Therapeuten weg und eine Rotation zum Therapeuten hin geführt (► **Abb. 14.11**). Die Amplituden dieser Bewegun-

gen sind nicht endgradig. Dennoch erreicht man am Ende der Position eine optimale schmerzfreie Vorspannung, auf die ein kurzer Impuls in Richtung Rotation folgt, bei der das Gewebe entfaltet wird. Das Ploppgeräusch ist ein Indiz für eine erfolgreiche Durchführung.

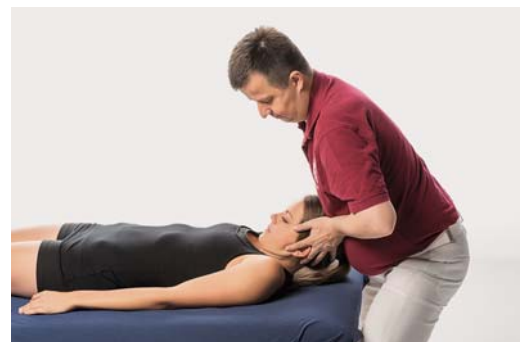Wichtig ist (wie bei allen Faltbehandlungen), dass die gesamte Durchführung schmerzfrei ist.

#### Varianten zur Behandlung

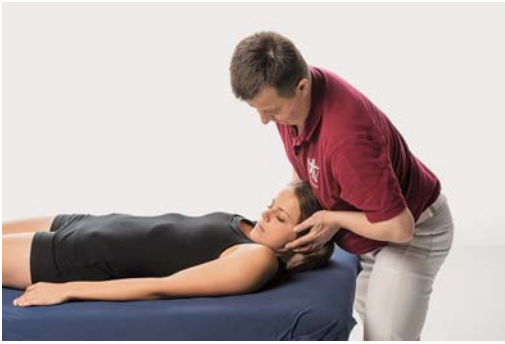
Es gibt verschiedenste Techniken der Nackenmanipulation, z. B. auch in Rückenlage, von denen einige geeignet erscheinen, eine Entfaltung zu behandeln. Der wichtigste Aspekt ist hierbei die endgradige Traktion. Die meisten bekannten Techniken werden ohne Traktion durchgeführt und sind somit eher Mobilisationstechniken im Sinne einer tektonischen Fixation (Kap. 14.1.6).

Eine gute Variante ohne Verwendung eines Impulses ist die Verwendung eines Inversionsgerätes, z. B. des Invertrac. Hier wird der Patient aus einer sitzenden Position langsam gedreht, bis er mit dem Kopf und dem Oberkörper nach unten hängt. Durch das Eigengewicht des Kopfes und des Oberkörpers wird den Faltsfaszien die Entfaltung ermöglicht. Der Therapeut kann die Traktion noch sanft verstärken. Diese Variante ist gut geeignet für Patienten, die – aus welchen Gründen auch immer – Kraftimpulse am Nacken ablehnen.

#### Behandlung Einfaltdistorsion



► **Abb. 14.12** rFD Nacken, Kompression.



► **Abb. 14.13** rFD Nacken, verschiedene Rotationspositionen.

#### Ausgangsstellung Patient: Rückenlage

Der Therapeut steht am Kopfende, umgreift mit beiden Händen den Kopf des Patienten flächig und hebt diesen leicht von der Behandlungsbank (► **Abb. 14.12**). Die Kompression entsteht dadurch, dass der Therapeut Druck über seine Hände nach kaudal ausübt. In dieser Position führt der Therapeut am Ende der Kompression noch kräftige Kompressionsimpulse aus. Dabei kann der Vektor durch Rotation, Flexion oder Seitneigung des Kopfes leicht variiert werden (► **Abb. 14.13**). Bei erfolgreicher Durchführung sind meist mehrere Klickgeräusche zu hören. Auch hier ist die Behandlung immer schmerzfrei.

#### Kombinierte Ein- und Entfaltbehandlung

Wie überall am Rumpf kommt es nicht selten zu kombinierten Faltdistorsionen am Nacken. Typaldos empfiehlt ausdrücklich, mit der Behandlung der Einfaltdistorsionen zu beginnen, und dann eine Entfalttechnik durchzuführen. Häufig sind mehrere Behandlungen erforderlich, um alle Faltdistorsionen zu lösen.

#### 14.1.5 Zylinderdistorsionen

Zur Behandlung von Zylinderdistorsionen stehen die Squeegee-Technik, die Doppeldamenttechnik und die Pinch-Technik zur Verfügung. Bei Patienten, die das Gewebe selbst kneten, ist die Pinch-Technik besonders geeignet.

#### Pinch-Technik Nacken



► **Abb. 14.14** Zylinderdistorsion Pinch-Technik Nacken.

#### Ausgangsstellung Patient: Stand oder Sitz

Der Therapeut greift mit beiden Händen kräftig am Nacken und lässt den Patienten den Kopf beugen und drehen. Um das Gewebe zu fixieren, bietet es sich an, dass der Therapeut seine Hände faltet und mit den Handballen das Gewebe wie mit einer Klammer fixiert (► **Abb. 14.14**).


Bei den nichtmanuellen Behandlungen bietet sich das Schröpfen bei gleichzeitiger Bewegung oder die Verwendung der Nadelreizmatte an (Kap. 10.3.3). Letztere ist auch als Eigentherapie für den Patienten geeignet.

#### 14.1.6 Tektonische Fixationen


Eine tektonische Fixation des Nackens entsteht immer durch andere Faszienstörungen, häufig durch Triggerbänder und den SCHTP. Wenn diese gelöst sind, wird der Patient immer noch schmerzfreie Bewegungseinschränkungen angeben. Zur Behandlung geeignet sind die tektonische Pumpe oder Impulstechnik.



## Tektonische Pumpe



► **Abb. 14.15** Tektonische Fixation Pumptechnik Nacken, Kompression und Zirkumduktion.



► **Abb. 14.16** Tektonische Fixation Pumptechnik Nacken, Mobilisation in alle Richtungen.

### Ausgangsstellung Patient: Sitz

Der Therapeut steht hinter dem Patienten und umgreift flächig dessen Kopf von oben und führt zunächst eine Kompression durch (► **Abb. 14.15**). Unter Beibehaltung der Kompression wird anschließend der Kopf in alle Richtungen bewegt und mobilisiert (► **Abb. 14.16**). Wichtig ist dabei, dass durch die Bewegungen die Strukturen alternierend Druck und Zug erfahren. Dadurch wird die glatte Faszie mobilisiert und Flüssigkeit bewegt. Diese Technik ist gerade für Personen geeignet, bei denen eine Impulstechnik im Nacken nicht infrage kommt.

## Impulstechnik über Rotation



► **Abb. 14.17** Tektonische Fixation Impulstechnik Nacken.

### Ausgangsstellung Patient: Sitz

Der Therapeut lässt den Patienten seinen Kopf locker beugen. Dann greift er flächig von vorn kommend an der kontralateralen Seite den Kopf des Patienten und führt eine leichte Rotation zum Therapeuten hin durch. Am Ende der Bewegung stabilisiert die andere Hand den Kopf auf der jetzt nach oben schauenden Seite (► **Abb. 14.17**). Aus dieser Position wird ein kurzer Rotationsimpuls durchgeführt.

## Impuls transversal (nach Dr. Wilhelm Kurz)



► **Abb. 14.18** Tektonische Fixation Impuls transversal (nach Dr. Wilhelm Kurz).

### Ausgangsstellung Patient: Stand (alternativ Sitz)

Der Patient greift mit beiden Handballen an die Stirn, die Finger liegen nach kranial flächig auf dem Kopf. Die Unterarme werden ventral zusammengeführt. In dieser Position umgreift nun der

Therapeut von hinten mit beiden Armen um seine angelegten Unterarme und presst den Rumpf des Patienten gegen sein Brustbein (► Abb. 14.18). Am Ende der Vorspannung führt er einen kurzen transversalen Impuls aus. Diese Technik ist besonders gut geeignet für tektonische Fixationen im zervikothorakalen Übergang.

## Varianten zur Behandlung

Es gibt eine Vielzahl von Techniken zur Mobilisation des Nackens. Die meisten manualtherapeutischen oder chiropraktischen Techniken eignen sich zur Behandlung der tektonischen Fixation, da der Impuls meist transversal durchgeführt wird.

### 14.1.7 Medizinische Diagnosen

Klassische medizinische Diagnosen wie das HWS-Syndrom oder Nackenblockaden haben aus Sicht des FDM keine Bedeutung. Es werden die vorhandenen Faszienstörungen gerichtet.

## Schleudertrauma

Bei einem Schleudertrauma (whiplash) wird das Gewebe großen Kräften ausgesetzt. Dadurch entstehen verschiedenste Faszienstörungen (vgl. [114], S. 288).

Am wichtigsten ist es, die schmerzfreie Beweglichkeit wiederherzustellen. Dies erreicht man durch die Behandlung der Triggerbänder und Kontinuumstörungen. Eine Ruhigstellung ist definitiv kontraindiziert, da sonst die Triggerbänder schnell Adhäsionen entwickeln und dadurch chronisch werden. Die Ruhigstellung erzeugt daher langfristig mehr Probleme.

Auch Zylinderstörungen können massive Beschwerden nach einem Schleudertrauma auslösen. Faltdstörungen sind sehr wahrscheinlich. Sie müssen aber nicht im Akutstadium behandelt werden, sondern können auch mit etwas Abstand zum Trauma wieder gerichtet werden.

## Torticollis

Typaldos beschrieb den Schiefhals als Folge von Triggerbändern im Bereich der vorderen Halsfaszie ([114], S. 288):

*„Wry Neck: Acute restriction of the sternocleidomastoid muscle secondary to a triggerband.“*

Es kommt zu einer Gewebsrestriktion, die durch Triggerbandbehandlung gelöst werden kann. Wenn kleine Kinder davon betroffen sind, muss die Behandlung sehr sanft erfolgen, da das Gewebe sehr weich ist und leicht reagiert.

## 14.2 Schulter

Schulter- und Nackenbeschwerden kommen in der Häufigkeit gleich nach Kreuz- und Rückenschmerzen ([99], S. 3). In der klassischen Orthopädie stehen dabei Diagnosen wie Impingement-Syndrom, Frozen Shoulder oder Bursitis im Vordergrund. Typaldos hingegen sieht die Schulterbeschwerden als Resultat einer oder mehrerer Faszienstörungen, die manuell behandelt werden können ([114], S. 139):

*„In contrast to the orthopedic approach which focuses on entrapment, swelling, and tears (i. e., impingement, inflammation, and rotator cuff injuries), the FDM approach views the injured shoulder as being the result of one or more fascial distortions which can be manually corrected.“*

### Info

Christoph Rossmly [73] und Christian Stein [99] haben die Behandlung nach dem FDM bei einer schmerzhaften Abduktionseinschränkung bzw. bei schmerzhaft eingeschränkter Schulterbeweglichkeit untersucht und zeigen die Vorteile dieser Behandlung gegenüber klassischen Verfahren auf.

Die Behandlungsstrategie von Schulterbeschwerden wurde von Typaldos sehr strukturiert beschrieben. Dabei sieht er den SHTP als einen Schlüsselpunkt bei fast allen Schulterbeschwerden ([114], S. 151):

*„All chronically sore shoulders, frozen or not, clinically exhibit triggerbands with adhesions and the supraclavicular herniated triggerpoint.“*

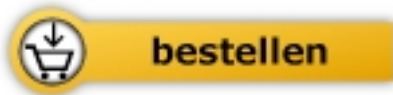

Markus Nagel

## [Fasziendistorsionsmodell](#)

Ein medizinisches Konzept - Praxiswissen kompakt

328 Seiten, geb.  
erschienen 2019



Mehr Bücher zu Homöopathie, Alternativmedizin und gesunder Lebensweise

[www.narayana-verlag.de](http://www.narayana-verlag.de)