


# Fehr / Ewringmann / Warschau Frettchen - Heimtier und Patient - Mängel exemplar

## Leseprobe

[Frettchen - Heimtier und Patient - Mängel exemplar](#)

von [Fehr / Ewringmann / Warschau](#)

Herausgeber: MVS Medizinverlage Stuttgart



<https://www.narayana-verlag.de/b26353>

Im [Narayana Webshop](#) finden Sie alle deutschen und englischen Bücher zu Homöopathie, Alternativmedizin und gesunder Lebensweise.

Das Kopieren der Leseproben ist nicht gestattet.  
Â Narayana Verlag GmbH, Blumenplatz 2, D-79400 Kandern  
Tel. +49 7626 9749 700  
Email [info@narayana-verlag.de](mailto:info@narayana-verlag.de)  
<https://www.narayana-verlag.de>



# 14 OP-Techniken

---

Michael Fehr

## 14.1

### OP-Vorbereitung

Für erfolgreiche, chirurgische Eingriffe beim Frettchen sind sehr grazile Instrumente erforderlich. Auch eine Lupe kann bei diffizilen Eingriffen gute Dienste leisten. Es ist empfehlenswert zur Abdeckung des OP-Felds, anstelle von Tüchern, durchsichtige Folien zu verwenden, da so die Atmung des Tieres überwacht werden kann. Resorbierbare Gelatineschwämme (z. B. Gelastyp<sup>®</sup>) und Stieltupfer sollten bereit gelegt werden, falls eine Blutstillung notwendig wird. Für den Wundverschluss und zum Setzen von Ligaturen sind feine Nahtmaterialien der Stärken 3-0 bis 6-0 zu empfehlen.

#### 14.1.1 Präoperative Maßnahmen

Die Frettchen sind ausreichend analgetisch (S.254) und bei Bedarf bereits vor oder zu Beginn des Eingriffs antibiotisch zu versorgen.

Es ist stets ratsam, Frettchen zu intubieren (S.260). Die Technik ist einfach erlernbar und ermöglicht neben der Durchführung einer Inhalationsnarkose (S.259) eine effektive Beatmung im Falle einer Apnoe. Auch eine Präoxygenierung während der Vorbereitung des Operationsfelds ist empfehlenswert, um die Sauerstoffkonzentration im Körper zu maximieren.

Neben der Intubation sollte bei anspruchsvolleren, chirurgischen Eingriffen eine kontinuierliche, intraoperative Flüssigkeitszufuhr durch das Legen eines Venenverweilkatheters gesichert werden. Neben der Unterstützung des Kreislaufs kann durch Auswahl einer körperwarmen Lösung die Körpertemperatur stabilisiert werden.

Das Operationsfeld wird sorgfältig rasiert. Sehr wichtig ist die Regel „so viel wie nötig, aber so wenig wie möglich“ einzuhalten, da Frettchen trotz operationsbegleitender Wärmemaßnahmen, aufgrund ihrer im Verhältnis zur Körpermasse großen Körperoberfläche, stark zum Auskühlen tendieren. Im Anschluss an die Rasur erfolgt die Reinigung der Haut mit einer milden Reinigungslösung. Da auch das großzügige Aufbringen von Alkohol eine Hypothermie provozieren kann, muss das Desinfektionsmittel sparsam angewandt werden.

Beim Wärmemanagement ist zu bedenken: Es ist immer einfacher die Körpertemperatur durch prophylaktische Maßnahmen stabil zu halten, als hypotherme Tiere wieder aufzuwärmen.

#### 14.1.2 Postoperative Maßnahmen

Die Körpertemperatur wird direkt nach dem Eingriff überprüft und einer Hypothermie wird durch den Einsatz von Wärmematten, temperierten Gelscheiben (Snugglesafe<sup>®</sup>), mit warmem Wasser gefüllten OP-Handschuhen oder Inkubatoren entgegengewirkt.

Die Hautwunde wird vorsichtig mit einer milden Waschlösung von Blut- und Wundsekreten gesäubert. Danach kann zum Schutz vor bakterieller Besiedlung des Wundbereichs ein luftdurchlässiges Verbandsspray (Silberspray) aufgebracht werden.

In der Regel erwachen Frettchen, insbesondere nach Inhalationsnarkose oder vollständig antagonistischer Anästhesie, sehr zügig und komplikationslos. Nach vollständigem Erlangen des Bewusstseins – eine stabile Körpertemperatur vorausgesetzt – kann der Patient zurück in seinen Käfig verbracht werden. Unter die halbe Grundfläche des Käfigs wird eine Wärmematte gelegt. Die Stabilisierung der Körpertemperatur wird somit weiter unterstützt, eine Überhitzung kann aber durch die Rückzugsmöglichkeit in den nicht gewärmten Abschnitt vermieden werden. Falls das Frettchen direkt auf sein Partnertier trifft, ist darauf zu achten, dass das frisch operierte Tier nicht gestresst wird und keine Manipulation an den Wunden erfolgt. Auch wenn sich der soziale Kontakt positiv auf das Allgemeinbefinden auswirkt, ist in diesen Fällen eine vorübergehende Trennung nötig.

Ist eine Manipulation an den frischen Operationswunden, beispielsweise bei eingelegerter Drainage im Wundbereich, durch den Patienten selbst sehr wahrscheinlich, muss vorübergehend ein Halskragen verwendet werden.

Da Frettchen, insbesondere mit noch nicht diagnostiziertem Insulinom (S.228), zu einer Hypoglykämie neigen bzw. diese okult aufweisen können, sollte die erste Futteraufnahme bereits erfolgen, sobald das Tier vollständig aus der Narkose erwacht ist. Präoperativ ist deshalb ebenfalls die parenterale Applikation einer 5%igen Glukoselösung ratsam. In Abhängigkeit von der Grunderkrankung und dem Glukosewert kann es auch ratsam sein, eine Glukose-Bolusinjektion (10%ige Lösung) zu verabreichen. Dies gilt nicht für Insulinompatienten, eine Triggerung des Pankreas sollte vermieden werden.

## 14.2

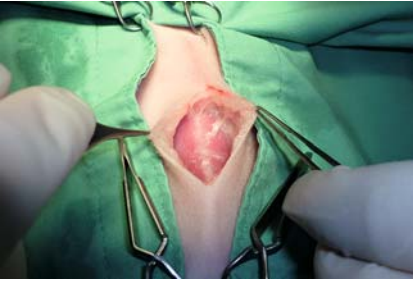
# Operationen

### 14.2.1 Laparotomie

**Indikation** Die Indikation zur explorativen Laparotomie besteht, wenn die Grenzen der Diagnostik erreicht sind und kein Aufschluss über die vorhandene Erkrankung vorliegt. Häufig erbringt nur die Untersuchung von Gewebebiopsien ein eindeutiges Ergebnis.

**Durchführung** Der **Hautschnitt** erfolgt je nach vermuteter Lokalisation der Erkrankung vom Xiphoid bis zum Schambein, bei Rüden zunächst in der Medianen bis kranial, danach parallel zu Präputium und Penis bis fingerbreit vor dem Beckeneingang. Haut- und Unterhautschnitt sind nur mit leichtem Druck zu eröffnen. Bei Frettchen mit relativ wenig Unterhautfettgewebe kann die Linea alba problemlos identifiziert werden (► **Abb. 14.1**).

Die Bauchdecke wird mittig rechts und links der Linea alba vorsichtig unter Verwendung von Pinzetten angehoben und durch eine kleine **Inzision** eröffnet. Nach beidseitiger Fixation der Bauchdecke mittels Klemmen wird der Schnitt unter Sichtkontrolle mit der Schere vorsichtig nach kranial und kaudal erweitert. Wird für die Offenhaltung des Operationsfelds mit Retraktoren gearbeitet, dürfen diese nur ein sehr geringes Gewicht haben.



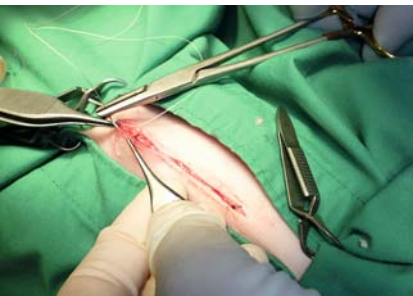► **Abb. 14.1** Blick auf die Bauchdecke im Bereich der Linea alba nach Eröffnung von Haut und Unterhaut.

Es folgt die **Exploration** der gesamten Bauchhöhle. Insbesondere morphologisch veränderte Organe, wie die beim Frettchen häufig vergrößerte Milz, müssen sehr vorsichtig untersucht werden, um Blutungen oder Organrisse zu vermeiden.

Die **Entnahme von Proben** von Leber oder Milz findet meist mittels Stanzbiopsie statt. Verändertes Gewebe an den Organrändern kann auch mithilfe von Ligaturen oder nach Kompression des Gewebes mit Klemmen abgesetzt werden. Lymphknoten sind, falls möglich, stets komplett zu exstirpieren. Das Parenchym der Bauchspeicheldrüse ist für die Stanzbiopsie zu weich. Verdächtige Areale werden vorsichtig stumpf abgetrennt und die Blutung wird mittels Ligatur, mit einem Gelatineschwamm oder durch Wundkompression mit Stieltupfern gestillt.

**Komplikationen und deren Vermeidung** Bei einem sehr großen Hautschnitt steigt die Gefahr einer Hypothermie bei Frettchen deutlich an. Auch intraoperativ sollte mehrmals die Körpertemperatur überprüft und bei Bedarf erhöht werden. Hierzu kann, neben äußerlich angebrachten Wärmemaßnahmen, beispielsweise körperwarmer, sterile NaCl-Lösung in die Bauchhöhle verabreicht werden.

**Wundverschluss** Im Anschluss an die Untersuchung und ggf. an eine Probenentnahme erfolgt ein 3-schichtiger Wundverschluss. Bauchdecke und Unterhaut werden mit resorbierbarem Nahtmaterial (3-0 oder 4-0) in 2 Schichten (z. B. Kürschnernaht) fortlaufend vernäht. Der Verschluss der Haut erfolgt idealerweise per Intrakutannaht (► **Abb. 14.2**) unter Verwendung sehr feiner Nahtmaterialien (5-0). Eine Alternative dazu sind Einzelknopflehte.



► **Abb. 14.2** Verschluss der Haut mit einer Intrakutannaht.

### 14.2.2 Kastration männlich

**Indikation** Eine Kastration reduziert beim Rüden in der Regel die Geruchsbelastung. Der typische Frettchengeruch ist allerdings nicht beeinflussbar, da er hauptsächlich durch das Sekret der Talgdrüsen verursacht wird. Das bei männlichen Frettchen v. a. in der Ranz erhöhte Aggressionspotenzial kann durch den Eingriff meist gesenkt werden. Kastrierte Tiere können dann problemlos ganzjährig in der Gruppe gehalten werden.

Die Kastration findet bei Frettchenrüden meist im Alter von 3–4 Monaten statt und erfolgt analog zum Eingriff beim Kater.

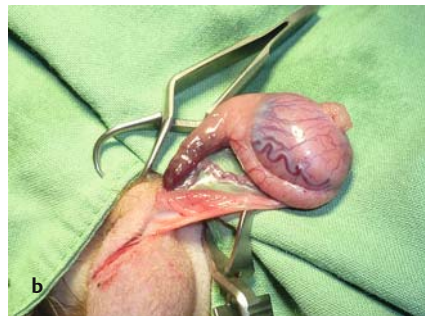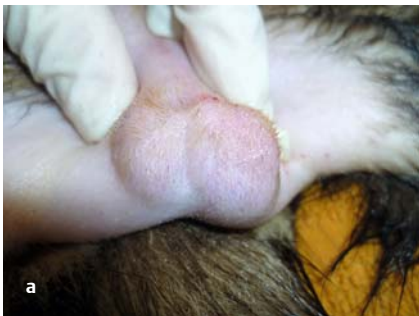**Durchführung** Das Skrotum wird durch einen kleinen, längs verlaufenden Schnitt über dem Hoden inzidiert. Im Anschluss werden Unterhautgewebe und der Processus vaginalis jeder Seite vorsichtig eröffnet. Der Hoden wird vorgelagert (► **Abb. 14.3**) und das Lig. caudae epididymidis wenn möglich stumpf abgetrennt.

Nach Ligatur von Gefäß und Samenstrang wird der Hoden abgesetzt. Der Processus vaginalis wird mittels fortlaufender Naht (resorbierbares Nahtmaterial, 4–0) verschlossen.

Eine präskrotale Inzision mit Vorlagerung beider Hoden ist beim Frettchen ebenfalls beschrieben. Bei dieser Technik werden die Hoden nacheinander in die präskrotale Region an der Basis des Penis geschoben und kastriert. Von Vorteil bei der präskrotalen Methode ist der kleinere Wundbereich.

Alternativ zu den beschriebenen offenen Techniken bleibt der Processus vaginalis bei der gedeckten Kastration unversehrt, folglich besteht kein Zugang zur Bauchhöhle. Es wird eine Massenligatur nahe des Anulus inguinalis um Gefäß, Samenstrang und Processus vaginalis gesetzt und der Hoden im Anschluss entfernt.

**Wundverschluss** Das Skrotum wird in allen Fällen abschließend mit Einzelheften (resorbierbares Nahtmaterial, 4–0 bis 5–0) bzw. mit Gewebekleber verschlossen.



► **Abb. 14.3** Kastration des männlichen Tieres. Darstellung der Hoden prä operationem und nach Vorlagerung aus dem Skrotum.

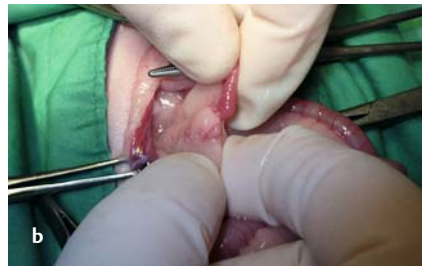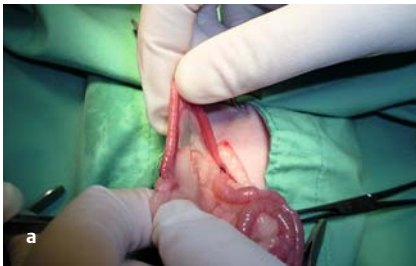### 14.2.3 Ovariohysterektomie

**Indikation** Da Fähen bereits ab der 1. Ranz einen lebensbedrohlichen Hyperöstrogenismus (S.231) entwickeln können, sollten sie, sofern kein Nachwuchs erwünscht ist, kastriert werden. Weitere Indikationen sind Neoplasien des Geschlechtstrakts (S.227) und Pyometra (S.221).

**Durchführung** Die Ovariohysterektomie erfolgt analog zur Technik bei der Katze. Die Eröffnung der Bauchhöhle über die bei Frettchen gut erkennbare Linea alba erfolgt etwa 1 cm kaudal des Nabels und reicht bis etwa 2 cm kranial des vorderen Schambeinrands.

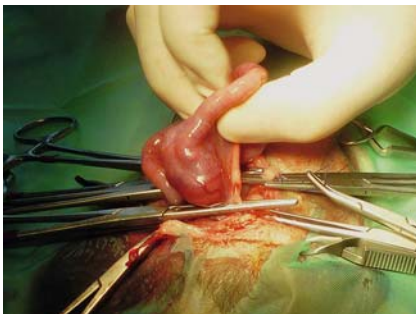
Direkt dorsal der Harnblase liegt der Uterus bicornis mit dem relativ kurzen Corpus uteri. Durch Palpation entlang der Uterushörner nach kranial können die Ovarien aufgefunden werden (► Abb. 14.4), die relativ locker aufgehängt und in eine stark fettgewebshaltige Bursa gebettet sind. Nach Vorlagerung eines Eierstocks werden A. und V. ovarica im Mesovar abgeklemmt, ligiert (resorbierbares Nahtmaterial, 4–0) und das Ovar abgetrennt. Anschließend wird die A. uterina mit Anteilen des Lig. latum uteri ebenfalls abgeklemmt, ligiert und abgesetzt. Mit der kontralateralen Seite wird analog verfahren.

Die Vagina ist mit einer Darmklemme kaudal der Zervix zu fixieren und unter Durchstechen der Vaginalwand zu ligieren. Kranial der Ligatur wird eine 2. Klemme gesetzt, eine weitere nahe des Übergangs Zervix zur Vagina, zwischen beiden Klemmen wird die Vagina durchtrennt (► Abb. 14.5, ► Abb. 14.6).

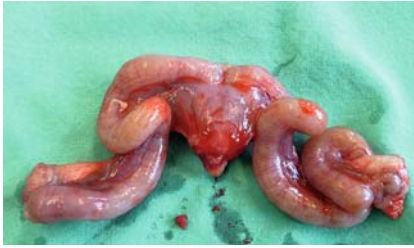

► **Abb. 14.4** Ovariohysterektomie.

- a Vorsichtige Palpation entlang des Uterushorns.
- b Darstellung von Uterushornspitze und in der Bursa eingebettetem Ovar.



► **Abb. 14.5** Abklemmen der Vagina im kaudalen Bereich der (hier deutlich veränderten) Zervix.



► **Abb. 14.6** Extirpierter, insbesondere im Bereich der Zervix entarteter Uterus (Frettchen, 2 Jahre).

**Wundverschluss** Die Wundflächen des Stumpfes werden einstülpend vernäht. Es folgt ein 3-schichtiger Wundverschluss analog zur Laparotomie (S.266).

#### 14.2.4 Kaiserschnitt

**Indikation** Hauptindikation ist die Dystokie (S.226) beispielsweise durch zu große Früchte, fehlerhafte Lage der Welpen oder kongenitale Missbildungen. Werden nur wenige Welpen vermutet, sollte deren Größe bei nahendem Geburtstermin röntgenologisch kontrolliert werden; sehr große Jungtiere sollten per Kaiserschnitt entwickelt werden.


**Durchführung** Der mit Welpen gefüllte Uterus wird mit Bauchtüchern rechts und links von den übrigen Bauchhöhlenorganen isoliert. Die Inzision erfolgt nahe der Bifurkation, dabei ist darauf zu achten, den hervortretenden Welpen nicht durch den Schnitt zu verletzen. Die Welpen werden nun der Reihe nach einschließlich Plazenta jeweils alternierend aus dem rechten und linken Uterushorn unter vorsichtiger Massage über die Inzision entwickelt.

**Wundverschluss** Die Uterusinzision wird fortlaufend mittels Schmierennaht (1-schichtig, z. B. Vicryl 4/0) verschlossen. Der Bauchverschluss erfolgt wie üblich.

**Nachsorge** In den meisten Fällen erholen sich die Fähen gut von der Operation und zeigen keine Beeinträchtigung bei der Laktation und der Pflege der Jungtiere. Sobald das Muttertier komplett aus der Anästhesie erwacht ist, werden die (bis dahin warm gehaltenen) Welpen mit in die Nistbox gelegt. Wichtig bei der Nachsorge ist, auf eine ausreichende Analgesie und Hydratation durch subkutane, warme Infusionen zu achten. Die Muttertiere müssen, ebenso wie die Neonaten, warm gehalten werden. Dem Muttertier wird in der Nistbox schmackhaftes Futter angeboten.

#### 14.2.5 Insulinom-Operation

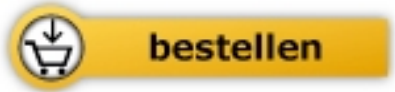**Indikation** Bei mittelalten Frettchen besteht ein hohes Risiko, Tumoren der Bauchspeicheldrüse – Insulinome (S.228) – zu entwickeln. Betroffene Tiere leiden, bedingt durch die Hypoglykämie, unter Schwächeanfällen. Durch die Verabreichung von Glukose bessert sich das Allgemeinbefinden der Frettchen in kürzester Zeit. Die Erkrankung verläuft allerdings progressiv und führt unbehandelt meist zum Koma und Tod.



Fehr / Ewringmann / Warschau

[Frettchen - Heimtier und Patient -  
Mängelexemplar](#)

328 Seiten, kart.  
erschienen 2014



Mehr Bücher zu Homöopathie, Alternativmedizin und  
gesunder Lebensweise [www.narayana-verlag.de](http://www.narayana-verlag.de)