

Kay Bartrow


Funktionelles Faszientraining in der Physiotherapie

Leseprobe

[Funktionelles Faszientraining in der Physiotherapie](#)

von [Kay Bartrow](#)

Herausgeber: MVS Medizinverlage Stuttgart



<https://www.narayana-verlag.de/b25091>

Im [Narayana Webshop](#) finden Sie alle deutschen und englischen Bücher zu Homöopathie, Alternativmedizin und gesunder Lebensweise.

Das Kopieren der Leseproben ist nicht gestattet.
Narayana Verlag GmbH, Blumenplatz 2, D-79400 Kandern
Tel. +49 7626 9749 700
Email info@narayana-verlag.de
<https://www.narayana-verlag.de>



7 Patientenbeispiele

! Merke

Arbeiten mit klinischen Bildern
Das Arbeiten mit klinischen Bildern erleichtert den Weg der physiotherapeutischen Entscheidungsfindung sowohl während der Diagnostik als auch während der Behandlung (s. Kap. 5 Klinische Bilder in der Physiotherapie).

7.1

Patientenbeispiel 1

7.1.1 Lumbale Dysfunktion und die Fascia thoracolumbalis in Interaktion mit der superfizialen Backline

Blickpunkt LWS: Diskogene Problematik und die funktionellen Auswirkungen auf das umgebende fasziale Gewebe (Fascia thoracolumbalis)

Lumbale Wirbelsäulenbeschwerden kommen in der physiotherapeutischen Praxis nicht nur häufig vor und haben in der Konsequenz meist auch nicht nur lokale Schmerzen zur Folge, sondern bringen zudem erhebliche Auswirkungen für die unmittel-

bar umliegenden und verbundenen Strukturen mit sich. So ergeben sich funktionelle und auch strukturelle Adaptionsreaktionen wie beispielsweise Tonusveränderungen, Schutz- und Schonhaltungen, Bewegungsunwilligkeiten, zunehmende Steifigkeiten der chondralen Gelenkflächen und der ligamentären/faszialen Strukturen. Oft sind die Ursachen multikausal und die Patienten zeigen vielfältige Funktionsstörungen und Symptome. Als Ursachen kommen meist unphysiologische und ungewohnte Belastungen, abnorme Körperhaltungen über einen längeren Zeitraum oder seltener auch direkte Traumata in Betracht. Je länger ein Organismus diesen ungünstigen Verhältnissen ausgesetzt ist, desto weiter geht die funktionelle Beeinflussung und desto länger wird dann zwangsläufig die Liste der beteiligten Strukturkomplexe.

Dabei können die daraus entstandenen Funktionsstörungen in den unterschiedlichsten Alltagssituationen auftreten und dort für Symptome sorgen (► Tab. 7.1).

Diese oder ähnliche Aktivitäten aus dem Alltag des Patienten sollten in der physiotherapeutischen Diagnostik abgefragt, dokumentiert und auch in den Wiederbefund integriert werden. In ihnen

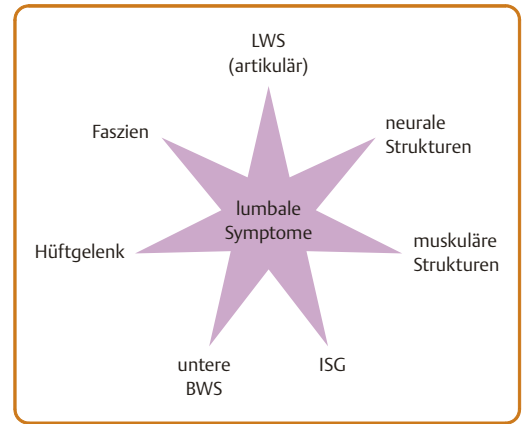
► **Tab. 7.1** Häufige lumbale Funktionsstörungen und deren Vorkommen im Alltag.

Häufig vorkommende Funktionsstörungen	Vorkommen im Alltag
Bewegungsstörungen der lumbalen Wirbelsäule mit Einschränkung von Flexion, Extension, Rotation oder Lateralflexion	<ul style="list-style-type: none"> • Schuhe, Socken oder Hosen anziehen • nach hinten schauen/sich umdrehen • Geldbörse aus der Gesäßtasche ziehen • Shirt in die Hose stopfen
Bewegungsstörungen der Hüftgelenke: häufig in Flexion, Abduktion und Innenrotation	<ul style="list-style-type: none"> • Treppensteigen (auf bzw. auch hinab) • ins Auto ein- bzw. aus dem Auto aussteigen • Schuhe, Socken oder Hosen anziehen
dynamische Belastungstoleranzen beim Gehen, Treppensteigen oder auch beim Heben und Tragen von Gegenständen	<ul style="list-style-type: none"> • Spaziergang, Wanderung (Rucksack tragen) • einkaufen, Einkaufstasche tragen • Sprudelkisten in den Keller tragen (auch aus dem Kofferraum heben)
statische Belastungstoleranzen bei langem Sitzen, längerem Stehen oder beim Autofahren	<ul style="list-style-type: none"> • Schreibtischarbeitsplatz (PC-Arbeitsplatz) • Hausarbeit (Bügeln, Putzen etc.) • langes Sitzen in der Schule
Leistungsdefizite bei sportlicher Aktivität	Je nach ausgeübter Sportart lassen sich die dabei belasteten Strukturen als Ursache oder als beitragender Faktor lokalisieren.

liegt ein großes Potenzial an Informationen über die Effektivität der angewandten therapeutischen Interventionen.

Die Symptomatik von lumbalen Wirbelsäulenbeschwerden ist – wie die möglichen Funktionsstörungen – als sehr vielseitig und vielschichtig zu bezeichnen, was die Interpretation der Befunde in Bezug auf die Therapierrelevanz und die Therapiemöglichkeiten sehr interessant gestaltet. ► **Tab. 7.2** zeigt häufig vorkommende Symptome auf und stellt mögliche beteiligte Strukturen gegenüber. Auf dem Weg der Entscheidungsfindung müssen aus der Anamnese und der körperlichen Untersuchung Hinweise auf die beteiligten Strukturen gefunden werden, die dazu dienen, die zu Beginn aufgestellten Hypothesen zu erhärten um damit eine möglichst zielgerichtete und individuelle Behandlung aufbauen zu können.

Die üblichen Verdächtigen bei lumbalen Symptomen sind in ► **Abb. 7.1** schematisiert dargestellt. Die Therapierrelevanz – welche Struktur eher primär kausal infrage kommt oder sekundär eine beteiligte Rolle einnimmt – ist stets abhängig von den erhaltenen Informationen aus der Anamnese (aus denen auch die ersten Arbeitshypothesen evaluiert werden können) und den gewonnenen Ergebnissen aus einer strukturiert durchgeführten körperlichen Untersuchung. Damit lassen sich



► **Abb. 7.1** Häufig beteiligte Strukturen bei lumbalen Wirbelsäulenbeschwerden. BWS: Brustwirbelsäule; ISG: Iliosakralgelenk; LWS: Lendenwirbelsäule.

dann die Hypothesen stützen und zu einer effektiven Therapiestrategie ausbauen.

Gewappnet mit diesen Gedanken können bereits im Vorfeld mögliche verdächtige Strukturen in den Fokus der Untersuchung gestellt werden und die weitere Behandlung kann damit besser geplant werden.

► **Tab. 7.2** Symptome von lumbalen Wirbelsäulenbeschwerden mit beteiligten Strukturen.

Häufige Symptome im Kontext lumbaler Beschwerden	Mögliche beteiligte Strukturen
Lokale Schmerzen	<ul style="list-style-type: none"> • Gelenkstrukturen • Kapsel-Band-Apparat • neurale Hüllstrukturen (bindegewebiger Anteil) • lokales Muskelgewebe • Faszienewebe
Ausstrahlende Schmerzen	<ul style="list-style-type: none"> • periphere neurale Strukturen (bindegewebige Hüllschichten, Nervenfasern) • Nervenwurzelbereich • Duramanschette • Faszienewebe
Bewegungsstörungen	<ul style="list-style-type: none"> • Flexion/Extensionsproblematik: Bandscheiben • Rotationsproblematik: Facctengelenk • Faszienewebe
Parästhesien	<ul style="list-style-type: none"> • neurale Strukturen • Faszienewebe
Muskelschwächen der unteren Extremität	<ul style="list-style-type: none"> • neurale Strukturen • Faszienewebe

Fallbeispiel

Kasuistik: Beschwerden in der lumbalen Wirbelsäule

Eine 31-jährige Patientin stellt sich mit folgenden anamnестischen Angaben in der Praxis zur Therapie vor

Vorgeschichte

Seit ca. 5 Jahren klagt die Patientin über rezidivierende Beschwerden in der lumbalen Wirbelsäule. Zu Beginn waren es sporadische Schmerzintervalle von 1–2 h, die sich im Laufe der letzten 3 Jahre auf bis zu 12 h weiter ausweiteten. Die Schmerzintervalle wurden zum einen häufiger und in der Intensität zunehmend, zum anderen reduzierte sich auch die beschwerdefreie Zeit. Es besteht eine bekannte rezidivierende Bandscheibenproblematik (BSV L4/5 von vor 4 Jahren und BSP [ärztlich dokumentiert und per MRT abgesichert] in der segmentalen Höhe L3/4).

Akute Episode und Symptome

Die akute Episode besteht seit etwa 2 Wochen und äußert sich durch in das linke Bein ausstrahlende Schmerzen bis zum Malleolus lateralis. Angefangen hatten die Beschwerden nach Gartenarbeiten, beim Ausgraben mehrerer Eiben. Die Beschwerden zeigten sich in Form von ausstrahlenden ziehenden Schmerzen entlang des linken Oberschenkels bis zum lateralen Kniegelenk. Ein pelziges taubes Gefühl im distalen Oberschenkelbereich sowie ein drückender lokaler Schmerz im lumbalen Rückengebiet kamen zeitnah hinzu. Motorische Bewegungsauffälligkeiten gibt die Patientin beim Hochziehen des linken Fußes (in Dorsalexension) an. Dabei entsteht v. a. ein „kraftloses Gefühl“ im gesamten linken Bein bis zum Fuß. Der lumbale WS-Abschnitt kennzeichnet sich durch ein hohes Spannungsgefühl: „als wäre etwas zu kurz“.

Provokation

Diese Beschwerden treten beim Gehen oder auch bei längerem Sitzen (Spaziergang von mehr als 45 min) deutlich auf und steigern sich mit zunehmender Belastungsdauer – die Patientin benötigt dann eine Pause (muss sich kurz für 5 min setzen), bis sich die Symptome etwas reduzieren. Besonders bei längerem Sitzen (im Büro, Schreibtischarbeitsplatz) stellt sich ein starkes lokales „Ziehen“ und ein nach distal über die Gesäßregion ausstrahlendes Spannungsgefühl ein. Dabei hat die Patientin das Gefühl, als wäre der gesamte untere Rücken „zu kurz“. Auch machen sich die Symptome nachts im Bett bei längerer Bauchlage

oder bei schnellen Drehbewegungen bemerkbar. Bei Gartenarbeit (Erde ausgraben, Pflanzen setzen) treten die Symptome ebenfalls verstärkt auf. Bücken verursacht einen lokalen linksseitigen Schmerz in der lumbalen Wirbelsäule und verstärkt das lokale Spannungsgefühl.

Inhibition

Wenn die Belastung abgebrochen wird und die Patientin die Körperhaltung optimieren kann, reduzieren sich die Beschwerden innerhalb der ersten 5–10 min auf ein erträgliches Maß und die Belastung kann dann erneut wieder aufgenommen werden. Repetitiv durchgeführte Beugebewegungen des Rumpfes im Sitzen (mit auf den Oberschenkeln abgestützten Armen) lassen das Spannungsgefühl geringer werden. Dabei genügen oft schon 15–20 Wiederholungen.

24 h-Verlauf

Die Symptome sind nicht an eine bestimmte Tageszeit gekoppelt, sondern lassen sich durch mechanische Belastungen reproduzieren.

7.1.2 Entscheidungsfindungsprozess (Clinical Reasoning)

Arbeitshypothesen

Aufgrund dieser ersten Informationen können vorläufige Arbeitshypothesen erstellt werden, anhand derer die weitere körperliche Untersuchung geplant und durchgeführt wird.

1. Für die Symptome existiert ein Auslöser: Gartenarbeit (Ausgraben von Pflanzen). Dies kann als ungewohnte Belastung angesehen werden, da solche Arbeiten meist nicht gewohnheitsmäßig durchgeführt werden.
2. Hauptsymptome sind lokale Schmerzen mit Spannungsempfindung lumbal sowie ausstrahlende Schmerzen und Parästhesien im linken Bein. Diese Symptome passen zu den vorgeschädigten und veränderten lumbalen Segmenten L3/4 und L4/5.
3. Die Patientin zeigt deutliche neurologische Symptome (Ausstrahlungen, Parästhesien, Kraftlosigkeit); neurale Strukturen werden irritiert und eine neurologische Untersuchung ist zwingend erforderlich.

4. Die Beschwerden sind ernst zu nehmen (Vorgeschichte der Patientin), jedoch kann die Patientin ihre Alltagsaktivitäten und auch die berufliche Situation noch in reduzierter und angepasster Form ausführen, was für eine gute Belastbarkeit der Patientin spricht.
5. Das bestehende Spannungsgefühl weist auf strukturelle und mechanische Veränderungen hin. Diese erklären eine signifikant adaptierte Belastungs-Deformationskurve des faszialen Systems (hier v.a. der Fascia thoracolumbalis) und die damit einhergehende Spannungs- bzw. Tonusdysregulationen bei statischer Hal-tungsbelastung.

Unter Berücksichtigung der Vorgeschichte und der Symptome der akuten Episode liegt die Hypothese einer akuten Reizung der neuralen Strukturen der lumbalen Höhe L3/4 sowie L4/5 nahe. Die bestehenden Veränderungen Bandscheibenvorfall (BSV) und Bandscheibenprolaps (BSP) in den lumbalen Segmenten, sowie die rezidivierenden LWS-Beschwerden (auch diskogen bedingt) sind gute Erklärungen für die bestehenden Symptome. Auch weisen die von der Patientin geschilderten Symptome auf eine mögliche Veränderung der diskalen Strukturen mit Überlastungsproblematik hin. Zur weiteren Differenzialdiagnostik wäre eine bildgebende Diagnostik zu empfehlen, um den momentanen Status der Bandscheibenfächer und die Tendenz zur Progredienz beurteilen zu können (CT oder MRT).

Physiotherapeutische Diagnostik

Auf der Basis dieser Überlegungen kann nun die physiotherapeutische Diagnostik wie folgt durchgeführt werden:

Aktive Bewegungsprüfung

Die aktive Bewegungsprüfung zeigt, wie viel die Patientin bereit ist zu bewegen oder wie viel sie noch bewegen kann (auch Ausweichmechanismen oder Schutzdeformitäten werden erkennbar).

Neurologische Untersuchung

Da neurologische Symptome vorhanden sind, ist schnell abzuklären, wie stark diese sind und welche Einflussfaktoren sich daraus für die weitere

Diagnostik und Therapie ergeben (Abklärung eventuell vorhandener Kontraindikationen und Vorsichtsmaßnahmen für die Therapie: Sensitivität der betroffenen Gewebe). Im Wesentlichen besteht die 1. neurologische Untersuchung aus den Bereichen Reflextests, Sensibilität und Kennmuskeltest (neurofunktionelle Untersuchung [NFU]) und aus der neuromechanischen Untersuchung (NMU) mit Nervenpalpation sowie neurodynamischen Tests.

Passive Bewegungsprüfung

Durch passive Bewegungsprüfung kann v.a. die segmentale Bewegung objektiviert werden (Quantität, Qualität, Schmerz und Endgefühl werden bewertet).

Palpation der lokalen Strukturen

Die Palpation gibt einen Aufschluss über die lokalen Gewebereaktionen und -veränderungen

Erste Probebehandlung

Nach der physiotherapeutischen Diagnostik wird die erste Probebehandlung durchgeführt.

Neurologische Untersuchung

1. Teil

Der 1. Teil der neurologischen Untersuchung – die neurofunktionelle Untersuchung (NFU) – soll Aufschluss über die Funktionsfähigkeit der neuralen Strukturen geben und dabei in der physiotherapeutischen Planung helfen, die weiteren Therapieerfordernisse festzulegen.

Der Patellarsehnenreflex (PSR) zeigt sich linksseitig deutlich abgeschwächt und bestätigt damit die Hypothese der neurogenen Problematik.

Die Sensibilitätsprüfung der Dermatome L3/4 sowie das Dermatom L5 zeigen linksseitig signifikante Auffälligkeiten in Form von Hypästhesien.

In den Dermatomen L3/4 zeigt sich ein deutlich hypästhetischer Bereich am ventrolateralen Oberschenkel linksseitig.

Praxistipp

Einzeichnen und Fotografieren

Das Einzeichnen und Fotografieren solcher Bereiche mit auffälligen Veränderungen der sensiblen Wahrnehmung erleichtert den späteren Wiederbefund. Allerdings sollten Sie dafür stets die Einwilligung des Patienten einholen und sich dies auch immer schriftlich bestätigen lassen.

Beim Test der Kennmuskulatur L2–S2 sind kleine Auffälligkeiten im Seitenvergleich zu finden.

- L3: Knieextensoren – Seitendifferenz rechts 6 vs. links 5
- L4: Dorsalextension mit Inversion (M. tibialis anterior) – deutlicher Unterschied im re/li Vergleich: rechts 6 vs. links 4
- L5: Extension der Großzehe (M. extensor hallucis longus) – auch hier zeigt der Test einen auffälligen Seitenunterschied: rechts 6 vs. links 5

Gestützt durch die Ergebnisse der neurologischen Untersuchung lässt sich die Funktionsstörung der neuralen Strukturen bestätigen.

Ein weiterer Baustein der neurologischen Untersuchung innerhalb der körperlichen Untersuchung besteht in der Palpation der peripheren Nerven zur Beurteilung der mechanischen Irritierbarkeit der neuralen Strukturen und ihrer Hüllgewebe.

2. Teil

Somit ist der 2. Teil der neurologischen Untersuchung den neurodynamischen Testverfahren gewidmet.

Der deutlichste Befund ergibt sich bei der Palpation des N. ischiadicus unterhalb des Tuber ossis ischii linksseitig. Hier lassen sich lokale Druckschmerzen und ein deutliches „stechendes Ziehen“ im Verlauf bis zur Mitte des dorsalen Oberschenkels auslösen.

Bei der Palpation des N. femoralis in der linken Leiste lassen sich durch den mechanischen Druck ausstrahlende Schmerzen im Oberschenkel reproduzieren. Auch gibt die Patientin ein beginnendes taubes Gefühl an der linken ventralen Oberschenkelseite an.

Die Palpation des N. peroneus communis am Caput fibulae links reproduziert die drückenden Beschwerden im Malleolusbereich.

Bei der genaueren Lokalisation des N. peroneus superficialis lassen sich die drückenden Empfindungen und ein leichter stechender lokaler Schmerz auslösen.

Die Palpation des N. suralis – zwischen der Achillessehne und dem Malleolus lateralis gelegen – löst keine Hauptsymptome, sondern lediglich eine lokal unangenehme Empfindung aus.

Auch die Ergebnisse der neuromechanischen Untersuchung bestätigen die Hypothese einer deutlichen Störung der neuralen Strukturen (auch der perineuralen und extraneuralen Hüllgewebe) durch die ausgelösten Symptome im peripheren Verlauf der neuralen Strukturen.

Weitere wichtige körperliche Befunde sind in ► Tab. 7.3 dargestellt.

Aus diesen ersten Untersuchungen lässt sich erkennen, dass die Facettengelenke der lumbalen Wirbelsäule, die neuralen Strukturen sowie das Faszien-system mit seinen vielseitigen Verzweigungen und netzwerkartigen Verbindungen in das symptomatische Geschehen involviert sind. Den erhobenen Befunden entsprechend müssen diese Strukturen nun in der Therapie mit geeigneten Therapieinterventionen behandelt werden.

In der 1. Behandlungssitzung kommen verstärkt faszielle Techniken – v. a. aktive Release-Techniken (Rollouts und Triggertechniken) für die Gestaltung eines Hometrainingprogramms zum Einsatz. Vor allem die im Folgenden aufgeführten 6 Übungen wurden instruiert und von der Patientin kontinuierlich im Hometraining durchgeführt.

7.1.3 Faszienübungen im Hometraining

Gewünschte Effekte der Faszienübungen im Zusammenhang mit den individuellen Beschwerden des Patienten:

- Mobilisation der fasziellen Hüllschichten des betroffenen Gewebekomplexes (lokal und global)
- Mobilisation der fasziellen Kontaktgewebe (Nerven + Muskeln)
- Elastizitätsverbesserung durch Hydratation des Gewebes
- Verbesserung der Deformationsfähigkeit des lokalen Gewebes/der anatomischen Strukturen

► **Tab. 7.3** Körperliche Hauptbefunde mit Therapierelevanz.

Neurologische Untersuchung	Befunde
aktive Bewegungsprüfung	<ul style="list-style-type: none"> • LWS-Flexion reproduziert ausstrahlende Schmerzen (2/10) in das linke Bein (FBA: 30 cm) • LWS-Extension ist unangenehm, jedoch ohne Schmerzverstärkung • LWS rot, links, verstärkt den ausstrahlenden Schmerz (3/10) + löst einen lokalen Schmerz lumbal aus (2/10)
passive Bewegungsprüfung	<ul style="list-style-type: none"> • unilaterale p/a-Bewegung Grad III – auf L3/4 links: lokaler Schmerz (2/10) • unilaterale p/a-Bewegung Grad III – auf L4/5 links: lokaler Schmerz (2/10) + Ausstrahlung am Knöchelbereich links (3/10)
Palpation	<ul style="list-style-type: none"> • muskulärer Hypertonus paravertebral (v. a. im Bereich L3–L5 rechtsseitig) • Schwellungsneigung im Bereich der lumbalen Gelenkkapseln v. a. linksseitig • reduzierte Gewebeabhebbarkeit im Lumbalbereich mit lokaler Schmerzreaktion (2/10) • Fascia thoracolumbalis zeigt sich bis in die Übergangsregion sakral und an das Os ilium (Crista iliaca) steif und unelastisch mit geringer Verschiebefähigkeit – ab L4 auch schmerzhaft

FBA: Finger-Boden-Abstand; p/a: posterior/anterior

Die Erfolge der einzelnen Übungen und das Eintreten der gewünschten Effekte sollten durch einfache Assessments, im Optimalfall durch das Überprüfen der objektiven Hauptbefunde aus der physiotherapeutischen Diagnostikkaskade, evaluiert werden.

Faszienübung 1: Rollout der plantaren Faszienabschnitte

Die Plantarfaszie erfährt im Laufe eines Lebens und der darin vorkommenden sportlichen Belastungen häufig kleine strukturelle und mechanische Veränderungen. Diese resultieren nicht selten aus kleinen Mikrotraumata und Adhäsionen im faszialen Gewebe.

Als der am weitesten distal gelegene Abschnitt der Backline kommt dem plantaren Faszienvorband eine mobilisierende Rolle für die gesamte Kette zu. Durch neurophysiologische Aktivierung der faszialen Rezeptoren und eine mechanische Mobilisation der Fasern sollen gelöste Adhäsionen und eine gesteigerte Bewegungskoordination für mehr Bewegungsreserve und Dynamik in der gesamten myofaszialen Kette sorgen, die dann auch der verbesserten Bewegungsreserve der lumbalen Wirbelsäule dienen kann. Im Rollout von der hintersten Kalkaneuskontur (Insertion der Achillessehne) bis zu den Zehenballen werden kleine Adhäsionen und chaotische Faserausrichtungen be-

seitigt (► **Abb. 7.2**). Dieses Rollout kann sowohl im Stand als auch in einer sitzenden Ausgangsposition durchgeführt werden. Im Stehen kann mehr Druck auf die Rollbewegung ausgeübt und damit die Intensität auch noch während der Übung variiert und gesteuert werden. Dabei kann die Rollbewegung auch an den medialen oder lateralen Fußrand verlagert werden. Die Hauptdruckrichtung bleibt dabei vom Kalkaneus in Richtung Metatarsophalangealgelenke MTP I oder MTP V, also von proximal nach distal gerichtet. Alternativ kann der Druck der Rollbewegung auch umgekehrt appliziert werden, also während des Rollouts von distal nach proximal.



► **Abb. 7.2** Rollout der Plantarfaszie beidseits mit Schwerpunkt links.

Diese Übung sollte in 3–4 Sätzen mit je 8–18 Wiederholungen durchgeführt werden. Die Intensität ist dabei an die jeweilige Symptomsituation und die aktuelle Belastbarkeit des Patienten anzupassen.

Schnell ergeben sich bereits nach diesem Rollout der Plantarfaszie deutliche Veränderungen der lumbalen Mobilität. Diese kann häufig auch quantitativ erfasst werden durch den Finger-Boden-Abstand (FBA), das Schober-Zeichen oder durch einen Vergleich der lumbalen Flexionsfähigkeit vorher vs. nachher, geschätzt in Winkelgraden, oder anhand verschiedener Orientierungspunkte im Raum.

Wiederbefund: Direkt nach dieser Übung (3 Sätze mit je 12 Wiederholungen an beiden Füßen) betrug der FBA 25 cm (5 cm Verbesserung).

Faszienübung 2: lokales Rollout Unterschenkel dorsal

Dieses Rollout der distalen Backline umfasst die Achillessehne über die Wadenmuskulatur bis zur Kniekehle (► Abb. 7.3).

Die Backline setzt sich über die Achillessehne und den M. gastrocnemius in den Unterschenkel fort. Genau dort setzt die 2. Faszienübung mit dem Rollout an. Ein lokales Rollout an den knöchernen Fixpunkten (Kalkaneus und medialer+lateraler Malleolus sowie in der Kniekehle Condylus medialis et lateralis femoris) gibt der faszialen Struktur zunächst mehr Bewegungsfreiheit, bevor die globalen Rollouts entlang der myofaszialen Kette des M. gastrocnemius Adhäsionen, hypertone Muskelfasern und extraneurales Kontaktgewebe löst.



► **Abb. 7.3** Rollout mit geringer Belastung, von der Achillessehne bis zur Mitte des M. gastrocnemius.

Diese Übung sollte zunächst in einer möglichst entlasteten Ausgangsposition begonnen werden. Dazu sitzt der Patient und legt das zu bearbeitende Bein auf die Rolle. Dabei wird der Unterschenkel so positioniert, dass die Rolloutbewegung zunächst im unteren Drittel gut kontrolliert werden kann. Durch eine Knieextension und -flexion wird die Wade vom Kalkaneus nach proximal gerollt. Der 2. Teil der Rolloutbewegung beginnt dann von der Mitte der Wade bis zur Kniekehle und zu den Kondylenflächen des Femur.

Auch für diese Übung lassen sich Assessments zum Wiederbefund einsetzen.

Wiederbefund: Nach 3 Sätzen der lokalen Rolloutbewegungen an den knöchernen Punkten und des distalen und proximalen Rollouts konnte der FBA mit 20 cm weiter verbessert werden. Zudem gab die Patientin nach diesen Übungen eine subjektive Schmerzerleichterung (1/10).

Faszienübung 3: globales Rollout der distalen Backline mit maximaler Belastung

Im weiteren Verlauf kann die Intensität der Rolloutbewegung durch Anheben des Körpers und Auflegen des 2. Beines auf den Unterschenkel sukzessiv gesteigert werden (► Abb. 7.4). Dabei muss das Körpergewicht auch von den Armen und v. a. von den Handgelenken getragen werden. Die Handgelenke und eine zu geringe Stützkraft der Schultern sind manchmal zu Beginn noch die limitierenden Faktoren bei dieser Übung.

Ein angehobenes Becken und ein aufgelegtes Bein vergrößern die Reichweite der Rolloutbewegung immens. So kann ein globales Rollout vom



► **Abb. 7.4** Rollout mit maximaler Belastung, aufeinander gelegte Beine.

Kalkaneus bis zur Kniekehle (femorale Kondylenflächen) durchgeführt werden.

Dabei kann die Auflagefläche und damit der Druckbereich auch etwas nach medial oder lateral verlagert werden. An besonders hartnäckigen Stellen kann der Druck gehalten und das Bein gedreht werden. So erhält man als Pluseffekt eine Querfraktion an Adhäsionen oder an faserig veränderten Strukturen. Immer wenn die Bewegung quer zum Faserverlauf ausgeführt werden soll, ist eine sorgfältige Instruktion des Patienten erforderlich, was Schmerzveränderungen und Querfraktions-effekte anbelangt.

Faszienübung 4: lokales Rollout der unteren Anteile der Fascia thoracolumbalis im knöchernen Ansatzbereich (Os sacrum + Os ilium)

Die Fascia thoracolumbalis inseriert am Os sacrum und an der Crista iliaca und neigt im lumbalen Verlauf zu strukturellen Veränderungen. Unter anderem kommt es hier immer wieder zu einer Ausdünnung der Struktur, zu Adhäsionen aufgrund von Mikrotraumatisierungen des fasziellen Gewebes und zu chaotischen Faserverläufen, einer sog. pathologischen Ausbildung von Crosslinks. Um diese Veränderungen direkt anzugehen, ist die nächste Übung genau auf diese anatomische Region ausgerichtet. Das Rollout von Os sacrum und Crista iliaca kann bequem im Sitzen auf der Rolle gestartet werden. So können, ausgehend vom Tu-



► **Abb. 7.5** Rollout der Fascia thoracolumbalis im unteren Abschnitt + N. ischiadicus, Mobilisation mit extraneuralem Hüll- und Kontaktgewebe.

ber ossis ischii bis zum Os sacrum, der Region des Iliosakralgelenks (ISG) und zur Crista iliaca die knöchernen Insertions- und Befestigungspunkte lokal ausgerollt werden. Für ein lokales Rollout an der Crista iliaca muss das Becken lediglich etwas zur Seite gekippt werden. Dazu führt der Patient ein Bein unter dem anderen hindurch und geht in eine Seitenposition auf der Rolle. So kann dann auch die Crista iliaca in einer stabilen Position ausgerollt werden (► **Abb. 7.5**).

Faszienübung 5: globales und lokales Rollout der lumbalen Faszianteile

Im unteren Lumbalbereich, in der Übergangszone zum Os sacrum, können lokale Rollouts in der hintersten Kontur des Os ilium und am Os sacrum ausgeführt werden (► **Abb. 7.6**). Dazu befindet sich der Patient mit dem Becken auf der Rolle. Die Füße sind aufgestellt und beide Hände werden hinter dem Oberkörper auf dem Boden abgestützt. So kann der Patient das lokale Rollout gut kontrollieren und die Fascia thoracolumbalis intensiv bearbeiten. Aufgrund der multidirektionalen Ausrichtung der Fasern ist eine Veränderung der Oberkörperposition (mal mehr oder weniger Rotation und Lateralflexion) während des Rollouts zielführend. So können die Deformationsreize auch in alle Richtungen der Fascia thoracolumbalis wirken und die Effektivität der Rolloutbewegungen deutlich steigern.



► **Abb. 7.6** Rollout der Lumbalfaszie (eher lokal begrenzt) mit Mobilisation der intervertebralen Foraminae und der neuralen Austrittsbereiche des Plexus lumbosacralis, im Sinne einer Eigenbehandlung der mechanischen Kontaktflächen.

Die globale Rolloutversion wird dann einfach über eine längere Strecke vom Becken (Ilium, Sacrum) bis zum unteren Rippenbogen durchgeführt. Dabei bleiben die Hände als Stütze hinter dem Oberkörper stets in Bodenkontakt. So werden Fehlbelastungen vermieden. Auch dabei kann die Oberkörperposition in Rotation und Lateralflexion variiert werden.

Faszienübung 6: globales Rollout der Fascia thoracolumbalis bis zum Angulus inferior der Scapula mit großen Amplituden

Für eine große Amplitude der Rolloutbewegung wird die Rolle in Rückenlage unter dem unteren Rippenbogen positioniert (► Abb. 7.7). Von dort ausgehend kann die Fascia thoracolumbalis mit großen Rollbewegungen nach kranial und kaudal ausgerollt werden. Dabei ist ein aktives Abstützen mit den Händen nicht unbedingt erforderlich. Reicht die Kontraktionsfähigkeit der Bauchmuskeln des Patienten nicht aus, um den Rumpf stabil und aufgerichtet zu halten, ist eine Stützfunktion der Arme/Hände anzuraten. Das Rollout kann so nach kranial bis zur Spina scapulae erfolgen. Der Oberkörper des Patienten kann während des Rollouts in variablen Rotations- und Lateralflexionspositionen eingestellt werden, um die Fascia thoracolumbalis in ihrer vollen Breitenausdehnung auszurollen.

Nach der 1. Behandlungssitzung mit dem Schwerpunkt auf der Instruktion von aktiven Faszienübungen waren bereits folgende Veränderungen zu verzeichnen:



► Abb. 7.7 Globales Rollout der Fascia thoracolumbalis.

- LWS-Flexion war subjektiv besser, FBA 23 cm (1/10)
- LWS-Rotation links: (1/10) und Mobilität subjektiv besser
- hypästhetischer Bereich am rechten Oberschenkel (Dermatom L3/4) deutlich kleiner
- Patellarsehnenreflex (PSR) links: 4-mal auslösbar, dann zunehmend reduziert
- unilaterale p/a L3/4 und L4/5 linksseitig mit reduziertem Schmerzreiz (1/10)

7.1.4 Ergebnisse

Die Patientin wurde im Laufe der ersten 3 Behandlungssitzungen mit einem Übungsprogramm zur schmerzfreien Mobilisation für die Lumbalregion versorgt. Zudem wurden Elektrotherapie und eine thorakolumbal betonte Wärmeapplikation zur Optimierung der faszialen Mobilität durchgeführt. Die Behandlungsinterventionen wurden nach den faszialen Techniken auch auf die neuralen Kontaktstellen (MI) am Caput fibulae und am Malleolus lateralis erweitert. Weiterführend wurden auch Weichteiltechniken (Funktionsmassagen, Triggertechniken, Faszientechniken) paravertebral lumbal angewandt.

Nach 6 Behandlungen im Zeitraum von 2 Wochen waren die Beschwerden subjektiv um 80% besser. Der FBA war zu diesem Zeitpunkt bei 5 cm, die aktive LWS-Rotation sowie die passiven p/a-Mobilisationen der lumbalen Segmente waren beschwerdefrei. Mit zunehmendem Maße wurde nun auch ein individuelles Krafttraining im Sinne einer Trainingstherapie zur Stabilisation der lumbalen Wirbelsäulenabschnitte integriert und die Patientin wurde in ein kontrolliertes Aktivitätsprogramm mit Inhalten aus dem klassischen Krafttraining, Einheiten aus dem kontrollierten Faszientraining und gymnastischen Übungen zur besseren Stabilitätskontrolle und zur Steigerung der intra- und intermuskulären Koordination gebracht.

Nach insgesamt 8 Wochen Therapie und einem konsequent durchgeführten Eigentrainingsprogramm mit Faszienübungen (mit und ohne Faszienrolle) waren die Beschwerden komplett beseitigt und die Alltagsbelastbarkeit der Patientin war wieder vollständig hergestellt.

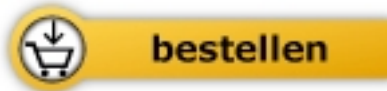

Kay Bartrow

[Funktionelles Faszientraining in der Physiotherapie](#)

130 aktive Übungen zur Faszienmobilisation und Fasziendehnung

296 Seiten, kart.
erschienen 2019



Mehr Bücher zu Homöopathie, Alternativmedizin und gesunder Lebensweise
www.narayana-verlag.de