

# Margit Allmeroth

## Kompendium für die Heilpraktiker-Prüfung

### Leseprobe

[Kompendium für die Heilpraktiker-Prüfung](#)

von [Margit Allmeroth](#)

Herausgeber: MVS Medizinverlage Stuttgart

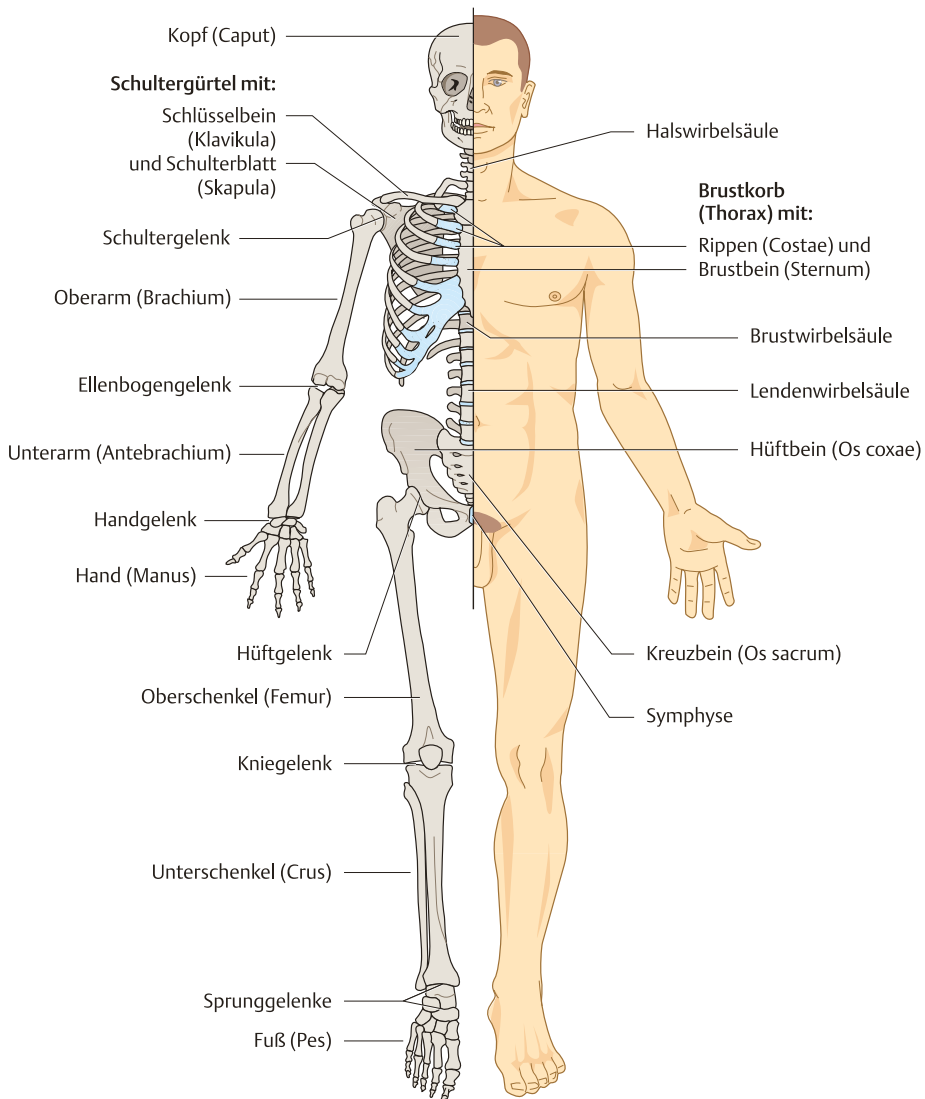


<https://www.narayana-verlag.de/b24132>

Im [Narayana Webshop](#) finden Sie alle deutschen und englischen Bücher zu Homöopathie, Alternativmedizin und gesunder Lebensweise.

Das Kopieren der Leseproben ist nicht gestattet.  
Narayana Verlag GmbH, Blumenplatz 2, D-79400 Kandern  
Tel. +49 7626 9749 700  
Email [info@narayana-verlag.de](mailto:info@narayana-verlag.de)  
<https://www.narayana-verlag.de>





**Abb. 9.1** Übersicht über die Knochen und Gelenke des Skeletts mit gleichzeitiger Darstellung der Körperoberfläche (Abb. aus: Faller A, Schünke M. Der Körper des Menschen. Einführung in Bau und Funktion. 17. Aufl. Stuttgart, Thieme; 2017).

### Enchondrale Ossifikation (innere Verknöcherung)

- Im Inneren des Knorpelstabes entsteht ein Knochenkern.
- Dieser wird von eingeschwemmten Knochenzellen gebildet, die Knorpelzellen werden verdrängt.
- Diese Umbauzonen finden sich an der Diaphyse und Epiphyse; dazwischen befindet sich ein knorpeliger Grenzspalt, die Epiphysenfuge; an die Ränder der hyalinknorpeligen Gewebeschicht wird fortlaufend Knochensubstanz angebaut, sodass der Knochen in die Länge wächst; nach der Pubertät verknöchert die Epiphysenfuge.

### Perichondrale Ossifikation (äußere Verknöcherung)

- Durch den ringförmigen Anbau der Knochen- substanz, ähnlich einer Knochenmanschette, geht die Verknöcherung von der äußeren Knorpel- haut aus; dadurch wird das Dickenwachstum des Knochens erreicht.

**Aufbau des Knochengewebes.** Das Knochen- gewebe zählt zum Binde- und Stützgewebe und besteht aus Interzellulärsubstanz und Knochen- zellen.

### Knochenzellen

- Osteoblasten dienen dem Knochenaufbau, indem sie kollagene Fasern, die Grundsubstanz und Kalziumphosphatsalze bilden; sie verlieren mit der Zeit ihre Teilungsfähigkeit und werden zu Osteozyten.
- Die Osteozyten stehen über lange Zellfortsätze miteinander in Verbindung und dienen dem Erhalt des Knochens, indem sie Stoffwechselläufe übernehmen.
- Osteoklasten bauen die Knochen- substanz ab.
- Die Auf- und Abbauprozesse halten sich normalerweise im Gleichgewicht.

### Interzellulärsubstanz

- Die Interzellulärsubstanz besteht aus der Grundsubstanz (einer homogenen, kittartigen Masse), kollagenen Fasern, Mineralsalzen (v. a. Hydroxylapatit) und Wasser.

### Knochenaufbau am Beispiel eines Röhrenknochens

Den Schaftanteil nennt man Diaphyse, die beiden Enden Epiphyse (proximal und distal); sie sind mit einer dünnen Schicht aus hyalinem Knorpel bedeckt und bilden die Gelenkflächen; den Abschnitt zwischen Epiphyse und Diaphyse bezeichnet man als Metaphyse.

### Periost (Knochenhaut)

- Die äußerste Schicht des Knochens ist das Periost.
- Es enthält Nerven und Gefäße, die das Innere des Knochens mit Nährstoffen versorgen.
- Es dient als Ansatz von Sehnen und Bändern.

### Kortikalis (Knochenrinde)

- Die Kortikalis liegt dem Periost innen an und ist aus dichtem Knochengewebe aufgebaut.
- Sie ist im Bereich der Diaphyse etwas breiter angelegt und wird dort Kompakta genannt.

### Spongiosa (Schwammknochen)

- Die Spongiosa befindet sich in den Epiphysen.
- Sie besteht aus zarten Knochenbälkchen und bietet durch die entstehenden Hohlräume Platz für das blutbildende Knochenmark.
- Die Knochenbälkchen können den spezifischen Belastungen standhalten und bewirken durch ihre Anordnung eine enorme Gewichtseinsparung.
- In der Diaphyse befindet sich eine einheitliche Höhle (Markhöhle), die beim Erwachsenen durch das gelbe, aus Fettgewebe bestehende Knochenmark ausgefüllt wird (Spongiosabälkchen fehlen).

### Knochenfeinbau (Lamellenknochen)

- Die Kortikalis oder Kompakta besteht aus Bruchteilen von millimeterdicken Lamellen (kollagene Fasern).
- Die Richtung des Faserverlaufs wechselt von Lamelle zu Lamelle (vergleichbar mit einer Tischlerplatte; dies bewirkt besondere Zugfestigkeit).
- Die zäußerst liegenden Lamellen (unter dem Periost) sind größere Platten und werden als Generallamellen bezeichnet.
- Richtung Knochenmitte ordnen sich einige Lamellen röhrenförmig um einen Kanal (Havers-Kanal) an, der die den Knochen ernährenden Blutgefäße enthält.

### Ernährung des Knochens

- Durch die Knochenhaut führen Blutgefäße (Volkmann-Kanäle) in den Knochen und ziehen Richtung Markraum.
- Sie verzweigen sich in Längsrichtung verlaufende Gefäße (Havers-Kanälchen).
- Beide Versorgungssysteme sind miteinander verbunden.

## Gelenke

Gelenke sind bewegliche Knochenverbindungen und ermöglichen die Körperbewegung.

### Aufbau der Gelenke

- Die artikulierenden Gelenkflächen sind meist mit hyalinem Knorpel überzogen; das gewölbte Gelenkende bezeichnet man als Kopf, das ausgehöhlte gegenüberliegende Gelenkende als Pfanne.
- Der dazwischenliegende Gelenkspalt wird durch die Gelenkkapsel verbunden (verhindert Luxationen).
- Die Gelenkkapsel (Capsula articularis) besteht aus einer äußeren Faserschicht und einer Innenhaut (Synovialis); sie sondert Gelenkflüssigkeit ab (Synovia), um eine Gleitfähigkeit zu gewährleisten.
- In die Gelenkkapsel sind die Gelenkbänder eingeflochten, die die Epiphysen der gegenüberliegenden Knochen verbinden; sie geben dem Gelenk Stabilität und schützen vor Überstreckungen.

- Einige Gelenkhöhlen (v. a. Kniegelenke) enthalten scheiben- und ringförmige Zwischenknorpel (Menisci); sie wirken als Dämpfer, indem sie Stöße auf die Epiphysen abfedern.

### Einige Gelenkformen

- Zapfengelenk (zwischen Atlas und Axis)
- Scharniergelenk (z. B. Fingerglieder, Kniegelenk, Ellenbogengelenk)
- Sattelgelenk (Daumengrundgelenk)
- Eigelenk (z. B. zwischen Speiche und Handwurzelknochen)
- Kugelgelenk (Schultergelenk, Hüftgelenk)

#### Spezieller Lernhinweis

Unechte Gelenke:

- Knochenhaften (Hüftbein)
- Knorpelhaften (Verbindungen von Wirbeln mit der Bandscheibe, Schambeinfuge)

In **Tab. 9.1** sind die wichtigsten Knochen des Körpers aufgeführt.

**Tab. 9.1** Knochen des Körpers.

	Knochen	Beschreibung
<b>Schädel</b> (Kranium)	<b>Hirnschädel</b> (Neurokranium): <ul style="list-style-type: none"> <li>• 1 Stirnbein (Os frontale)</li> <li>• 2 Scheitelbeine (Ossa parietalia)</li> <li>• 2 Schläfenbeine (Ossa temporalia)</li> <li>• 1 Hinterhauptbein (Os occipitale)</li> <li>• 1 Keilbein (Os sphenoidale)</li> <li>• 1 Siebbein (Os ethmoidale)</li> </ul>	Die 8 Knochen des Hirnschädels bilden die Schädelhöhle, die das Gehirn enthält. Nach oben wölbt er sich als Schädeldach, nach unten ist er durch die Schädelbasis begrenzt. Sie sind durch Schädelnähte miteinander verbunden.
	<b>Gesichtsschädel</b> (Viszerokranium): <ul style="list-style-type: none"> <li>• Nasenbein (Os nasale)</li> <li>• Oberkiefer (Os maxilla)</li> <li>• Jochbein (Os zygomaticum)</li> <li>• Unterkiefer (Os mandibulare)</li> <li>• Tränenbein (Os lacrimale)</li> <li>• Gaumenbein (Os palatinum)</li> <li>• Pflugscharbein (Vomer)</li> </ul>	<b>Schädelnähte</b> (Suturae): <ul style="list-style-type: none"> <li>• Kranznaht (Sutura coronalis): trennt das Stirnbein von den beiden Scheitelbeinen</li> <li>• Pfeilnaht (Sutura sagittalis): liegt zwischen beiden Scheitelbeinen</li> <li>• Lambdanaht (Sutura lambdoidea): bildet die Grenze zwischen Scheitelbeinen und Hinterhauptbein</li> </ul>

► **Tab. 9.1** Fortsetzung.

	<b>Knochen</b>	<b>Beschreibung</b>
<b>Wirbelsäule</b> (Columna vertebralis)	<ul style="list-style-type: none"> <li>• 7 Halswirbel (Vertebrae cervicales C 1–C7)</li> <li>• 12 Brustwirbel (Vertebrae thoracicae Th 1–Th 12)</li> <li>• 5 Lendenwirbel (Vertebrae lumbales L 1–L 5)</li> <li>• 5 Kreuzbeinwirbel (Vertebrae sacrales S 1–S 5)</li> <li>• 3–5 Steißbeinwirbel (Vertebrae coccygeae)</li> </ul>	<p><b>Aufbau eines Wirbels:</b> sind einheitlich vom 3. Halswirbel bis 5. Lendenwirbel aufgebaut:</p> <ul style="list-style-type: none"> <li>• 1 Wirbelkörper (Corpus vertebrae)</li> <li>• 2 Querfortsätze (Processus transversi)</li> <li>• 1 Dornfortsatz (Processus spinosus)</li> <li>• 1 Wirbelbogen (Arcus vertebrae)</li> <li>• 1 Wirbelloch (Foramen vertebrae)</li> <li>• 4 Gelenkfortsätze (Processus articularis)</li> </ul> <p>Alle Wirbelkörper liegen übereinander und sind für die charakteristische Säulenform verantwortlich. Wirbelkörper und Wirbelbogen bilden das Wirbelloch, welches das Rückenmark enthält. Zwischen den oberen und unteren Gelenkfortsätzen befinden sich die Zwischenwirbellöcher, durch die Nerven in die Peripherie ziehen.</p> <p>Die Querfortsätze von C 1–C 7 besitzen Löcher, durch die die A. und V. vertebrales ziehen. Die Brustwirbel besitzen an ihrem Körper oben und unten je 2 Gelenkflächen, sodass eine Verbindung mit den Rippen ermöglicht wird.</p> <p><b>Atlas und Axis:</b> Der Atlas (1. Halswirbel) hat die Form eines knöchernen Rings und ist gelenkig mit dem Hinterhauptsbein verbunden; er besitzt keinen Dornfortsatz und keinen Wirbelkörper; ermöglicht Nickbewegungen. Der Axis (2. Halswirbel) ist mit dem Atlas über ein Zapfengelenk (Dens) verbunden; ermöglicht Drehbewegungen.</p> <p><b>Wirbelsäulenkrümmungen:</b> Halslordose, Brustkyphose, Lendenlordose, Sakralkyphose</p> <p><b>Bandscheiben:</b> Sie bilden elastische Verbindungen und erhöhen die Beweglichkeit der Wirbelsäule (Stoßdämpferwirkung). Sie befinden sich zwischen den Wirbelkörpern, sind ca. 5 mm dick und bestehen aus 2 Schichten Bindegewebe:</p> <ul style="list-style-type: none"> <li>• innerer Gallertkern (Nucleus pulposus)</li> <li>• äußerer Faserring (Anulus fibrosus)</li> </ul>
<b>Schultergürtel</b>	Setzt sich jederseits zusammen aus:	Das Schlüsselbein ist mit dem Sternum und dem Akromion gelenkig verbunden.
	<ul style="list-style-type: none"> <li>• Schlüsselbein (Klavikula)</li> <li>• Schulterblatt (Skapula)</li> </ul>	Das Schulterblatt unterteilt sich in: <ul style="list-style-type: none"> <li>• Schulterblattgräte (Spina scapulae)</li> <li>• Schulterhöhe (Akromion)</li> <li>• Rabenschnabelfortsatz (Processus coracoideus)</li> </ul>

► Tab. 9.1 Fortsetzung.

	Knochen	Beschreibung
<b>knöcherner Thorax</b>	Setzt sich zusammen aus: <ul style="list-style-type: none"> <li>• Brustwirbelsäule (BWS)</li> <li>• 12 Rippenpaaren (Costae)</li> </ul>	7 echte Rippenpaare sind mit dem Sternum durch Knorpel verbunden, 5 falsche Rippenpaare sind indirekt über Knorpel mit dem Sternum verbunden (die letzten beiden dieser falschen Rippen sind frei endigend).
	Brustbein (Sternum)	<b>Sternum:</b> Der obere Teil des Sternums ist der Handgriff (Manubrium sterni), der mittlere Teil der Körper (Corpus sterni), das untere freihängende Ende der Schwertfortsatz (Processus xiphoideus).
	Rippen	–
<b>Becken (Pelvis)</b>	Besteht aus: <ul style="list-style-type: none"> <li>• dem Kreuzbein (Os sacrum)</li> <li>• 2 Hüftbeinen (Ossa coxae)</li> </ul>	Die Hüftbeine sind über die Schambeinfuge (Symphyse) miteinander verbunden. Die Hüftbeine sind aus jeweils 3 Knochen miteinander verschmolzen: <ul style="list-style-type: none"> <li>• Darmbein (Os ilium)</li> <li>• Sitzbein (Os ischii)</li> <li>• Schambein (Os pubis)</li> </ul>
<b>Arme</b>	<ul style="list-style-type: none"> <li>• Oberarmknochen (Humerus)</li> <li>• Unterarmknochen, bestehend aus Elle (Ulna) und Speiche (Radius)</li> </ul>	–
<b>Hand (Manus)</b>	<ul style="list-style-type: none"> <li>• 8 Handwurzelknochen (Ossa carpi)</li> <li>• 5 Mittelhandknochen (Ossa metacarpi)</li> <li>• Fingerknochen (Phalangen)</li> </ul>	<b>Handwurzelknochen:</b> <ul style="list-style-type: none"> <li>• Kahnbein</li> <li>• Mondbein</li> <li>• Dreieckbein</li> <li>• Erbsenbein</li> <li>• großes und kleines Vieleckbein</li> <li>• Kopfbein</li> <li>• Hakenbein</li> </ul> <p>Die Mittelhandknochen setzen sich in die Fingerknochen fort: Bis auf den Daumen besteht jeder Finger aus 3 Fingerknochen.</p> <p><b>Eselsbrücke: Ein Kahn, der fuhr im Mondenschein im Dreieck um das Erbsenbein; Vieleck groß, Vieleck klein – am Kopf, da muss der Haken sein.</b></p>
<b>Beine</b>	<ul style="list-style-type: none"> <li>• Oberschenkel (Femur)</li> <li>• Unterschenkel, besteht aus Schienbein (Tibia), Wadenbein (Fibula)</li> </ul>	–
<b>Fuß</b>	<ul style="list-style-type: none"> <li>• 7 Fußwurzelknochen (Ossa tarsi)</li> <li>• 5 Mittelfußknochen (Ossa metatarsi)</li> <li>• Zehenknochen (Digiti pedis)</li> </ul>	<b>Fußwurzelknochen:</b> <ul style="list-style-type: none"> <li>• Fersenbein</li> <li>• Sprungbein</li> <li>• Kahnbein</li> <li>• Würfelbein</li> <li>• 3 Keilbeine</li> </ul>

## Physiologisches Bewegungsausmaß

Ausgangsposition ist die Neutralnullstellung: Der aufrecht stehende Mensch lässt seine Arme entspannt nach unten hängen, die Daumen sind nach vorne gerichtet, die Füße stehen parallel. Knie und Ellbogen sind nicht komplett gestreckt, sondern leicht gebeugt.

- Sie arbeiten rasch, sind keinem Rhythmus unterworfen und durch den Willen beeinflussbar.
- Sie sind erregbar (können auf Nervenimpulse reagieren), kontraktile (verkürzen sich), dehnbar (auseinanderziehbar) und elastisch (kehren nach Dehnung oder Kontraktion in ihre ursprüngliche Ruhelage zurück).

### 9.1.2 Skelettmuskulatur

- Man zählt über 700 Muskeln zum aktiven Bewegungsapparat; anteilig machen sie ca. 40% unseres Körpergewichtes aus.

#### Aufgabe

- aktive Beweglichkeit des Körpers durch Wechsel von Anspannung und Erschlaffung
- aufrechte Körperhaltung
- Wärmeproduktion (85% der Körperwärme wird durch die Muskulatur erzeugt)

Tab. 9.2 Physiologisches Bewegungsausmaß: Normalbefunde.

Gelenk	Winkelgrade
<b>Schultergelenk</b>	
Ab-/Adduktion	180°/0°/20°-40°
Innen-, Außenrotation bei anliegendem Arm	40°-60°/0°/95°
Innen-, Außenrotation bei 90° seitwärts gehobenen Arm	70°/0°/70°
Retro-/Anteversion	40°/0°/150°-170°
<b>Ellenbogengelenk</b>	
Extension/Flexion	10°/0°/150°
Pronation/Supination	90°/0°/90°
<b>Handgelenk</b>	
Palmarflexion/Dorsalextension	60°/0°/60°
Ulnarabduktion/Radialabduktion	40°/0°/30°
<b>Hüftgelenk</b>	
Flexion/Extension (in Rückenlage)	130°/0°/10°
Adduktion/Abduktion	30°-45°/0°/20°-30°
<b>Kniegelenk</b>	
Extension/Flexion	10°/0°/120°-150°
<b>Fußgelenk</b>	
Supination/Pronation	35°/0°/15°
Dorsalextension/Plantarflexion	30°/0°/50°

### 📌 Spezieller Lernhinweis

Die Skelettmuskeln zählen zur quer gestreiften Muskulatur, die Muskeln der inneren Organe zur glatten Muskulatur. Die Kontraktion der glatten Muskulatur ist langsam, rhythmisch wiederkehrend und unwillkürlich. Sie wird durch das vegetative Nervensystem gesteuert und kann nicht willentlich beeinflusst werden.

Die Herzmuskulatur nimmt eine Mittelstellung zwischen glatter und quer gestreifter Muskulatur ein. Sie ist wie die Skelettmuskulatur quer gestreift, die Kontraktion erfolgt jedoch unwillkürlich und ist nicht vom Willen beeinflussbar.

## Aufbau des Skelettmuskels

- Jeder anatomisch benannte Muskel besteht aus vielen Muskelfaserbündeln.
- Die Muskeln werden von einer Muskelhülle (Muskelfaszie) in ihrer anatomischen Form gehalten.
- Die Muskelfaszien setzen sich am Muskelende aus straffem kollagenem Bindegewebe als Sehne fort, die mit bestimmten Knochenanhaftungsstellen verbunden sind.
- Als Ursprung bezeichnet man den Teil des Muskels, der der Körpermitte am nächsten gelegen ist.
- Als Ansatz bezeichnet man den Teil des Muskels, der der Körpermitte am entferntesten liegt.
- Um eine Bewegung durchführen zu können, ist ein Zusammenspiel gegensätzlich wirkender Muskeln erforderlich: ein Agonist (Spieler) führt eine Primärbewegung durch, während der Antagonist die Gegenbewegung ausführt (ein Muskel beugt, ein anderer spannt an).
- Muskeln, die sich in ihrer Arbeit gegenseitig unterstützen, nennt man Synergisten.

## Feinbau einer Muskelfaser

- Hauptbestandteil jeder Muskelfaser sind die Myofibrillen als fadenförmige Struktur, die die Fasern parallel in Längsrichtung durchziehen.
- Die Myofibrillen bestehen aus Myofilamenten.
- Sie differenzieren sich in Aktin- und Myosinfilamente, die im mikroskopischen Bild als helle und dunkle Streifen erscheinen und der quer gestreiften Muskulatur ihren Namen geben.
- Aktin- und Myosinfilamente formieren sich innerhalb einer Muskelfaser zu vielen aneinandergereihten Einheiten: den Sarkomeren; jedes Sarkomer ist von Z-Streifen begrenzt (bestehen aus Aktin).

## Kontraktion des Skelettmuskels

- Damit ein Skelettmuskel kontrahiert, muss er von einer Nervenzelle gereizt werden; jede Muskelfaser ist von feinsten Ausläufern des Nervengewebes umhüllt.
- Die Erregung bewirkt, dass die Aktinfilamente tiefer zwischen die Myosinfilamente gleiten; die Z-Streifen nähern sich einander an, das Sarkomer verkürzt sich.
- Kontrahieren viele Myofibrillen gleichzeitig, verkürzt sich dadurch der gesamte Skelettmuskel.

Die wichtigsten Skelettmuskeln des Körpers sind in **Tab. 9.3** dargestellt.



Tab. 9.3 Skelettmuskulatur des Körpers.

	Muskeln	Beschreibung
<b>Kopf</b>	<b>mimische Muskulatur:</b> <ul style="list-style-type: none"> <li>• Stirnmuskel (M. frontalis)</li> <li>• Augenringmuskel (M. orbicularis oculi)</li> <li>• Ringmuskel des Mundes (M. orbicularis oris)</li> <li>• Jochbeinmuskel (M. zygomaticus)</li> <li>• Wangenmuskel (M. buccinator)</li> <li>• Lachmuskel (M. risorius)</li> </ul>	Die mimische Muskulatur ist meist nicht am Knochen befestigt, sondern liegt im Unterhautfettgewebe (bewegt die Haut); sie liegt ringförmig um Öffnungen des Kopfes (Augen, Mund, Nase).
	<b>Kaumuskulatur:</b> <ul style="list-style-type: none"> <li>• Schläfenmuskel (M. temporalis)</li> <li>• Kaumuskel (M. masseter)</li> <li>• innerer Flügelmuskel (M. pterygoideus medialis)</li> </ul>	Die Kaumuskel bewegen den Unterkiefer und bewirken den Kieferschluss (Lautbildung und Sprache).
<b>Hals</b>	<b>vordere Halsmuskeln:</b> <ul style="list-style-type: none"> <li>• Kopfwender (M. sternocleidomastoideus)</li> <li>• Halshautmuskel (Platysma)</li> <li>• Zungenbeinmuskeln (Mm. suprahyoidei)</li> </ul>	Die vorderen Halsmuskeln stehen fast alle mit dem Zungenbein in Verbindung (für den Schluckakt von Bedeutung). Die Treppenmuskeln und der Kopfwender zählen zur Atemhilfsmuskulatur.
	<b>hintere Halsmuskeln:</b> <ul style="list-style-type: none"> <li>• Treppenmuskeln (Mm. scaleni)</li> <li>• prävertebrale Halsmuskeln (Mm. colli)</li> </ul>	
<b>Rumpf</b>	<b>Brustmuskulatur:</b> <ul style="list-style-type: none"> <li>• Zwischenrippenmuskeln (Mm. intercostales externi und interni)</li> <li>• Zwerchfell (Diaphragma)</li> <li>• großer und kleiner Brustmuskel (Mm. pectorales major und minor)</li> <li>• hinterer, oberer, unterer, vorderer Sägezahnmuskel (M. serratus posterior, superior, inferior, anterior)</li> </ul>	Die Bauchwand besteht aus mehreren Muskelschichten. Ziehen sich alle Muskelschichten zusammen, werden die Bauchorgane zusammengepresst (Bauchpresse); sie unterstützen die Darm- und Harnblasenentleerung. Hauptatemmuskel ist das Zwerchfell; unterstützend wirken die Zwischenrippenmuskeln. Der breite Rückenmuskel ist wichtig für die Bewegung des Armes und die Fixation des Schulterblattes.
	<b>Rückenmuskulatur:</b> <ul style="list-style-type: none"> <li>• breiter Rückenmuskel (M. latissimus dorsi)</li> <li>• Kapuzenmuskel (M. trapezius)</li> <li>• Rumpfaufrichter (M. erector spinae)</li> </ul>	
	<b>Bauchmuskulatur:</b> <ul style="list-style-type: none"> <li>• innerer schräger Bauchmuskel (M. obliquus abdominis internus)</li> <li>• äußerer schräger Bauchmuskel (M. obliquus abdominis externus)</li> <li>• gerader Bauchmuskel (M. rectus abdominis)</li> <li>• querer Bauchmuskel (M. transversus abdominis)</li> </ul>	
<b>Arme</b>	<ul style="list-style-type: none"> <li>• Deltamuskel (M. deltoideus)</li> <li>• Armbeuger (M. biceps brachii)</li> <li>• Armstrecker (M. triceps brachii)</li> </ul>	Der größte Oberarmmuskel ist der Deltamuskel; er entspringt an der Schulterhöhe und setzt am Oberarmknochen an; wichtigste Funktion: Armbewegung.
<b>Gesäß</b>	<ul style="list-style-type: none"> <li>• großer Gesäßmuskel (M. gluteus maximus)</li> <li>• mittlerer Gesäßmuskel (M. gluteus medius)</li> <li>• kleiner Gesäßmuskel (M. gluteus minimus)</li> </ul>	Sie besitzen wichtige statische Aufgaben und verhindern z. B. ein Abknicken des Beines zur Seite beim Laufen.

► Tab. 9.3 Fortsetzung.

	Muskeln	Beschreibung
Beine	<b>Oberschenkel:</b> <ul style="list-style-type: none"> <li>• 4-köpfiger Oberschenkelmuskel (M. quadriceps femoris)</li> <li>• 2-köpfiger Oberschenkelmuskel (M. biceps femoris)</li> <li>• Schneidermuskel (M. sartorius)</li> </ul>	Die Muskeln der unteren Extremität sind viel ausgeprägter als die der oberen Extremität, da jedes Bein großes Gewicht halten, stabilisieren und bewegen muss.
	<b>Unterschenkel:</b> <ul style="list-style-type: none"> <li>• 3-köpfiger Wadenmuskel (M. triceps surae)</li> <li>• Zwillingswadenmuskel (M. gastrocnemius)</li> <li>• vorderer Schienbeinmuskel (M. tibialis anterior)</li> <li>• langer Wadenmuskel (M. peroneus longus)</li> </ul>	

## 9.2 Knochenerkrankungen mit verminderter Dichte

### 9.2.1 Osteoporose

#### Definition

Es handelt sich um eine systemische Skeletterkrankung, die durch eine niedrige Knochenmasse und eine Verschlechterung der Mikroarchitektur des Knochengewebes charakterisiert ist mit der Folge vermehrter Knochenbrüchigkeit.

#### Ursachen

- primär (95 %):
  - idiopathische Osteoporose junger Menschen (selten)
  - Typ I: Osteoporose bei Frauen nach der Menopause
  - Typ II: senile Osteoporose (> 70. Lj.)
- sekundär (5 %):
  - endokrin (Cushing-Syndrom, Hyperthyreose, Hypogonadismus u. a.)
  - Immobilisation (Frakturen, Paresen), Bewegungsmangel
  - Malabsorptionssyndrom, Zustand nach Gastrektomie
  - Untergewicht

- Langzeittherapie mit verschiedenen Medikamenten: Kortikosteroide, Protonenpumpenhemmer, Antiandrogene u. a.
- Erkrankungen, die mit Osteoporose assoziiert sein können: Hyperthyreose u. a.

**Pathomechanismus.** Der Knochenabbau erfolgt auf physiologischem Wege, der Knochenanbau ist jedoch reduziert. Dies zieht einen Verlust von Knochenmasse und eine minderwertige Knochenstruktur nach sich. Daraus resultiert ein Stabilitätsverlust mit einer erhöhten Frakturanfälligkeit.

#### Symptome

- Knochenschmerzen, besonders im Rücken
- signifikante Abnahme der Körpergröße in Monaten bis Jahren
- Tannenbaumphänomen (Thorax sackt Richtung Becken, sichtbare Hautfalten im Rückenbereich)
- Witwenbuckel (Brustkyphose)
- Frakturen ohne adäquates Trauma oder ohne erkennbare Ursache, z. B. von Wirbelkörpern (Deckwirbelbrüche), Rippen- und Extremitätenbrüche (v. a. Oberschenkelhalsbruch)

#### Komplikationen

- Querschnittlähmung
- Nervenkompression

### Diagnose

- Labor: Kalzium, Phosphat erhöht, AP im Normbereich
- Röntgen: vermehrte Strahlentransparenz, Fischwirbelbildung (Deckplatten sind eingebrochen), Keilwirbelbildung (Wirbel sind zusammengestaucht), Flachwirbel (Wirbel flachen ab)
- verminderte Knochendichte bei radiologischer Messung

### Therapie

- Medikamente (Östrogen- und Fluorgabe, Kalzium, Vitamin D, Biphosphate, Calcitonin)
- Immobilisation vermeiden
- Schmerztherapie
- Krankengymnastik

## 9.2.2 Osteomalazie/Rachitis

### Definition

**Osteomalazie** ist eine erhöhte Weichheit und Verbiegungstendenz der Knochen infolge einer ungenügenden Mineralisierung (verminderte Einlagerung von Kalzium und Phosphor in die Knochenmatrix).

**Rachitis** bezeichnet ebenfalls eine gestörte Mineralisierung und Desorganisation der metaphysären Wachstumszone beim kindlichen Skelett. Rachitis führt zur Retardierung von Knochenwachstum und Skelettreifung.

- Rachitis: Manifestation vom 3. Lebensmonat bis 3. Lj.
- Spätrachitis: Manifestation vom 3. Lj. bis zur Pubertät
- Osteomalazie: Manifestation nach der Pubertät

**Ursachen.** Vitamin-D-Stoffwechselstörung:

- fehlende UV-Bestrahlung
- Niereninsuffizienz
- Leberinsuffizienz
- Malabsorptionssyndrom
- selten: mangelnde Zufuhr

**Pathomechanismus.** Vitamin D<sub>3</sub> wird zu 80% unter UV-Lichteinfluss (aus 7-Dehydrocholesterin) gebildet und zu 20% über die Nahrung (z. B. Milch, Butter, Eigelb) aufgenommen. In der Leber wird es zu einer Zwischenstufe (25-OH-D<sub>3</sub>) umgewandelt. In den Nieren entsteht aus 25-OH-D<sub>3</sub> das aktive Calcitriol (1 $\alpha$ -25[OH]<sub>2</sub>-D<sub>3</sub>). Calcitriol (aktivste Endstufe des Vitamin D<sub>3</sub>) fördert die Aufnahme von Kalzium und Phosphat im Magen-Darm-Trakt. Fehlt dieses, so können Kalzium und Phosphat nicht resorbiert werden. Es kommt zu einer reaktiven Erhöhung von PTH, welches dafür sorgt, den Kalzium- und Phosphatspiegel im Blut aufrechtzuerhalten. Eine Demineralisierung des Knochens mit erhöhter Verbiegungstendenz ist die Folge.

### Symptome.

#### Frühhachitis

- Appetitlosigkeit
- Blässe
- Schwitzen, besonders am Hinterkopf
- Unruhe
- evtl. Krämpfe
- Kraniotabes (Schädeldeformierung bis Eindrückbarkeit des Hinterhauptes)
- rachitischer Rosenkranz (Knorpelaufreibung am Sternum)
- Harrison-Furche (eingezogene Zwerchfelllinie, Glockenthorax)

#### Spätrachitis

- ausgeprägte Knochenverbiegungen (Watschelang, X- und O-Beine)
- Thoraxveränderungen (Kiel-, Hühner-, Trichterbrust)
- Kartenherzbecken (abgeflachtes Becken, Symphyse rutscht nach vorne)
- verzögerter Zahndurchbruch mit Schmelzdefekten
- Caput quadratum (Viereckform des Schädels)
- Skoliose/Kyphose der Wirbelsäule
- Knochenschmerzen

## 9.3 Knochenerkrankungen mit erhöhter Dichte

### Osteomalazie

- diffuse Skelettbeschwerden
- evtl. schmerzbedingte Immobilisation
- ausgeprägte Knochenverbiegungen (X- oder O-Beine)
- Gehstörungen (Watschelgang)
- Kartenherzbecken
- Adynamie

### Diagnose

- Labor: Kalzium ↓, AP ↑, PTH ↑
- Röntgen: Looser-Umbauzonen

### Therapie

- je nach Grunderkrankung
- Vitamin-D<sub>3</sub>-Substitution (auch als Prophylaxe bei Neugeborenen)

## 9.2.3 Osteogenesis imperfecta (Glasknochenkrankheit)

### Definition

Diese erblich bedingte Bindegewebsschwäche mit Unterfunktion der Osteoblasten geht mit einer generalisierten verminderten Knochendichte einher.

**Pathomechanismus.** Da keine normale Knochenmatrix aufgebaut werden kann, ist die Kompakta dünn, wenig belastbar und kalkarm. Die Folgen sind eine erhöhte Knochenbrüchigkeit, Knochenverbiegungen und Minderwuchs. Grundsätzlich behindert die Unterfunktion der Osteoblasten den Kollagenaufbau aller Binde- und Stützgewebe, sodass man von einer Systemerkrankung sprechen kann.

**Symptome.** Man unterscheidet mehrere Verlaufsformen:

**Typ I (Hoeve-Syndrom, Lobstein-Krankheit).** leichte Verlaufsform, i. d. R. keine Beeinträchtigung der Lebenserwartung

- blaue Skleren (Störung der Fibroblastentätigkeit)

- bläuliche Zahnsäume (Störung der Odontoblasten)
- multiple Frakturen im Kindesalter
- Schwerhörigkeit durch Otosklerose (S.305)

**Typ II a, b, c (Vrolik-Krankheit).** Kinder überleben nur selten das 1. Lj.

- bereits intrauterin entstehende Frakturen und Deformierungen
- Verkürzung der Röhrenknochen
- starke Verbiegung der langen Knochen
- blaue Skleren, weicher Schädel

**Typ III und Typ IV.** schwerer, evtl. variabler Verlauf

- dünne, gebogene Knochen
- fortschreitende Deformierung der Röhrenknochen, des Beckens, Schädels und der Wirbelsäule

### Diagnose

- Röntgen

### Therapie

- Medikamente (Calcitonin, Calciferole, Fluor)
- chirurgische und orthopädische Versorgung der Frakturen
- Gehhilfen, Stützkorsett etc.

## 9.3 Knochenerkrankungen mit erhöhter Dichte

### 9.3.1 Morbus Paget (Ostitis deformans Paget)

#### Definition

Hierbei handelt es sich um eine lokalisierte mono- oder polyostotische, progressive Skeletterkrankung, welche charakteristischerweise mit erhöhten Knochenumbauvorgängen einhergeht.

### Ursachen

- unbekannt:
  - evtl. erbliche Disposition (betroffen sind meist Personen > 50 Jahre)
  - evtl. Virusinfektionen

**Pathomechanismus.** In der Frühphase bewirken die Osteoklasten einen unkontrollierten Knochenabbau. Diesem folgt sekundär ein überschießender ungeordneter Knochenanbau. Folge ist ein aufgetriebener, mechanisch weniger stabiler Knochen mit Neigung zu Frakturen und Verformungen.

### Symptome

- 1/3 der Patienten sind beschwerdefrei.
- lokale Knochenschmerzen, evtl. erhöhte Hauttemperatur über dem befallenen Knochen
- evtl. Verbiegung und Verkürzung der Beine (z. B. Säbelscheiden-Tibia)
- evtl. Zunahme des Kopfumfanges (Hut passt nicht mehr)

Am häufigsten ist das Becken befallen, es folgen Femur, Tibia, Schädel, Lendenwirbel. Es kommt zur Verdickung und Verbiegung/Deformierung der langen Röhrenknochen. Nach der Osteoporose ist dies die zweithäufigste Knochenerkrankung.

### Komplikationen

- Arthrosen infolge Gelenkfehlstellungen
- Frakturen
- Wurzelkompressionssyndrom
- Schwerhörigkeit bei Schädelbefall (ca. 40%)
- Hyperkalzurie und Nierensteinbildung
- selten: Osteosarkom

### Diagnose

- Röntgen
- Szintigrafie
- Labor: AP ↑ ↑

**Therapie.** symptomatisch, keine kausale Therapie bekannt:

- Analgetika
- medikamentöse Osteoklastenhemmer
- bei Nervenkompressionssyndrom: Operation

- Krankengymnastik, physikalische Therapie
- Behandlung von Frakturen und Knochenfehlstellungen

## 9.4 Erkrankungen der Wirbelsäule

### 9.4.1 Bandscheibenvorfall (Diskusprolaps)

#### Definition

Beim Bandscheibenvorfall kommt es zur Verlagerung von Gewebe des Nucleus pulposus der Bandscheibe durch Risse im äußeren Faserring (Anulus fibrosus) mit neurologischer Kompressionssymptomatik.

#### Schweregrade

- Protrusion: Verlagerung des Faserrings über die Wirbelkörper hinaus = Bandscheibenvorwölbung (nur innere Schichten des Faserrings sind durchgerissen)
- Prolaps: vollständiges Reißen des Faserrings mit Herausquellen des Nucleus pulposus in den Wirbelkanal oder in die Zwischenwirbellöcher

#### Häufigste Lokalisation

- LWS: L4/L5, L5/S1
- HWS: C6/C7

#### Ursachen

- Haltungsfehler (falsche Belastung der Wirbelsäule)
- degenerative Ursachen: z. B. Spondylarthrose, Osteochondrose
- Rückenmarktumoren
- Wirbelfraktur

#### Symptome

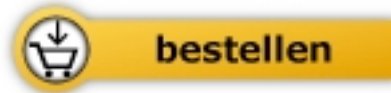- Auslösende Momente sind z. B. schweres Heben oder Drehbewegungen des Rumpfes.



Margit Allmeroth

[Kompendium für die Heilpraktiker-Prüfung](#)

632 Seiten, geb.  
erschienen 2018



Mehr Bücher zu Homöopathie, Alternativmedizin und gesunder Lebensweise  
[www.narayana-verlag.de](http://www.narayana-verlag.de)