


Bessler J. / Beyerlein C. Manuelle Therapie nach Mulligan

Leseprobe

[Manuelle Therapie nach Mulligan](#)

von [Bessler J. / Beyerlein C.](#)

Herausgeber: MVS Medizinverlage Stuttgart



<https://www.narayana-verlag.de/b18143>

Im [Narayana Webshop](#) finden Sie alle deutschen und englischen Bücher zu Homöopathie, Alternativmedizin und gesunder Lebensweise.

Das Kopieren der Leseproben ist nicht gestattet.
Narayana Verlag GmbH, Blumenplatz 2, D-79400 Kandern
Tel. +49 7626 9749 700
Email info@narayana-verlag.de
<https://www.narayana-verlag.de>



5.3.18 Mulligan Traction Straight Leg Raise (MTSLR)

► **Indikation**

- Eingeschränkter/schmerzhafter Straight Leg Raise (SLR),
- Schmerzen an der Rückseite des Oberschenkels bis zum Knie mit/ohne unilateralen Rückenschmerzen.

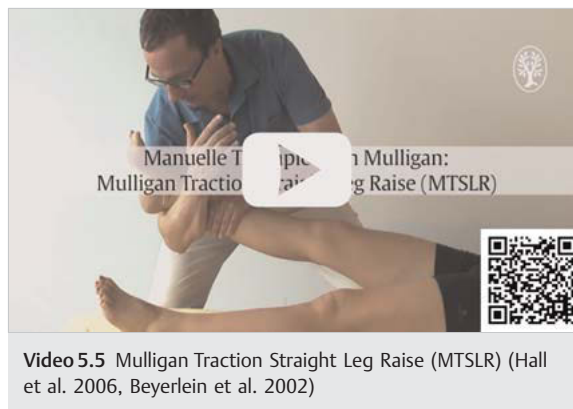► **ASTE**

- Patient: Rückenlage an der Bankkante (hier: rechte Seite des Patienten), beide Beine des Patienten sind gestreckt,
- Therapeut: stabile Ausgangsstellung auf der betroffenen Seite, frontal zur Behandlungsbank auf Höhe des OSG des Patienten, Knie sind gebeugt.

► **Kontaktposition.** Der Therapeut umgreift den Unterschenkel des Patienten mit seiner rechten Ellenbeuge proximal beider Malleoli. Die linke Hand liegt proximal der rechten Ellenbeuge am ventralen Unterschenkel des Patienten.

► **Mobilisation.** Aus einer Ausgangsstellung von ca. 0–20° Flexion im Hüftgelenk führt der Therapeut mit beiden Armen eine signifikante longitudinale Traktion entlang des Femurs aus, indem er sein Gewicht auf das rechte Bein

verlagert und seine Knie streckt. Unter Beibehaltung der Traktion wird das gestreckte Bein passiv und schmerzfrei in Hüftflexion bewegt. Der Endpunkt der Bewegung ist dann erreicht, wenn keine weitere schmerzfreie Flexion möglich ist. In dieser Position wird kurz verweilt. Danach wird das Bein wieder passiv in die Ausgangsstellung zurückgeführt. In der ersten Behandlung werden lediglich 3 Wdh. durchgeführt.



Video 5.5 Mulligan Traction Straight Leg Raise (MTSLR) (Hall et al. 2006, Beyerlein et al. 2002)

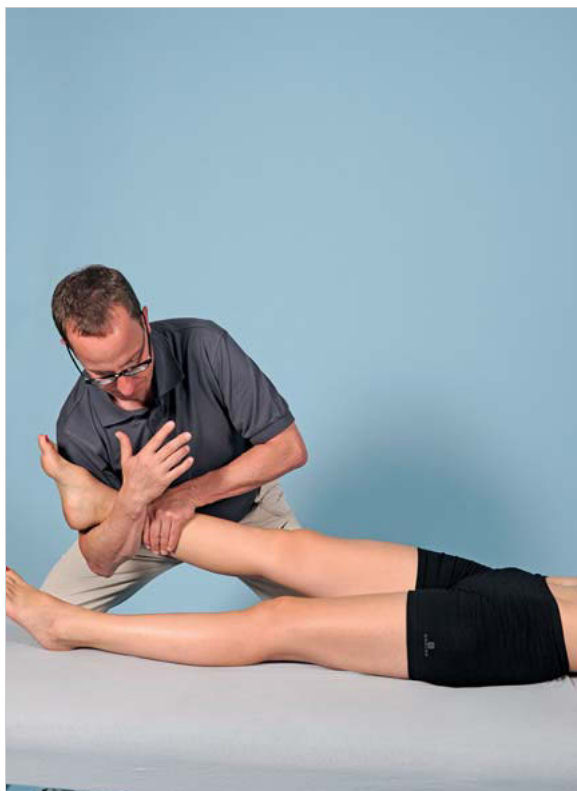


Abb. 5.109 ASTE – Mulligan Traction Straight Leg Raise

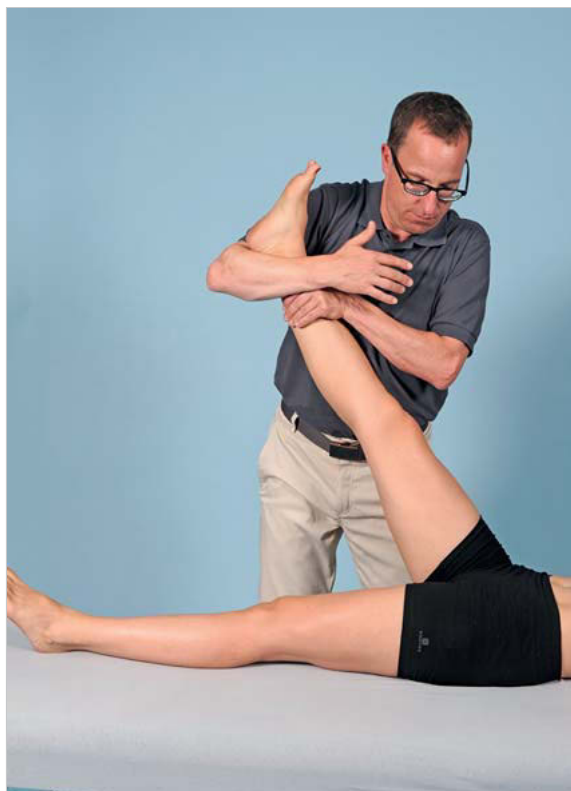

Abb. 5.110 ESTE – Mulligan Traction Straight Leg Raise, Flexion

► Praxistipps

- Es ist darauf zu achten, dass die Traktion auf dem gesamten Bewegungsweg gehalten wird (Hin- und Rückweg).
- Wichtig: eigene Körperhaltung beachten! Therapeut benutzt für die Traktion seinen ganzen Körper. Die Traktion kommt primär durch eine Streckung der Knie des Therapeuten zustande.
- Die Behandlungsbank muss für die Behandlung so tief wie möglich gestellt werden.
- Falls sich die Bewegung nicht schmerzfrei durchführen lässt, kann das Bein am Ende der Mobilisation einmalig mehr in Richtung Abduktion und/oder ARO bewegt werden.
- Einige Patienten mit Rückenschmerzen berichten auch über eine „vermeintliche“ Verkürzung ihrer ischiocruralen Muskulatur. Auch hier kann die Technik mit Erfolg angewandt werden.
- Es gibt Hinweise darauf, dass diese Technik auch positiven Einfluss auf das Restless Leg Syndrom (RLS) haben kann.
- Vor bzw. nach der Behandlung sollte als Test der SLR durchgeführt werden, um den Effekt der Behandlung zu überprüfen.

► Varianten

- Änderung von Kontaktposition/Griff durch den Therapeuten, z. B. indem beide Hände des Therapeuten den Unterschenkel des Patienten proximal der Malleoli umgreifen, wie in ► Abb. 5.111 dargestellt.
- Für eine bessere Ausführung der Technik kann der MTSLR bei sehr großen Patienten auch auf eine Matte auf dem Boden ausgeführt werden.
- Wenn eine schmerzfreie Traktion nicht durchgeführt werden kann, versuchen Sie die gleiche Technik mit Kompression.



Abb. 5.111 ESTE – Mulligan Traction Straight Leg Raise, Alternativgriff

5.3.19 Spinal Mobilisation with Leg Movement (SMWLM): untere LWS

Anmerkung: Bei dieser Technik ist ein Assistent zur besseren Ausführung der Technik notwendig.

► Indikation

- Eingeschränkter/schmerzhafter Straight Leg Raise (SLR),
- Schmerzen auf der Rückseite des Oberschenkels bis zum Unterschenkel/Fuß mit/ohne unilaterale Rückenschmerzen.

► ASTE

- Patient: Seitlage an der Bankkante (hier: Seitlage rechts), betroffene Seite des Patienten liegt oben (hier: linke Seite),
- Therapeut: stabile Ausgangsstellung vor dem Patienten, frontal zur Behandlungsbank auf Höhe der unteren Lendenwirbelsäule,
- Assistent: stabile Ausgangsstellung vor dem Patienten, frontal zur Behandlungsbank auf Höhe des Unterschenkels des Patienten.

► **Kontaktposition.** Der Therapeut legt seinen Daumen flächig seitlich an den Dornfortsatz von L4. Der andere Daumen des Therapeuten wird zur Verstärkung über den ersten Daumen platziert. Der Assistent umgreift das linke Bein des Patienten und hält das Kniegelenk des Patienten nach Möglichkeit in Extension.

► **Mobilisation.** Zunächst führt der Therapeut einen konstanten transversalen Schub des Dornfortsatzes nach rechts durch (zur Bank bzw. „weg von der schmerzhaften Seite“). Unter Beibehaltung des passiven Gleitens bewegt der Patient sein linkes Bein aktiv in Flexion der Hüfte und wieder zurück. Hierbei gibt der Patient das Gewicht des Beins vollständig an den Assistenten ab. Lässt sich die Bewegung schmerzfrei durchführen, wird sie 3 × bis zum Bewegungsende wiederholt.

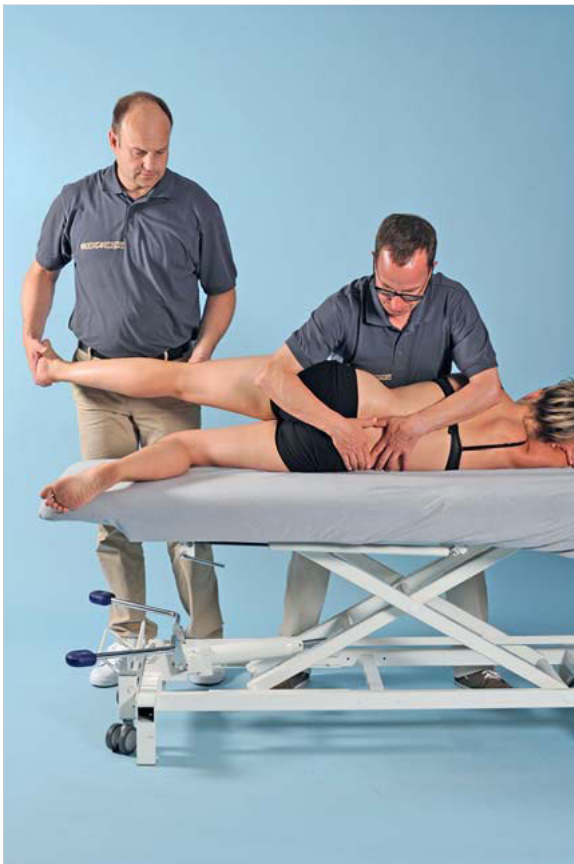

Abb. 5.112 ASTE – Spinal Mobilisation with Leg Movement

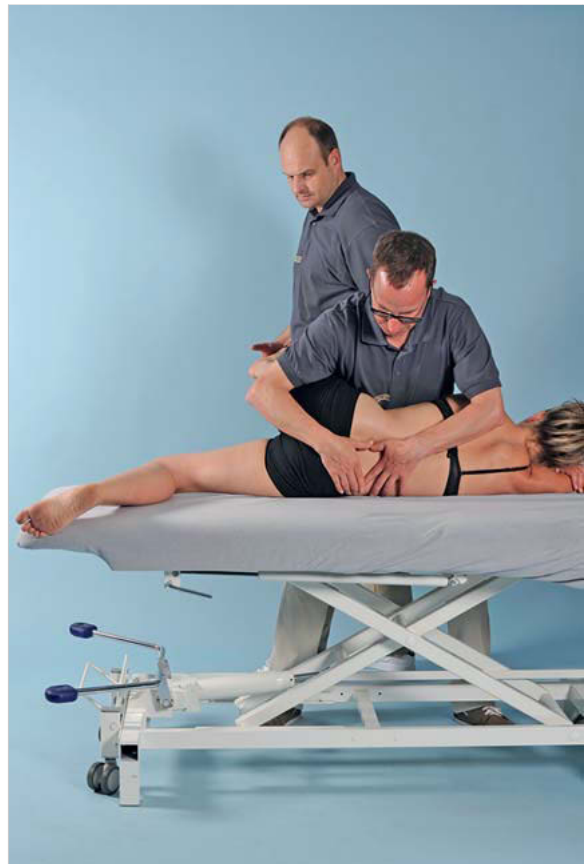

Abb. 5.113 ESTE – Spinal Mobilisation with Leg Movement, Flexion

► **Praxistipps**

- Es ist darauf zu achten, dass der Patient während der aktiven Bewegung das Gewicht des Beins vollständig an den Assistenten abgibt.
- Falls sich die Bewegung nicht schmerzfrei durchführen lässt, wechselt der Therapeut die Segmenthöhe und führt die Mobilisation beispielsweise auf Höhe L5 durch.
- Bei lokalem Druckschmerz am Dornfortsatz kann der Therapeut ein Polster, z. B. ein kleines Schwämmchen, verwenden.
- Vor bzw. nach der Behandlung sollte als Test der SLR durchgeführt werden, um den Effekt der Behandlung zu überprüfen.

► **Varianten**

- Therapeuten, die einen Schlingentisch zur Verfügung haben, können die Mobilisationstechnik auch ohne Assistenten durchführen. Dabei wird das Bein der betroffenen Seite über dem Drehpunkt Hüfte in zwei Schlingen aufgehängt.
- Alternativ kann der Therapeut das Bein des Patienten auch selbst halten, wobei er dabei nur einen Daumen zur Mobilisation zur Verfügung hat (siehe ► Abb. 5.116).

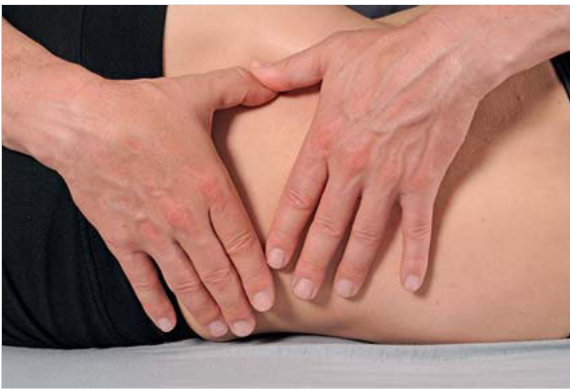


Abb. 5.114 ASTE – Spinal Mobilisation with Leg Movement, Detailaufnahme

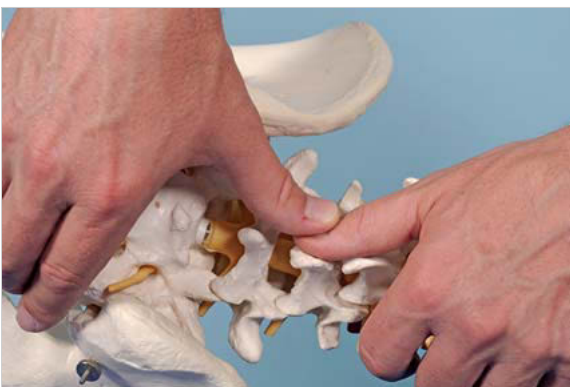

Abb. 5.115 Skelett – Spinal Mobilisation with Leg Movement

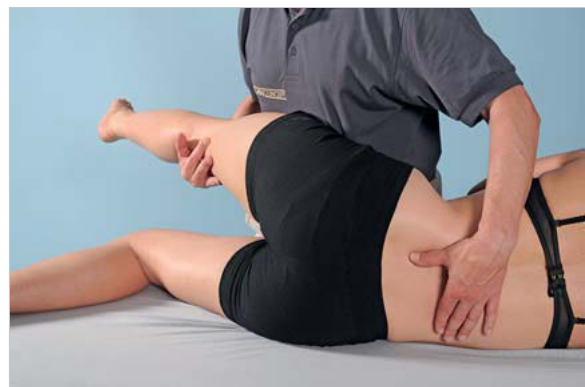

Abb. 5.116 ASTE – Spinal Mobilisation with Leg Movement, Alternativgriff (ein Therapeut)

5.3.20 Spinal Mobilisation with Leg Movement (SMWLM): obere LWS

Anmerkung: Bei dieser Technik ist ein Assistent zur besseren Ausführung der Technik notwendig.

► Indikation

- Eingeschränkter/schmerzhafter Prone Knee Bend (PKB),
- Schmerzen auf der Vorderseite des Oberschenkels/in die Leistenregion mit/ohne unilateralen Rückenschmerzen.

► ASTE

- Patient: Seitlage an der Bankkante (hier: Seitlage rechts), betroffene Seite des Patienten liegt oben (hier: linke Seite),
- Therapeut: stabile Ausgangsstellung vor dem Patienten, frontal zur Behandlungsbank auf Höhe der oberen Lendenwirbelsäule,
- Assistent: stabile Ausgangsstellung hinter dem Patienten, frontal zur Behandlungsbank auf Höhe der Hüfte des Patienten.

► **Kontaktposition.** Der Therapeut legt seinen Daumen flächig seitlich an den Dornfortsatz von L1. Der andere Daumen des Therapeuten wird zur Verstärkung über den ersten Daumen platziert. Der Assistent umgreift das linke Bein des Patienten und hält das Kniegelenk des Patienten nach Möglichkeit in ca. 90° Flexion.

► **Mobilisation.** Zunächst führt der Therapeut einen konstanten transversalen Schub des Dornfortsatzes nach rechts durch (zur Bank bzw. „weg von der schmerzhaften Seite“). Unter Beibehaltung des passiven Gleitens bewegt der Patient sein linkes Bein aktiv in Extension in der Hüfte und wieder zurück. Hierbei gibt der Patient das Gewicht des Beins vollständig an den Assistenten ab. Lässt sich die Bewegung schmerzfrei durchführen, wird sie 3× bis zum Bewegungsende wiederholt.

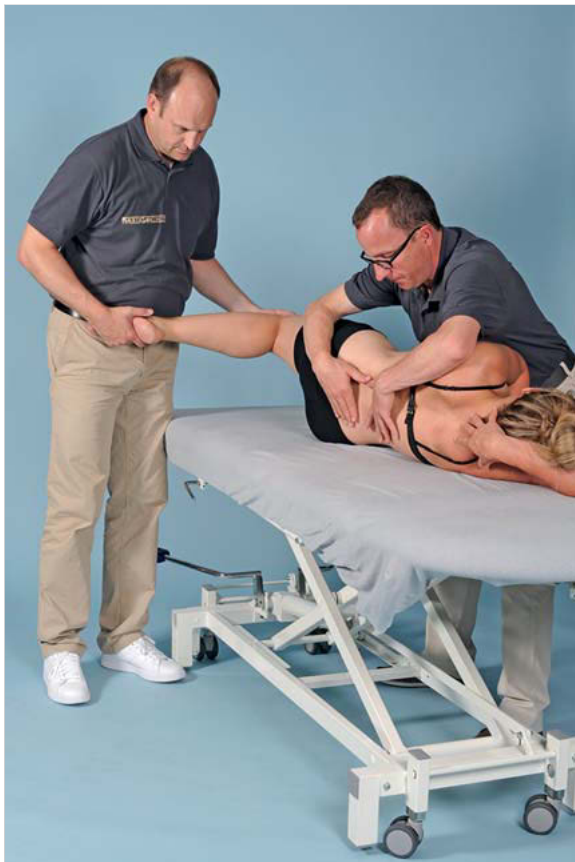

Abb. 5.117 ASTE – Spinal Mobilisation with Leg Movement

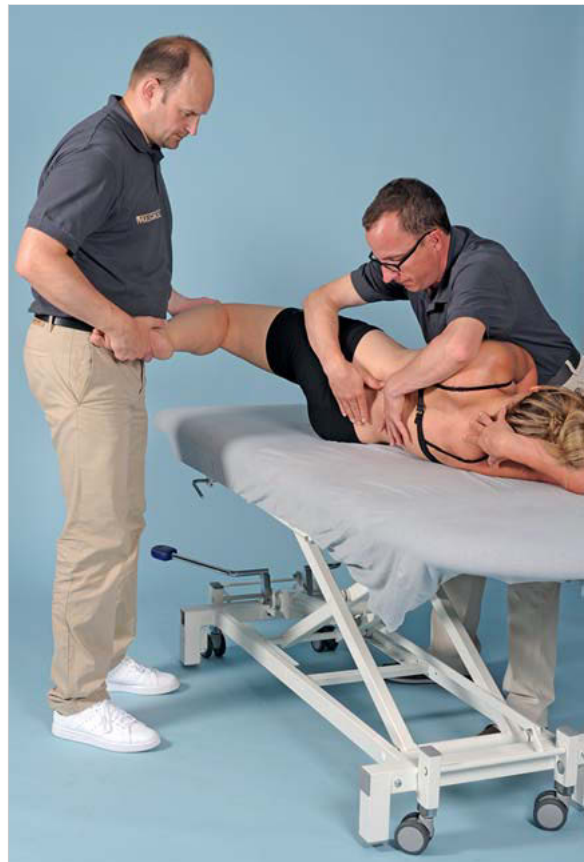

Abb. 5.118 ESTE – Spinal Mobilisation with Leg Movement, Extension

► **Praxistipps**

- Es ist darauf zu achten, dass der Patient während der aktiven Bewegung das Gewicht des Beins vollständig an den Assistenten abgibt.
- Falls sich die Bewegung nicht schmerzfrei durchführen lässt, wechselt der Therapeut die Segmenthöhe und führt die Mobilisation beispielsweise auf Höhe L2 oder L3 durch.
- Bei lokalem Druckschmerz am Dornfortsatz kann der Therapeut ein Polster, z. B. ein kleines Schwämmchen, verwenden.
- Bei Ausweichbewegungen (Hyperlordose) während der Bewegung kann der Patient das untere Bein im Hüftgelenk anbeugen.
- Vor bzw. nach der Behandlung sollte als Test der PNB bzw. der femorale SLUMP oder die Extension in der Hüfte durchgeführt werden, um den Effekt der Behandlung zu überprüfen.

- **Varianten.** Wenn bei der Technik kein Assistent zur Verfügung steht, kann die Behandlung, wie in ► Abb. 5.119 bzw. ► Abb. 5.120 dargestellt, auch in Bauchlage durchgeführt werden. Bei linksseitigen Schmerzen aus dem Bereich L1/2 schiebt der kraniale Daumen des Therapeuten den Dornfortsatz von L1 transversal nach rechts, während der kaudale Daumen den Dornfortsatz von L2 nach links gegenhält. Unter Beibehaltung des Gleitens wird der Patient aufgefordert, das linke Bein im Kniegelenk zu beugen. Bei Schmerzfreiheit wird die Behandlung 3 × durchgeführt.

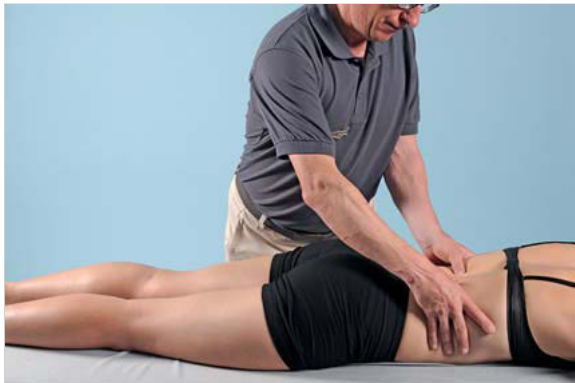


Abb. 5.119 ASTE – Spinal Mobilisation with Leg Movement in Bauchlage

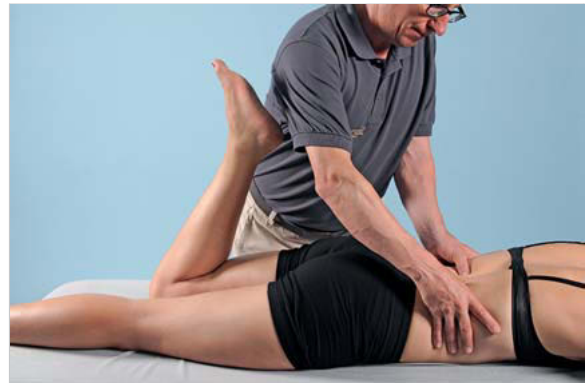

Abb. 5.120 ESTE – Spinal Mobilisation with Leg Movement in Bauchlage, Flexion Knie

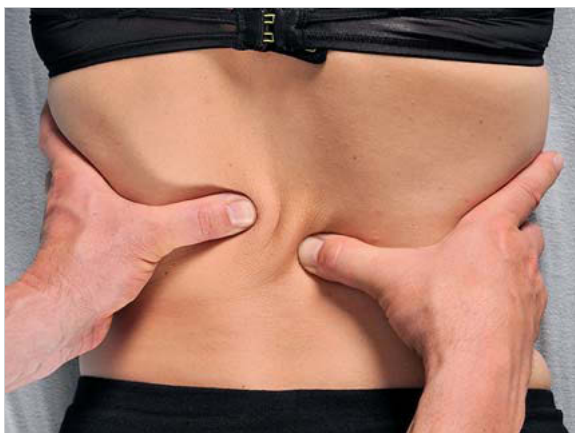

Abb. 5.121 ASTE – Spinal Mobilisation with Leg Movement in Bauchlage, Detailaufnahme

5.4 Sakroiliakgelenk

5.4.1 MWM Sakroiliakgelenk (SIG): Ilium ventral – Bauchlage

► **Indikation.** Unilaterale Schmerzen und/oder Bewegungseinschränkung bei Extension in der LWS mit SIG-Beteiligung (hier: linksseitige Schmerzen).

► **ASTE**

- Patient: Bauchlage auf der Behandlungsbank, Hände des Patienten stützen schulterbreit seitlich auf Höhe des Kopfes,
- Therapeut: kontralateral, auf Höhe des Beckens des Patienten.

► **Kontaktposition.** Die mediale Kante und der Kleinfinger der mobilisierenden rechten Hand nehmen Kontakt mit der linken Spina iliaca posterior superior und dem linken Beckenkamm des Patienten auf. Die andere Hand fixiert das Sakrum flächig auf der rechten Seite.

► **Mobilisation.** Die Mobilisation erfolgt durch einen Schub der Mobilisationshand nach ventro-lateral (Ventralgleiten des Iliums) bei gleichzeitiger Fixation des Sakrums mit der anderen Hand. Während der Therapeut den Schub hält, führt der Patient eine schmerzfreie Extension des Oberkörpers im Liegen durch, indem er beide Ellenbogen gleichzeitig extendiert. In der ersten Behandlung werden 3 Serien × 10 Wdh. durchgeführt.

► **Praxistipps**

- Falls sich die Bewegung nicht schmerzfrei durchführen lässt, kann die Schubrichtung leicht anguliert werden. Achten Sie insbesondere darauf, dass der Unterarm in Schubrichtung zeigt.
- Auch die Veränderung der Dosierung (Stärke des Schubs) kann einen Einfluss auf eine erfolgreiche Behandlung haben.
- Es ist darauf zu achten, dass der Patient die Extensionsbewegung nur über die Arme ausführt (Rücken und Gesäßmuskulatur sollten nach Möglichkeit entspannt sein!).

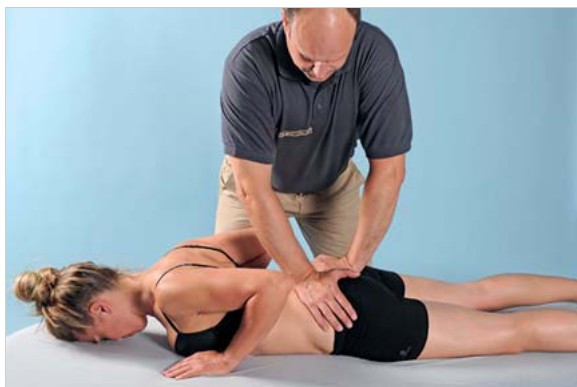

Abb. 5.122 ASTE – MWM Sakroiliakgelenk – Ilium ventral




Abb. 5.123 ESTE – MWM Sakroiliakgelenk – Ilium ventral, Extension

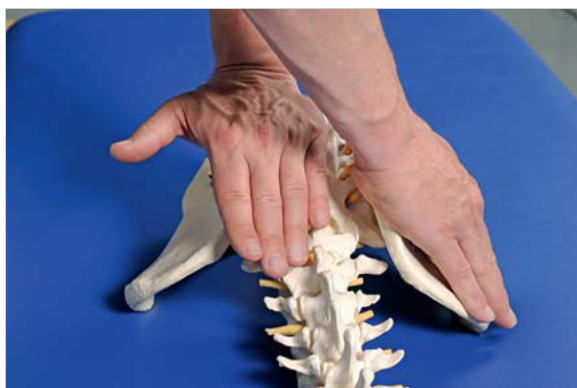

Abb. 5.124 Skelett – MWM Sakroiliakgelenk – Ilium ventral

5.4.2 MWM Sakroiliakalgelenk (SIG): Ilium dorsal – Bauchlage

► **Indikation.** Unilaterale Schmerzen und/oder Bewegungseinschränkung bei Extension in der LWS mit SIG-Beteiligung (hier linksseitige Schmerzen).

► **ASTE**

- Patient: Bauchlage auf der Behandlungsbank, Hände des Patienten stützen schulterbreit seitlich auf Höhe des Kopfes,
- Therapeut: kontralateral, auf Höhe des Beckens des Patienten.

► **Kontaktposition.** Die Finger der rechten Hand umgreifen flächig die linke Spina iliaca anterior superior des Patienten. Die andere Hand fixiert das Sakrum flächig auf der linken Seite.

► **Mobilisation.** Die Mobilisation erfolgt durch einen Zug der Mobilisationshand nach dorso-medial (Dorsalgleiten des Iliums) bei gleichzeitiger Fixation des Sakrums mit der anderen Hand. Während der Therapeut den Zug hält, führt der Patient eine schmerzfreie Extension des Oberkörpers im Liegen durch, indem er beide Ellenbogen gleichzeitig extendiert. In der ersten Behandlung werden 3 Serien × 10 Wdh. durchgeführt.

► **Praxistipps**

- Falls sich die Bewegung nicht schmerzfrei durchführen lässt, kann die Schubrichtung leicht anguliert werden. Achten Sie insbesondere darauf, dass der Unterarm in Zugrichtung zeigt.
- Auch die Veränderung der Dosierung (Stärke des Schubs) kann einen Einfluss auf eine erfolgreiche Behandlung haben.
- Es ist darauf zu achten, dass der Patient die Extensionsbewegung nur über die Arme ausführt (Rücken- und Gesäßmuskulatur sollten nach Möglichkeit entspannt sein!).

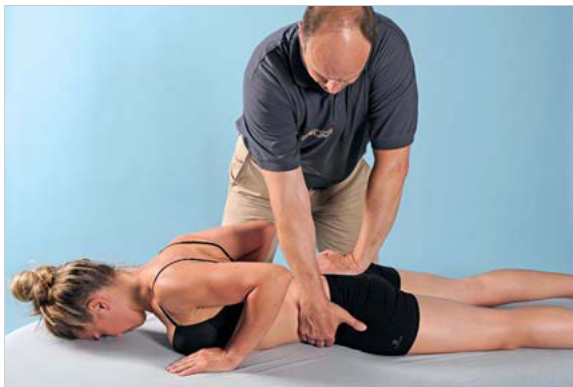


Abb. 5.125 ASTE – MWM Sakroiliakalgelenk – Ilium dorsal




Abb. 5.126 ESTE – MWM Sakroiliakalgelenk – Ilium dorsal, Extension

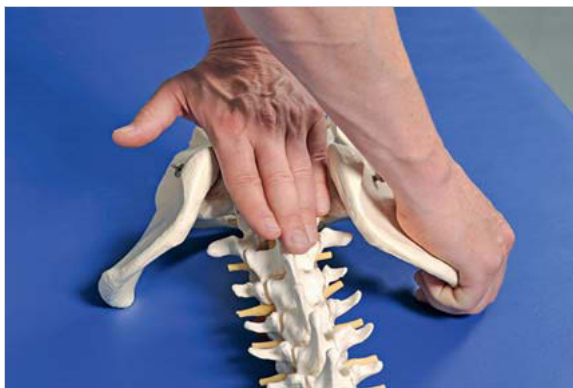

Abb. 5.127 Skelett – MWM Sakroiliakalgelenk – Ilium dorsal

5.4.3 MWM Sakroiliakalgelenk (SIG): Ilium dorsal – Stand

► **Indikation.** Unilaterale Schmerzen und/oder Bewegungseinschränkung bei Gewichtsverlagerung auf das rechte Bein in Schrittstellung (hier: Schmerzen rechts).

► **ASTE**

- Patient: Schrittstellung, eine Hand an der Behandlungsbank oder an einem anderen stabilen Gegenstand,
- Therapeut: Stand hinter dem Patienten.

► **Kontaktposition.** Die rechte Hand des Therapeuten liegt ventral an der rechten Spina iliaca anterior superior des Patienten. Die linke Hand fixiert das Sakrum flächig auf der rechten Seite.

► **Mobilisation.** Die Mobilisation erfolgt durch einen Zug der rechten Hand am Ilium nach dorso-medial (Dorsalgleiten des Iliums) bei gleichzeitiger Fixation des Sakrums mit der linken Hand. Während der Therapeut den Zug hält, führt der Patient eine schmerzfreie Gewichtsverlagerung auf das rechte Bein durch. In der ersten Behandlung werden 3 Serien × 10 Wdh. durchgeführt.

► **Praxistipps**

- Falls sich die Bewegung nicht schmerzfrei durchführen lässt, kann die Schubrichtung leicht anguliert werden. Auch die Veränderung der Dosierung (Stärke des Schubs) kann einen Einfluss auf eine erfolgreiche Behandlung haben.
- Vor der passiven Mobilisation steht der Patient primär auf seinem nicht betroffenen Bein.

► **Varianten.** Die Mobilisation kann bei allen schmerzauslösenden Bewegungen ausgeführt werden, z. B. LWS-Bewegungen, Hüftbewegungen oder Gehen.

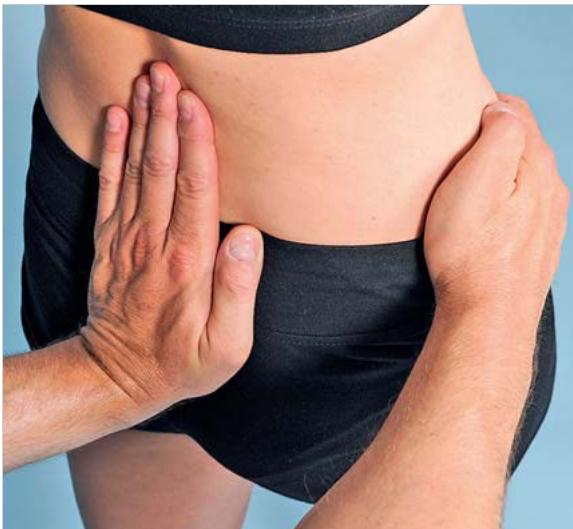


Abb. 5.128 ESTE – MWM Sakroiliakalgelenk – Ilium dorsal, Detailaufnahme

5.4.4 MWM Sakroiliakalgelenk (SIG): Ilium ventral – Stand

- ▶ **Indikation.** Unilaterale Schmerzen und/oder Bewegungseinschränkung bei LWS-Flexion (hier: Schmerzen rechts).
- ▶ **ASTE**
 - Patient: Stand, eine Hand an der Behandlungsbank oder an einem anderen stabilen Gegenstand,
 - Therapeut: Stand hinter dem Patienten.
- ▶ **Kontaktposition.** Die rechte Hand des Therapeuten liegt von oben am rechten Beckenkamm des Patienten, die linke Hand von oben am linken Beckenkamm.
- ▶ **Mobilisation.** Die Mobilisation erfolgt durch ein Gegendrehen der Hände des Therapeuten. Die rechte Hand rotiert das rechte Ilium nach ventro-lateral, die linke Hand rotiert das linke Ilium nach dorso-medial als indirekte Fixation. Während der Therapeut diese Mobilisation hält, führt der Patient eine schmerzfreie Flexion des Oberkörpers durch. In der ersten Behandlung werden 3 Serien × 10 Wdh. durchgeführt.
- ▶ **Praxistipps**
 - Falls sich die Bewegung nicht schmerzfrei durchführen lässt, kann die Schubrichtung an beiden Händen leicht anguliert werden. Auch die Veränderung der Dosierung (Stärke des Schubs) kann einen Einfluss auf eine erfolgreiche Behandlung haben.
 - Vor der passiven Mobilisation steht der Patient primär auf seinem nicht betroffenen Bein.
- ▶ **Varianten.** Die Mobilisation kann bei allen schmerzauslösenden Bewegungen ausgeführt werden, z. B. LWS-Bewegungen, Hüftbewegungen, Gewichtsverlagerungen oder Gehen.



Abb. 5.129 ESTE – MWM Sakroiliakalgelenk – Ilium ventral, Detailaufnahme



Bessler J. / Beyerlein C.

[Manuelle Therapie nach Mulligan](#)

Mobilisation with Movement

240 Seiten, kart.
erschienen 2015



bestellen

Mehr Bücher zu Homöopathie, Alternativmedizin und gesunder Lebensweise

www.narayana-verlag.de