

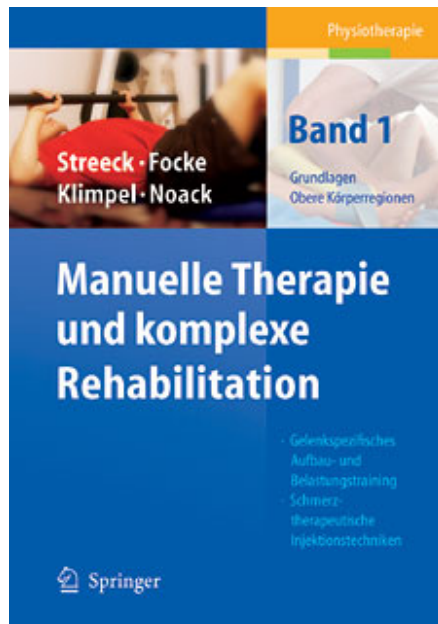Streeck / Focke / Klimpel / Noack Manuelle Therapie und komplexe Rehabilitation - Mängelexemplar

Leseprobe

[Manuelle Therapie und komplexe Rehabilitation - Mängelexemplar](#)

von [Streeck / Focke / Klimpel / Noack](#)

Herausgeber: Springer Verlag



<http://www.narayana-verlag.de/b22013>

Im [Narayana Webshop](#) finden Sie alle deutschen und englischen Bücher zu Homöopathie, Alternativmedizin und gesunder Lebensweise.

Das Kopieren der Leseproben ist nicht gestattet.
Narayana Verlag GmbH, Blumenplatz 2, D-79400 Kandern
Tel. +49 7626 9749 700
Email info@narayana-verlag.de
<http://www.narayana-verlag.de>



2.19 Weichteiltechniken an der Schulter

Ein positiver Widerstandstest und Druckdolenzen in der Basisuntersuchung können eine Indikation für eine Weichteilbehandlung sein.

Der Schwerpunkt einer manualtherapeutisch ausgerichteten Weichteilbehandlung ist die Einleitung der Rehabilitation des Kollagengewebes über **Querfraktionen**. Über **Dehnung** bekommen die Makrophagen Längeninformation, die Belastungsfähigkeit wird über eine spezifisch exponentiell angepasste **Rehabilitation** erreicht.

Physikalische und physiotherapeutische Maßnahmen wie:

- Funktionsmassagen,
 - Wärmetherapie und
 - andere physikalische Maßnahmen
- können ergänzend therapeutisch angewandt werden.

Eine optimale komplexe Regenerationstherapie kann durch die Zusammenarbeit zwischen Manualtherapeut und Arzt erreicht werden.

Das folgende **Beispiel** gilt für alle Weichteilbehandlungen.

➤ Beispiel

Manualtherapie:

- Aktualisierung eines Regenerationsprozesses durch **Querfraktion mit darauf folgender Dehnung** (für Längeninformation der Makrophagen),
- alternativ: **Iontophorese** mit Histamindehydrochlorid,
- Optimierung des piezoelektrischen Effektes (s. Glossar) durch mechanische Druckveränderungen über **longitudinale Separation und Approximationen**,
- Optimierung des Stoffwechsels durch **Trophiktraining** unter Inhibierung des M. deltoideus und
- bei zunehmender Besserung der Beschwerden: Einleitung eines Rehabilitationsprogrammes mit Training der Koordination, Kraftausdauer, Kraft, Exzentriktraining.

Ärztliche Therapie:

- Optimierung der interstitialen Flüssigkeit durch Kochsalzinjektionen,
- pharmakologische zentrale Schmerzbehandlung, Meidung von peripheren Antiphlogistika.

Bei fehlender Beschwerdeverbesserung:

- Infiltration mit Lokalanästhetika zur Schmerzeseitigung und zur Regulation sympathischer Fasern bzw. zur Verbesserung der Autoregulation.
- Schmerzbehandlung, um den Patienten für eine manualtherapeutische Behandlung therapierbar vorzubereiten.
- Unterbrechung des Circulus-vitiosus-Komplexes durch ein hydrogenes Kortikosteroid.
- Danach 3- bis 5-tägiges Tragen einer Armschlinge mit absoluter Ruhe und darauf folgend 4–5 Tage Schonhaltung.

2.19.1 Läsion der Shunt-Muskeln des GHG

Wichtig

Die »Shunt-Muskeln« des Glenohumeralgelenkes sind:

- M. supraspinatus,
- M. infraspinatus,
- M. teres minor,
- M. biceps brachii caput longum und
- M. subscapularis.

M. supraspinatus. Der am häufigsten betroffene Muskel der Shunt-Gruppe ist der M. supraspinatus mit seiner den Humeruskopf zentrierenden und die Abduktion initial startenden Funktion. Der M. supraspinatus zeigt sich in Ruhe und oft nachts mit lateralen Schulterschmerzen und Ausstrahlungen bis in die Mitte des lateralen Oberarms. Passive und aktive Bewegungen sind gekennzeichnet durch einen Abduktionsschmerz und einen painful arc.

M. infraspinatus und M. teres minor. Der M. infraspinatus und der M. teres minor zeigen ihre Problematik vorwiegend bei exzentrischen Bewegungsabläufen mit Läsionen im tendomuskulären Übergang. Die Schmerzlokalisierung beim M. infraspinatus und M. teres minor befindet sich dorsolateral des GHG.

M. biceps brachii. Der Schwachpunkt des M. biceps brachii liegt an seiner extraartikulären Sehnnenscheide und seiner Insertion am Labrum glenoidale. Es besteht selten ein Ruheschmerz, auch Bewegungsschmerzen sind relativ gering. Der Hauptschmerz zeigt sich bei Dehnung der Sehne.

M. subscapularis. Der M. subscapularis zeigt Besonderheiten. Seine Schmerzsymptomatik liegt ventral des Schulterblattes und ventral im Insertionsbereich am Tuberculum minus. Kleine Äste des den M. subscapularis versorgenden Nervs versorgen den ventralen Anteil der Schultergelenkkapsel, so dass hier eine nozizeptive Reizung über den N. subscapularis stattfindet. Eine Rippenfehlstellung verursacht Muskelbauchreizungen des M. subscapularis mit daraus folgender Betonung der Innenrotation im GHG und initialen Schulterbeschwerden.

Entstehungsmechanismen von Sehnenläsionen der Shunt-Muskeln

Die Sehnenläsionen der Shunt-Muskeln zeigen unterschiedliche Entstehungsmechanismen.

Bei unter 30jährigen entsteht das Problem meist bei arbeitsbedingter oder sportlicher Überbelastung (z. B. Maler, Tischler, Stukkateure, Handballspieler, Judokas, Tennisspieler, Schwimmer) mit:

- einer Läsion der insertionsnahen Rotatorensehnen,
- Ödembildung,
- Einblutungen.

Zwischen dem 30. und 40. Lebensjahr sind tendenziell Instabilitäten die Ursache einer Tendopathie der Rotatorensehnen:

- Zum einen kommt es bei Instabilitäten zu einer betont ventralen Auslagerung des Humeruskopfes mit Zugreizen der dorsalen Kapselanteile am Labrum glenoidale.

- Zusätzlich hat speziell bei einer Instabilität der M. supraspinatus das ständige Bestreben, den Humeruskopf dynamisch zentriert zu halten, da die Adhäsion und damit die passive Stabilität sich deutlich verschlechtert.
- Sportarten wie Tennis, Badminton, Hand- und Volleyball, Speer-, Hammer- und Diskuswerfen begünstigen die Pathologie.

Zwischen dem 40sten und 50sten Lebensjahr entsteht die Sehnenproblematik oft durch eine gefäßbedingte Minderversorgung (»Wringing out«):

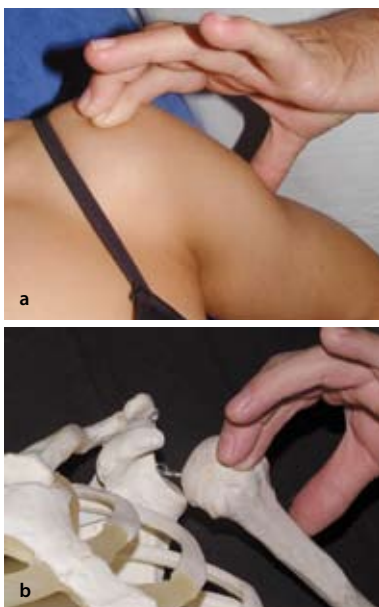
- Sie löst über Sauerstoff- und ATP-Mangel nozirezeptive Reize aus.
- Konstitutionsveränderungen, wie z.B. eine Protraktion der Schulter, verändern den Sehnenverlauf der Rotatorensehnen und verursachen im gestressten Bereich Minderversorgung.

Bei Patienten über dem 50. Lebensjahr kommt es durch die vorgeschädigte, morphologisch veränderte Supraspinatussehne häufig zu:

- Kalzifizierungen und
- längsverlaufenden Einrissen des Sehnen-Kapsel-Komplexes (Rotatorenmanschettenriss).

Je nach betroffener Sehnen-Kapselschicht verändert sich die Beschwerdesymptomatik. Eine morphologische Veränderung der Shunt-Muskeln verursacht wiederum ein anhaltendes Ödem, das zusätzlich den subakromialen Raum einengt.

Der **Beschwerdeverlauf** ist gekennzeichnet durch einen anfänglich leichten Schmerz nach der Belastung. Es folgt ein schmerzhafter Exzentrikverlust, dann die Schmerzhaftigkeit gegen Widerstand und die endgradige Schmerzhaftigkeit der Elevationsbewegung. Der Abduktionsschmerz im Initialstart ist eine weitere Steigerung der Beschwerden, und zum Schluss zeigt sich der painful arc.



▣ **Abb. 2.72.** a Insertionsnahe Querfraktur des M. supraspinatus links, b anatomische Orientierung

2.19.2 Differenzialdiagnostik

Das Schultergelenk ist über den N. phrenicus ein lokaler viszeraler Reflektionsort für Grenzorgane des Diaphragma. Über Transmissionsinterneurone werden im Hinterhorn des Segments C3–C4(C5) sensible Informationen des N. phrenicus der sensiblen Afferenz C3–C4 der oberen Extremität **durch Konvergenz zugeordnet**. Somit können die jeweiligen Strukturen irritiert werden. Unter C3–C4 (C5) haben wir auf die Schulter bezogen:

- N. dorsalis scapulae (C3–C5)-Irritation als interskapulären Schmerz,
- N. suprascapularis (C4–C6)-Irritation als GHG-Schmerz,
- N. supraclavicularis (C3–4)-Irritation mit Beschwerden bis zum ACG,
- Ansa cervicalis (C1–C4)-Irritation; sie versorgt den zu den Schultergürtelmuskeln zählenden M. omohyoideus und kann über Irritation im Ansatzgebiet (Incisura scapulae superior) Beschwerden auslösen.

Therapieresistente und in ihren Merkmalen nicht einzuordnende Schulterbeschwerden können eine **retrograde (zeitlich zurückliegende) Ursache** haben wie:

- Irritation der Formatio reticularis und eine damit verbundene Störung der kinematischen Kette;
- Entzündungsreize, die über den Sympathikus übermittelt werden und neuroanatomische Schaltmechanismen/Funktionseinheiten störend beeinflussen;
- histologische Kollagenveränderungen an hypovaskuläre Zonen, die durch Abbau von toxischen Eiweißprodukten und anorganischem Material über den hämatogenen und neuralen Fernweg entstehen können (Fokalttoxikose);
- perivaskuläre Innervationsstörungen mit Störung der interstitiellen Flüssigkeitskonzentrationen, bzw. vaskulären Zirkulationsstörungen, die durch sympathische Hyperaktivität ausgelöst werden können und zu ischämischen Versorgungsproblemen der oberen Extremität führen.

2.19.3 Behandlung des M. supraspinatus

Insertionsnahe Querfraktur des M. supraspinatus (▣ **Abb. 2.72 a, b**)

Wichtig

Die Querfraktur wird angewendet bei einer chronischen insertionsnahen Tendopathie des M. supraspinatus.

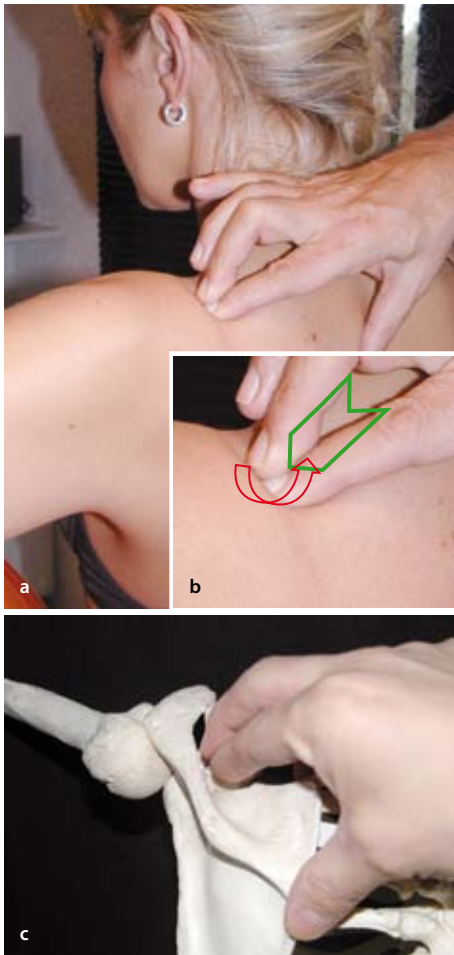
Die Widerstandstests in Abduktion und Außenrotation und der painful arc sind positiv.

Beginn. Ab dem 42. Tag therapieresistenten Schmerzes kann mit der Querfraktionsbehandlung begonnen werden.

Ziel. Aktualisierung des Regenerationsprozesses.

ASTE. Sitz oder Rückenlage.

Ausführung. Bei der Behandlung in Rückenlage wird das Fußteil der Bank hochgestellt, so dass der Oberkörper des Patienten



■ **Abb. 2.73.** a, b. Querfraktion am tendomuskulären Übergang des M. supraspinatus links, b Detail, c anatomische Orientierung. Grüner Pfeil: Faserverlauf des betroffenen Muskels, Roter Pfeil: Bewegungsrichtung der Querfraktion



■ **Abb. 2.74.** Eigendehnung des M. supraspinatus, rechts

um 45° angehoben wird. Der Patient legt seine linke Hand hinter den Rücken, um die Insertionsregion des M. supraspinatus aus der Überdachung des Akromions nach ventral zu platzieren, wobei der Therapeut darauf achtet, dass keine Adduktion entsteht (Ischämiegefahr). Unter Hautvorgabe legt der Therapeut seine linke Zeigefingerkuppe flach aufgestellt am obersten Aspekt des Tuberculum majus quer auf den Sehnenverlauf des M. supraspinatus an, und legt seinen Mittelfinger zur Verstärkung auf den Zeigefinger.

Er arbeitet im Gabelgriff, indem er mit seinem Daumen an der dorsolateralen Seite des Humerus widerlagert. Die Bewegungsrichtung geht auf dem ca. 1 cm² großen Plateau nach lateral. Die Querfraktion endet, wenn die Kontur der Sehne durch Aufquellung verstreicht.

Querfraktion am tendomuskulären Übergang des M. supraspinatus (■ Abb. 2.73 a–c)

Wichtig

Bei chronischen Kollagenveränderungen im tendomuskulären Übergang des M. supraspinatus wird diese Querfraktion angewendet.

Die Widerstandstests in Abduktion und Außenrotation sind positiv, jedoch kein painful arc.

Beginn. Ab dem 42. Tag therapieresistenten Schmerzes kann mit der Querfraktionsbehandlung des M. supraspinatus an seinem tendomuskulären Übergang begonnen werden.

Ziel. Aktualisierung des Regenerationsprozesses

ASTE. Der Patient sitzt, sein linker Arm befindet sich in horizontaler Abduktion, 90° Ellenbogenflexion und Innenrotation. Diese Position wird gelagert oder vom linken Arm des Therapeuten geschient.

Ausführung. Mit seinem linken Daumen widerlagert der Therapeut an der Spina scapulae. Über eine halbkreisförmige »Löffelbewegung« wird die Querfraktion an der Grenze der Fossa supraspinata mit dem rechten Zeigefinger durchgeführt. Die Querfraktion dauert so lange an, bis die Kontur der Sehne durch Aufquellung verstreicht.

Eigendehnung des M. supraspinatus (■ Abb. 2.74)


Beginn. Nach dem 2. Tag der Aktualisierung kann die Eigendehnung durchgeführt werden.

Ziel. Längeninformation für Makrophagenaktivität.

ASTE. Der Patient sitzt

Ausführung. Der Patient legt seinen rechten Arm hinter den Rücken, umfasst mit seiner linken Hand die rechte und zieht den rechten Arm in Adduktion und nach hinten, so dass eine maximale Innenrotation entsteht.

Anzahl und Dosierung. 1 sec Dehnung, bis an die Schmerzgrenze, 20 Wiederholungen alle 4–6 Stunden.



■ Abb. 2.75 a, b. Spezifisches Trophiktraining nach »Fost« für den M. supraspinatus. a ASTE, b ESTE

Spezifisches Trophiktraining nach »Fost« für den M. supraspinatus (■ Abb. 2.75 a, b)

Wichtig

Das Trophiktraining kann unspezifisch oder spezifisch durchgeführt werden.

Beginn. Mit dem Trophiktraining kann begonnen werden:

- nach dem 6. Tag (unspezifisch), bzw.
- nach dem 21. Tag der Aktualisierung (spezifisch).

Ziel. Folgende Ziele lassen sich formulieren:

- Beim **unspezifischen Trophiktraining** soll der Stoffwechsel optimiert werden, ohne den Muskel direkt anzusprechen. Der Patient führt die Außenrotation bei retrahiertem Schultergürtel durch.
- Beim **spezifischen Trophiktraining** wird die Schulter leicht protrahiert und in Adduktion außenrotiert.

Dies soll dazu führen, dass:

- der M. deltoideus inhibiert wird,
- die kaudalisierende Muskelkette dynamisiert wird und
- der M. supraspinatus eine rotatorische Bewegung durchführt.

ASTE. Der Patient sitzt oder steht. Sein rechter Oberarm liegt in ca. 70° Abduktion im GHG auf einem Pezziball bzw. wird vom Therapeuten gehalten. Die rechte Schulter des Patienten steht leicht protrahiert, der Arm innenrotatorisch vorpositioniert und der Ellenbogen 90° gebeugt.

Ausführung. Der Patient drückt seinen Arm in Adduktion und bewegt seinen Arm mit einem leichten Gewicht (ca. 1 kg) über ein Zugerät oder eine Hantel.

ESTE. Das Schultergelenk bewegt in die Außenrotation und wieder zurück in Innenrotation.

Anzahl und Dosierung. 31–40 Wiederholungen mit 30–60 sec Pause bei 3–4 Serien. Tempo 1 – 0 – 1.

2.19.4 Behandlung des M. subscapularis

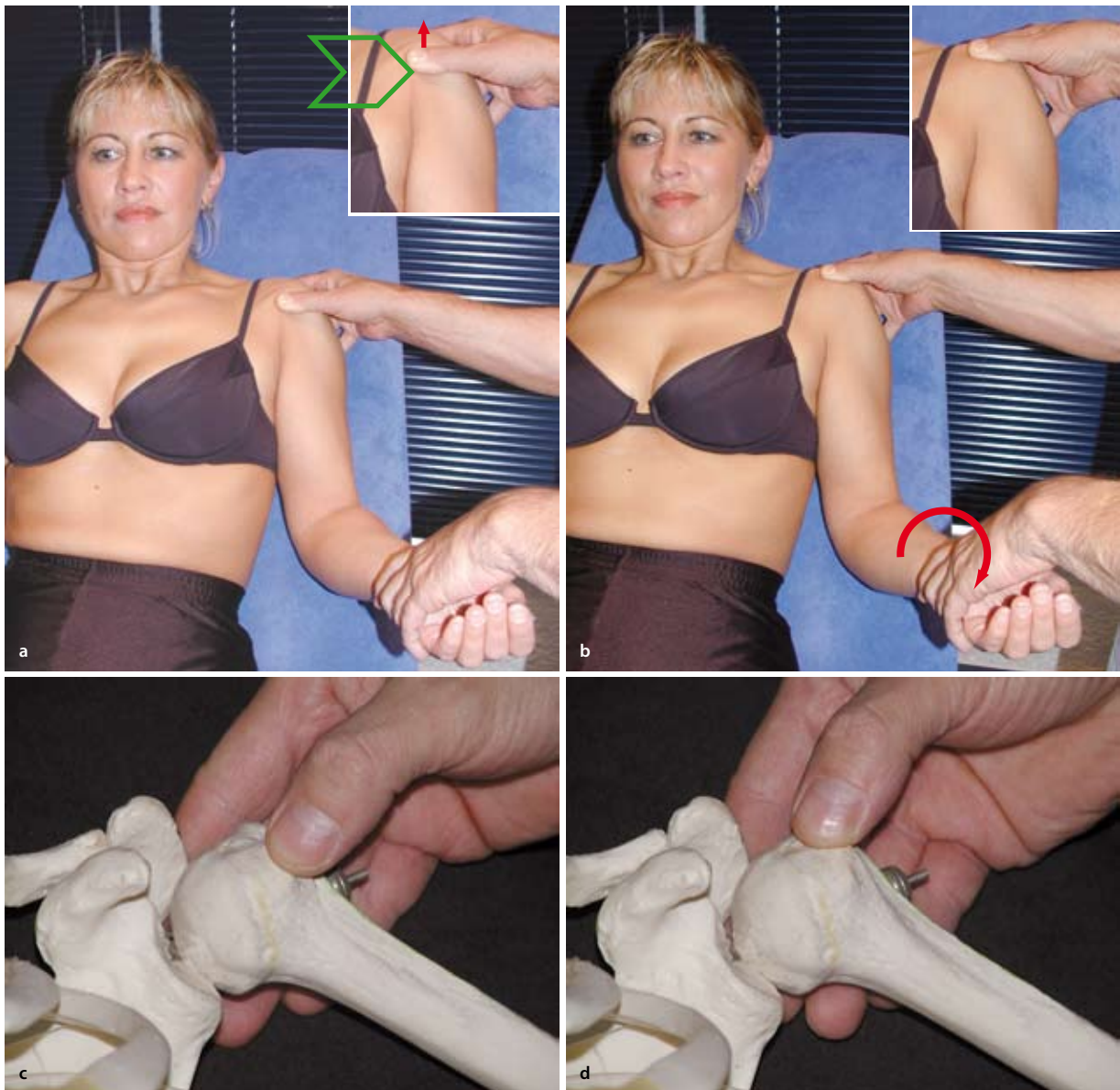Querfriktion proximal an der Sehne des M. subscapularis (■ Abb. 2.76 a–d)

Wichtig

Eine chronische proximale insertionsnahe Tendopathie des M. subscapularis kann durch Querfriktion behandelt werden.

Der Widerstandstest in Innenrotation und ein painful arc in Flexion zwischen 60° und 120° sind positiv.

Beginn. Ab dem 42. Tag therapieresistenten Schmerzes kann mit der Querfriktion begonnen werden.



■ **Abb. 2.76.** a, b Querfraktion proximal an der Sehne des M. subscapularis links (a ASTE, b ESTE). c, d Anatomische Orientierung (c ASTE, d ESTE). Grüner Pfeil: Faserverlauf des betroffenen Muskels, Roter Pfeil: Bewegungsrichtung der Querfraktion

Ziel. Aktualisierung des Regenerationsprozesses.

ASTE. Der Patient sitzt oder liegt in Rückenlage. In Rückenlage wird das Fußteil der Bank hochgestellt, so dass der Oberkörper des Patienten um ca. 45° angehoben wird. Der Patient positioniert seinen Arm in leichter Flexion, Abduktion und ca. 30° Außenrotation.

Ausführung. Der Therapeut steht an der zu behandelnden Seite und legt seinen rechten Daumen unter Hautvorgabe auf den höchsten Punkt des Tuberculum minus. Mit seiner linken Hand umfasst er das distale Ende des Unterarmes des Patienten, führt eine ca. 45° Ellenbogenflexion durch und positioniert durch Außenrotation das Tuberculum minus nach ven-

tral. Unter Druck auf das Tuberculum minus und einer Bewegung bis zur kranialen Insertionsgrenze wird die Querfraktion ausgeführt. Sie endet, wenn die Kontur der Sehne durch Aufquellung verstreicht.

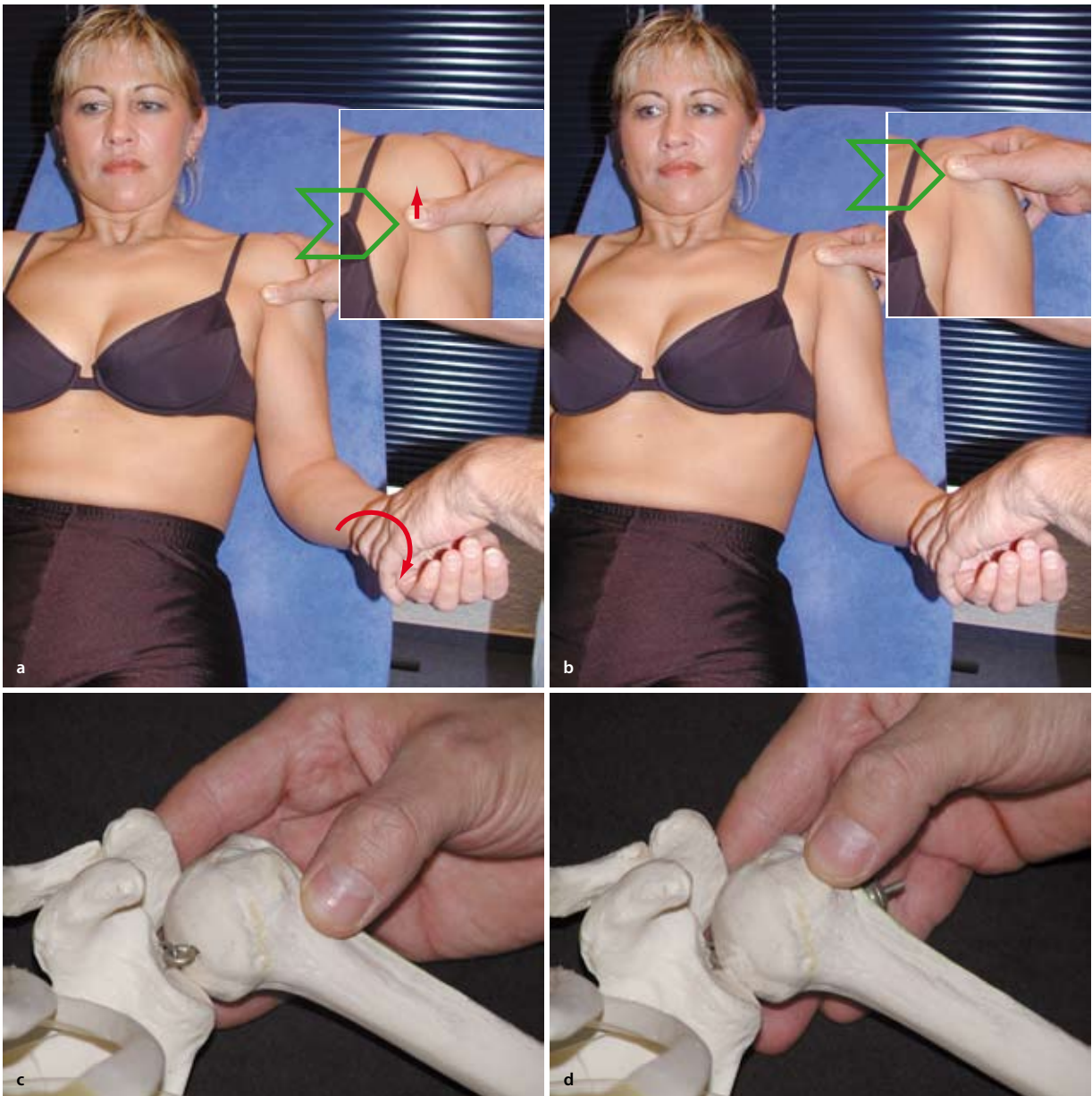
Behandlung einer Läsion an der distalen Insertion des M. subscapularis (Abb. 2.77 a-e)

Wichtig

Die Anwendung erfolgt bei chronischer distaler insertionsnaher Tendopathie des M. subscapularis. Der Widerstandstest in Innenrotation und ein painful arc zwischen 160°- 180° sind positiv.

Behandlungskriterien und Ausführung sind der der proximalen Insertion gleichzusetzen.

Ausführung. Der Unterschied zur Behandlung der proximalen Insertion besteht darin, dass der Daumen von ventral auf den distalen Bereich des Tuberculum minus gelegt wird, und unter Hautvorgabe und Druck nach kranial bis zum höchsten Punkt des Tuberculum minus querfraktioniert wird.



■ Abb. 2.77. a, b Behandlung einer Läsion an der distalen Insertion des M. subscapularis (a ASTE, b ESTE). c, d Anatomische Orientierung (c ASTE, d ESTE).

Grüner Pfeil: Faserverlauf des betroffenen Muskels, Roter Pfeil: Bewegungsrichtung der Querfraktion

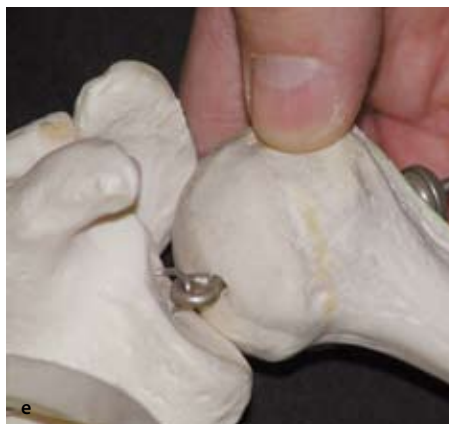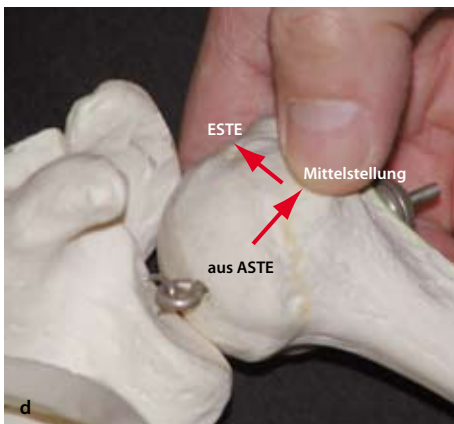
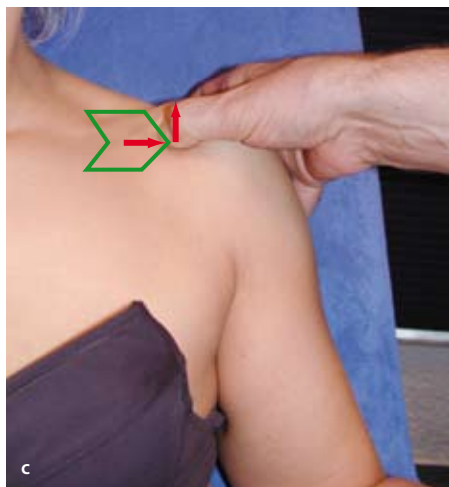
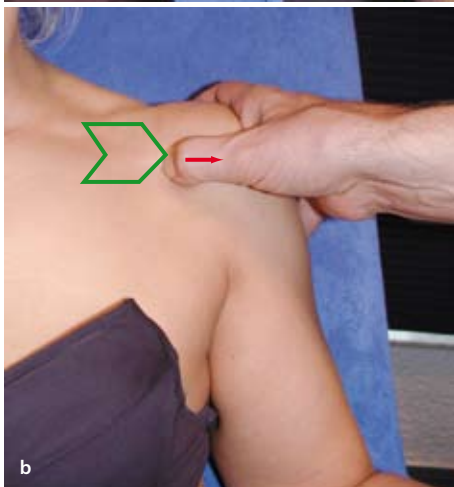
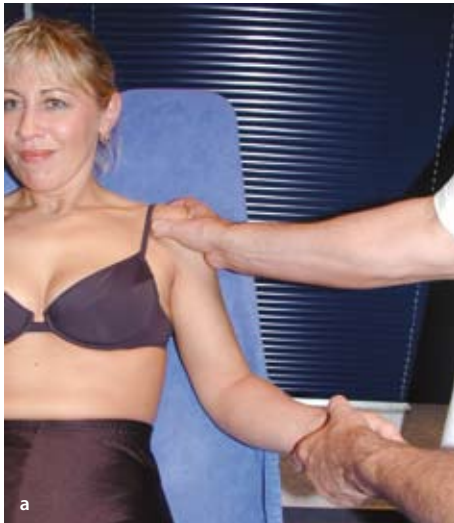Behandlung einer Läsion an der medialen Insertion des M. subscapularis (▣ Abb. 2.78 a–e)

Wichtig

Die Behandlung wird bei einer chronischen medialen insertionsnahen Tendopathie des M. subscapularis angewendet. Die Widerstandstests gegen die Innenrotation und transversale Adduktion sind positiv.

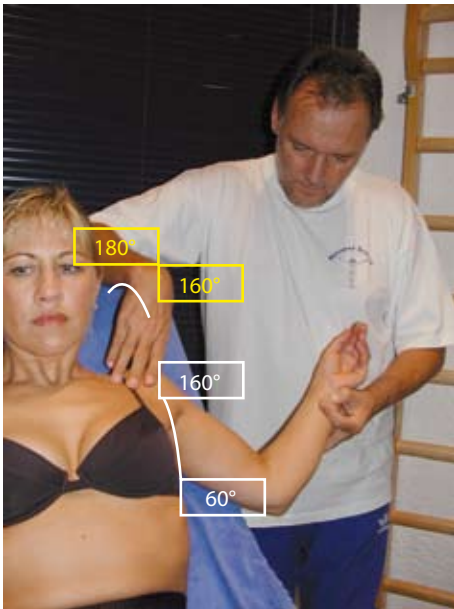
Behandlungskriterien und Ausführung sind der der proximalen Insertion gleichzusetzen.

Ausführung. Der Unterschied zur Behandlung der proximalen Insertion besteht darin, dass der Daumen von medial auf den medialen Bereich des Tuberculum minus gelegt wird, und unter Hautvorgabe und Druck zuerst nach medial gegen das Tuberculum und dann nach kranial querfraktioniert wird.

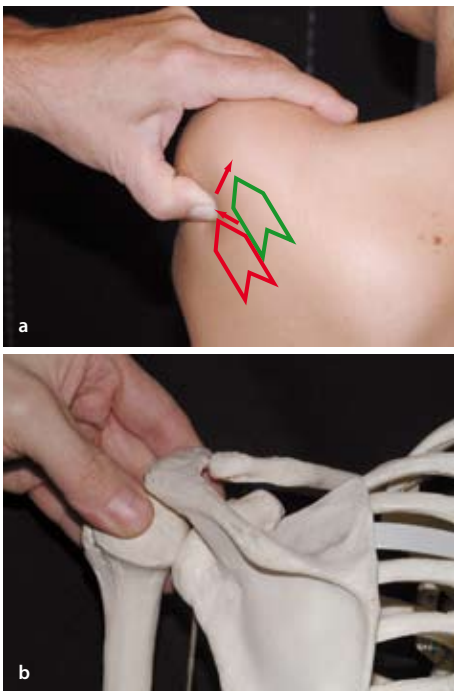


▣ **Abb. 2.78.** a–c Behandlung einer Läsion an der medialen Insertion des M. subscapularis links: a ASTE, b Mittelstellung, c ESTE, d anatomische Orientierung ASTE, e anatomische Orientierung ESTE.

Grüner Pfeil: Faserverlauf des betroffenen Muskels, Roter Pfeil: Bewegungsrichtung der Querfraktion)



■ Abb. 2.79. Dehnung des M. subscapularis links



■ Abb. 2.80. a Behandlung einer Läsion des M. infraspinatus und M. teres minor links, b anatomische Orientierung. **Grüner Pfeil:** Faserverlauf des betroffenen Muskels, **Roter Pfeil:** Bewegungsrichtung der Querfriktion

Dehnung des M. subscapularis (■ Abb. 2.79)

Beginn. Nach dem 2. Tag der Aktualisierung kann die Dehnung für den M. subscapularis durchgeführt werden.

Ziel. Längsinformation für Makrophagenaktivität.

ASTE. Der Patient liegt in Rückenlage.

Ausführung. Der Therapeut steht kopfseitig der zu behandelnden Seite und stellt den linken Oberarm des Patienten in Abduktionshaltung ein:

- bei **proximaler Läsion** in ca. 60–120°,
- bei **distaler Läsion** in 160–180° und
- bei **medialer Läsion** in unter 70°.

Mit seiner rechten Hand fixiert der Therapeut die Schulter auf die Bank, mit seiner linken Hand umfasst er den distalen Unterarm und bringt das Schultergelenk in maximale Außenrotation.

Anzahl und Dosierung. 1 sec Dehnung bis zur Schmerzgrenze, 20 Wiederholungen, alle 4–6 Stunden.

2.19.5 Behandlung des M. infraspinatus und M. teres minor

Behandlung einer Läsion des M. infraspinatus und M. teres minor bei insertionsnaher Tendopathie (■ Abb. 2.80 a, b)

Wichtig

Die Querfriktion kann durchgeführt werden bei chronischen insertionsnahen Tendopathien des M. infraspinatus und M. teres minor.

Der Widerstandstest gegen die Außenrotation ist positiv.

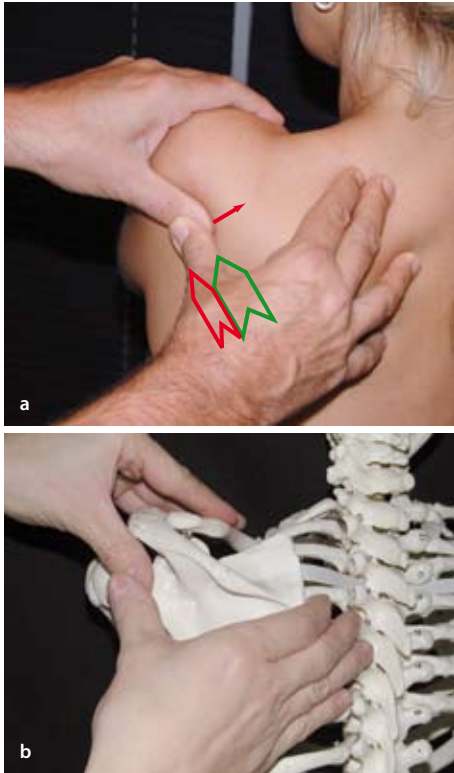
Beginn. Ab 42. Tag therapieresistenten Schmerzes kann mit der Querfrikationsbehandlung begonnen werden.

Ziel. Aktualisierung des Regenerationsprozesses.

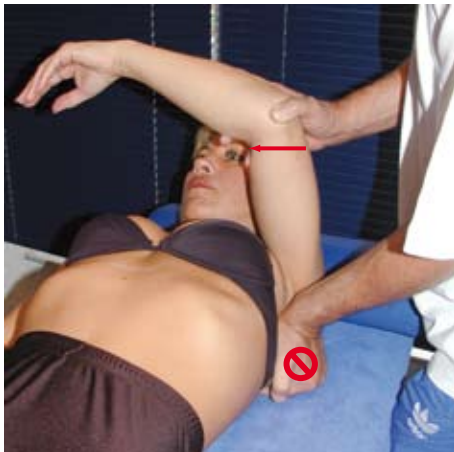ASTE. Der Patient sitzt und legt seine linke Hand auf seine rechte Schulter, um die Sehne des M. infraspinatus und M. teres minor durch Flexion und Adduktion im GHG nach lateral hervorzuheben.

Ausführung. Der Therapeut stellt seinen rechten Daumen auf der sich ca. 2 cm unter dem Angulus posterior des Akromion befindenden Sehne quer an.

Querfriktioniert wird unter Hautvorgabe und Druck, der zuerst gegen das Tuberculum majus und dann nach kranial gerichtet ist. Die Querfriktion endet, wenn die Kontur der Sehne durch Aufquellung verstreicht.



▣ **Abb. 2.81.** a Behandlung einer Tendopathie des M. infraspinatus und M. teres minor links, b anatomische Orientierung.
Grüner Pfeil: Faserverlauf des betroffenen Muskels, **Roter Pfeil:** Bewegungsrichtung der Querfraktion



▣ **Abb. 2.82.** Eigendehnung des M. infraspinatus und M. teres minor links

Behandlung einer Tendopathie des M. infraspinatus und M. teres minor (▣ Abb. 2.81 a, b)

Wichtig

Indikationen für die Behandlung sind chronische Tendopathien des M. infraspinatus und M. teres minor. Der Widerstandstest gegen die Außenrotation ist positiv.

Beginn. Ab 42. Tag therapieresistenten Schmerz.

Ziel. Aktualisierung des Regenerationsprozesses.

ASTE. Der Patient sitzt. Er legt seine linke Hand auf seine rechte Schulter, um die Sehne des M. infraspinatus und M. teres minor durch Flexion und Adduktion im GHG nach lateral herzuheben, und um die Sehne vorzuspannen.

Ausführung. Der Therapeut stellt seinen linken Daumen auf die sich ca. 4 cm unter dem Angulus posterior des Akromion befindende Sehne quer an. Der rechte Daumen wird auf die linke Daumenkuppe gelegt und unter Hautvorgabe mit Druck nach kranial-medial über die Sehne querfraktioniert. Die Querfraktion endet, wenn eine Aufquellung tendomuskulär palpierbar wird.

Eigendehnung des M. infraspinatus und M. teres minor (▣ Abb. 2.82)

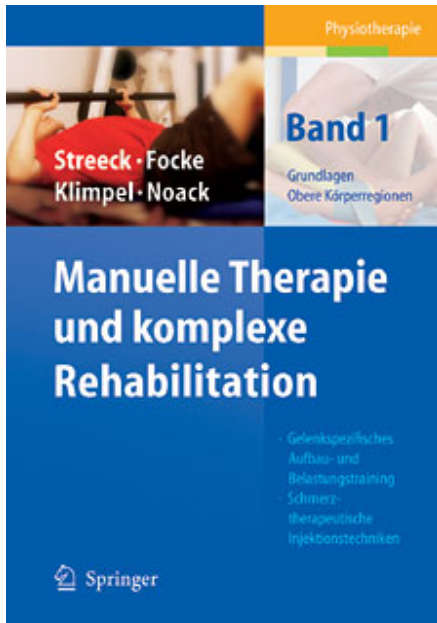Beginn. Nach dem 2. Tag der Aktualisierung kann diese Eigendehnung eingesetzt werden.

Ziel. Längeninformation für Makrophagenaktivität.

ASTE. Der Patient liegt in Rückenlage.

Ausführung. Der Therapeut widerlagert mit seinem linken Thenar bzw. Hypothenar die linke Skapula an der Margo lateralis und führt den linken Arm des Patienten in eine transversale Adduktion und leichte Innenrotation.

Anzahl und Dosierung. 1 sec Dehnung bis zur Schmerzgrenze, 20 Wiederholungen, alle 4–6 Stunden.

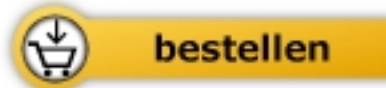

Streeck / Focke / Klimpel / Noack

[Manuelle Therapie und komplexe Rehabilitation - Mängelexemplar](#)

Band 1: Grundlagen, obere Körperregionen

490 Seiten, geb.
erschienen 2006



Mehr Bücher zu Homöopathie, Alternativmedizin und gesunder Lebensweise

www.narayana-verlag.de