


Eichler / Eichler Neurodermitis

Leseprobe

[Neurodermitis](#)

von [Eichler / Eichler](#)

Herausgeber: Barthel Verlag



<http://www.narayana-verlag.de/b527>

Im [Narayana Webshop](#) finden Sie alle deutschen und englischen Bücher zu Homöopathie, Alternativmedizin und gesunder Lebensweise.

Das Kopieren der Leseproben ist nicht gestattet.
Narayana Verlag GmbH, Blumenplatz 2, D-79400 Kandern
Tel. +49 7626 9749 700
Email info@narayana-verlag.de
<http://www.narayana-verlag.de>



45. Fall:

7jähriger Junge.
Erstkonsultation am 5.7.1991.

Familienanamnese:
Vater: Neurodermitis.

Eigenanamnese:
Neurodermitis bestehe seit dem Ende des ersten Lebensjahres. Zunächst wurde hautärztlicherseits mit verschiedenen Kortisonsalben und Basissalben behandelt, danach war er bei einem homöopathischen Arzt, der unter anderem mit Schüssler Salzen, Natrium chloratum D 8, Magnesium phosphoricum D 8, Silicea D 12, Ferrum phosphoricum D 6 und Calcium phosphoricum D 6 behandelte. Alles dies blieb ohne Erfolg. 1990 war er dann auch schon einmal bei uns in Behandlung gewesen, setzte diese aber aus persönlichen Gründen nicht fort. Von Oktober 1990 bis Januar 1991 war er erscheinungsfrei gewesen, dann kam es nach einem Fischgenuß zum Rückfall. Seitdem halte sich das Ekzem beständig. 1988 Operation einer Phimose.

Befund vom 5.7.1991:
Typisches symmetrisch angeordnetes Beugeneckzem.
Verstopfte Nase und Mundatmung, laut Mutter seit Monaten bestehend.

Beschwerden am 5.7.1991:
Es bestehe starker Juckreiz. Schlimmer durch Wärme, enge Kleidung und Schwitzen.
Am Meer innerhalb von drei Tagen alles weg.
Gemütsmäßig sei er sehr sensibel, weine sehr leicht.
Furcht vor dem Alleinsein.
Appetit sehr gut. Vorliebe für Nudeln und Butter. Keine Unverträglichkeiten.
Abneigung gegen scharf gewürzte Speisen.
Stuhlgang geregelt, ein- bis dreimal pro Tag.
Zähneknirschen im Schlaf.
Schlafelage auf dem Rücken.
Sein Mund sei immer offen, da die Nase permanent verstopft sei.

Hierarchisation:
Weint bei Kleinigkeiten (RGD 76: u.a. *Caust*, lyc, nit-ac, tub.).
Seeluft bessert (SR II 31: u.a. Lyc, tub.).
Zähneknirschen im Schlaf (RGD 376: u.a. *Caust.*, **Tub.**).

Therapie und Verlauf: 5.7.1991:

Tuberculinum bovinum XM.

2.8.1991: Wesentliche Besserung, fühlt sich viel wohler, Weinen besser, Schnupfen auch etwas besser. Die zwischenzeitliche HNO-ärztliche Untersuchung hatte Polypen und eine Septumdeviation ergeben, eine Adenotomie wurde empfohlen.

20.9.1991: Nur wenig Ekzeme in den Gelenkbeugen, aber anhaltend offener Mund im Schlaf, auch ziemlich unruhig im Sitzen. Anhaltend verstopfte Nase.

Hierarchisation:

Polypen Nase (RGD 291: **u.a. Calc**, lyc). Schnupfen chronisch (RGD 297: u.a. *Ca/c, lyc, tub.*). Verstopfung der Nase chronisch (RGD 302: u.a. **Calc**).

20.9.1991: *Calcarea carbonica M.*

8.11.1991: Große Konzentrationsschwäche in der Schule, leicht ablenkbar und sehr unruhig im Sitzen (RGD 48: u.a. *lod., Lyc, S/V.*).

Offener Mund im Schlaf (RGD 360: u.a. *Ca/c, Lyc, Sil., Sulph.*).

Kaut im Schlaf (RGD 325: u.a. **Calc**, Sep.).

Schnupfen sei besser. Neurodermitis sehr gut.

6.12.1991: Schnupfen wieder da, schneift dauernd (RGD 296: u.a. **Lyc, Nux-v.**), Neurodermitis anhaltend sehr gut, kaum Beschwerden.

Am 6.12.1991 *Lycopodium M.*

17.2.1992: Neurodermitis so gut wie weg, nur noch nach dem Baden manchmal einige winzige Flecke, sonst erscheinungsfrei.

Konzentration falle immer noch schwer.

Gedächtnisschwäche für Worte (RGD 29: u.a. **Bar-c, Lyc, Med., Pib., Sulph.**).

Schnupfen immer noch ein großes Problem, Nase immer noch oft stark verstopft und offener Mund. *Lycopodium XM.*

12.3.1992: Haut plötzlich wieder schlechter und auch starker Schnupfen.

Die Mutter wurde nun ungeduldig und drängte auf Entfernung der Polypen.

13.6.1992: Haut erscheinungsfrei, keinerlei Ekzeme mehr.

Aber anhaltend verschnupft und jetzt auch nachts oft hustend.

Nun wiederholte ich erneut *Tuberculinum bovinum XM*, da die von mir gewählten Medikamente trotz gewissenhafter Wahl bezüglich des Schnupfens nicht wirken wollten.


10.12.1992: Haut anhaltend vollkommen erscheinungsfrei, jedoch anhaltend Schnupfen gehabt, woraufhin die Mutter im August 1992 die Polypen hatte entfernen lassen, trotzdem aber nie ganz freie Nase. Zähneknirschen im Schlaf wieder deutlich.

Tuberculinum bovinum CM.

13.4.1993: Haut stabil. Chronischer Schnupfen weg. Mund noch offen. Zähneknirschen noch da. Schniefen weg. Konzentrationsschwäche anhaltend problematisch.

6.7.1994: Die Neurodermitis ist nach wie vor- nun schon seit Jahren -verschwunden. Jetzt aber wieder Verdacht auf Polypen (RGD 291: u.a. **Calc, Sulph.**), Mundatmung nachts, der chronische Schnupfen sei ungefähr seit August 1993 wieder anhaltend.

Auch starke Konzentrationsschwäche beim Lernen (RGD 37: u.a. Sulph). *SulphurXM* als letztes Mittel. Seitdem habe ich von dem Kind nichts mehr gehört.

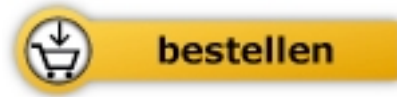


Eichler / Eichler

Neurodermitis

erfolgreich behandelt durch klassische
Homöopathie

352 Seiten, geb.
erschienen 1996



Mehr Bücher zu Homöopathie, Alternativmedizin und gesunder Lebensweise www.narayana-verlag.de