

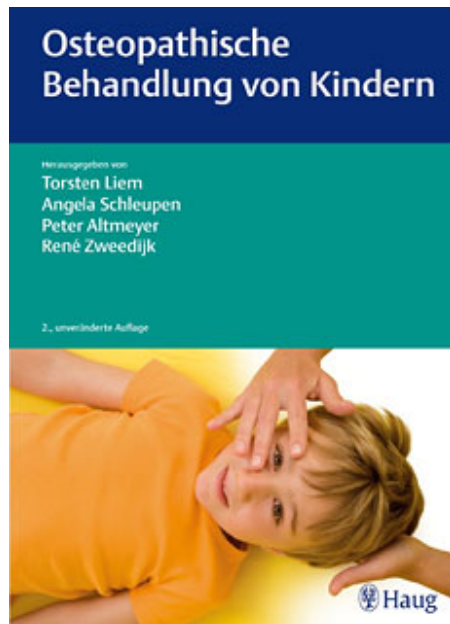
# Liem / Schleupen / Altmeyer / Zweedijk Osteopathische Behandlung von Kindern - Mängelexemplar

Leseprobe

[Osteopathische Behandlung von Kindern - Mängelexemplar](#)

von [Liem / Schleupen / Altmeyer / Zweedijk](#)

Herausgeber: MVS Medizinverlage Stuttgart



<http://www.narayana-verlag.de/b20758>

Im [Narayana Webshop](#) finden Sie alle deutschen und englischen Bücher zu Homöopathie, Alternativmedizin und gesunder Lebensweise.

Das Kopieren der Leseproben ist nicht gestattet.  
Narayana Verlag GmbH, Blumenplatz 2, D-79400 Kandern  
Tel. +49 7626 9749 700  
Email [info@narayana-verlag.de](mailto:info@narayana-verlag.de)  
<http://www.narayana-verlag.de>



## 17.2

## Die osteopathische Behandlung von Auge und Augenhöhle

Irina Egorova

Das Auge ist das Sehorgan, das Organ der visuellen Wahrnehmung und Unterscheidung. Dieses funktionale System übermittelt visuelle Informationen und hilft so, die Objekte der Umwelt zu erkennen. Das bedeutet, dass das Auge zur Kommunikation beiträgt. Qualität und Geschwindigkeit der psychomotorischen Entwicklung von Säuglingen sind daher eng mit der Entwicklung des Auges verbunden.

Gleichzeitig mit der Ausbildung der morphologischen Strukturen erfolgt die Entwicklung der visuellen Funktionen, von der groben Wahrnehmung von Helligkeitsunterschieden bis hin zur Fähigkeit, die kleinsten Details sowie die räumlichen Beziehungen zwischen Objekten der Umwelt zu erkennen [3]. Daraus wird deutlich, dass die Entwicklung des Bewegungsapparats ebenfalls von der zeitgerechten und optimalen Entwicklung der Augen abhängt.

Das Auge bildet außerdem die wichtigste Komponente des optikovegetativen oder photoenergetischen Systems des Körpers: Auge – Hypothalamus – Hypophyse. Das Auge nimmt Lichtenergie auf, was für die Stimulation der neurohumoralen Aktivität von Hypothalamus und Hypophyse notwendig ist. Nicht nur das Sehzentrum wird durch die Lichtreize angeregt, sondern auch das Zwischenhirn mit Hypothalamus und Hypophyse. Die Fotostimulation ist einer der grundlegenden Faktoren für die Entwicklung der vegetativen Funktionen beim Säugling [3]. Das Licht wirkt über das Auge auf die Hypophyse ein, wodurch die Aktivität der endokrinen Drüsen zunimmt, die für die sexuelle Reifung des Säuglings verantwortlich sind.

Die Natur hat daher dafür gesorgt, dass das Sehorgan schon sehr früh vollkommen ausgeformt ist. Wachstum und Entwicklung des Auges sind im Alter von 2–3 Jahren fast vollständig abgeschlossen, und in den nachfolgenden 15–20 Jahren treten nur noch wenige Veränderungen auf.

Aus osteopathischer Sicht ist das normale Funktionieren von Augenhöhle und Auge vor allem im Zusammenhang mit dem primär respiratorischen Mechanismus (PRM) wichtig, der auch die Knochen- und Membrankomponenten sowie die perineurale Verbindung über den Liquor, der bis in die inneren Strukturen des Auges reicht, umfasst [8]. Solide Kenntnisse der Anatomie und Physiologie von Auge und Augenhöhle sind erforderlich, bevor man sich den Pathologien des Sehorgans zuwenden kann. Daher sollen in diesem Kapitel zunächst die Anatomie und Physiologie des Auges sowie ihre Besonderheiten bei Kindern betrachtet werden, bevor die Dysfunktionen dieses Bereichs und Behandlungsmethoden erläutert werden.

### 17.2.1 Entwicklung

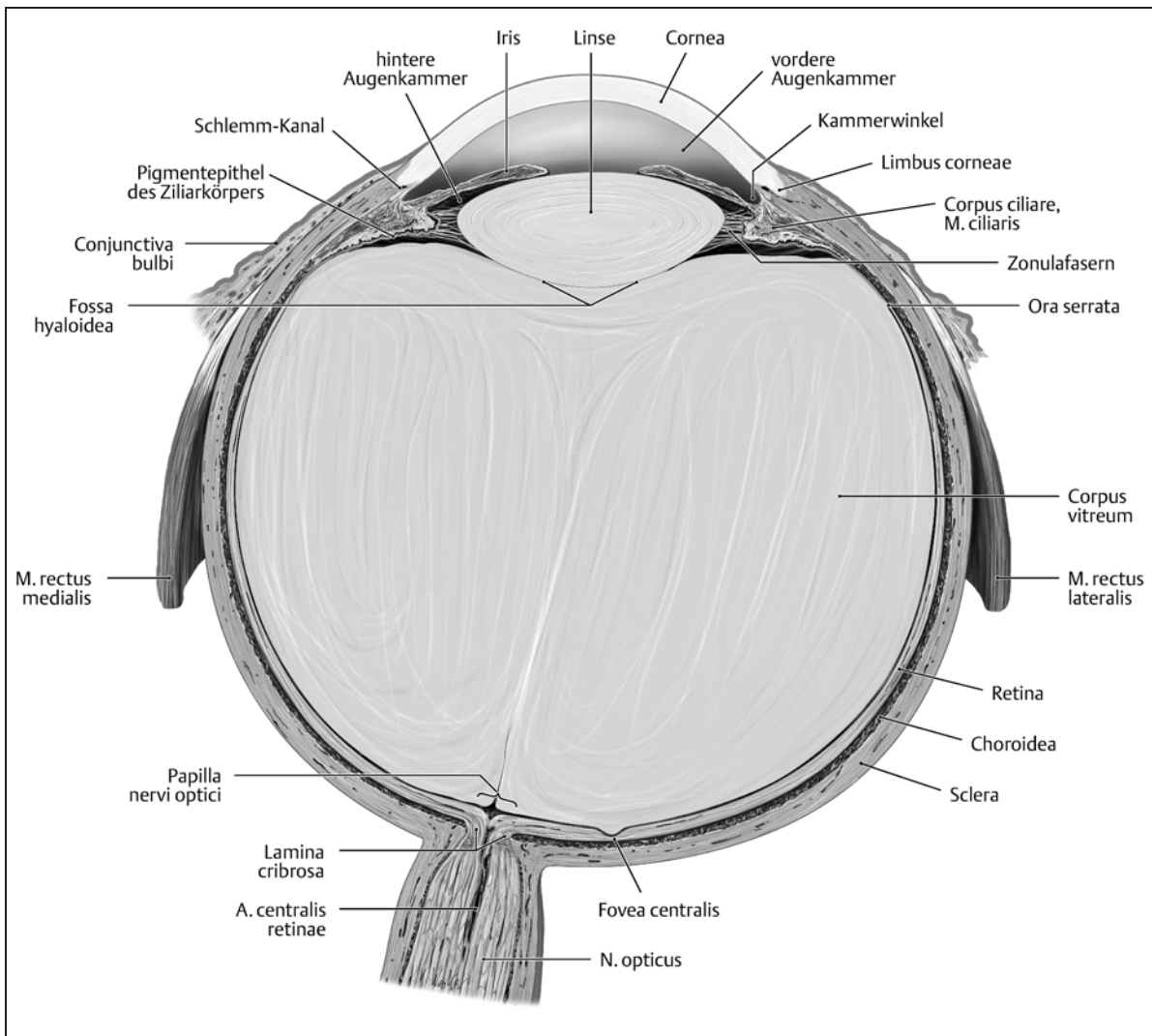
Die menschliche Embryogenese ist ein ganzheitlicher Prozess, der grundlegend durch die Verbindung zwischen Mutter und Embryo bzw. Fetus bestimmt wird. Die komplexe Ausdifferenzierung und Entwicklung eines Organs sowie Störungen seiner Entwicklung im Zuge der Ontogenese sind **Ergebnis der inneren und äußeren Umwelteinflüsse** auf den Körper [2].

Die Entwicklung des Auges lässt sich in **drei Stadien** einteilen. Während des ersten Stadiums wird durch Induktion der **primäre Augenkeim** gebildet. Zwei Augenrugen erscheinen auf der anterioren Ektodermoberfläche. In der zweiten Phase erfolgt eine **Differenzierung und Teilung** des Augenkeims. Das ist die Phase, in der sich die Hauptkomponenten des Auges bilden. Im dritten Stadium entstehen unter dem Einfluss des intraokulären Drucks die **funktional-adaptiven Strukturen**.

Die **Retina** wird vor den übrigen Geweben des Auges gebildet und ihre Struktur gleicht der von Gehirn und Rückenmark, was auf den gemeinsamen Ursprung hinweist. Am Ende der vierten Woche entsteht aus dem Ektoderm der **Keim der Linse**, und die **primitive Sehnervpapille** beginnt sich zu formen [23]. **Sklera und Kornea** entwickeln sich in der 6.–8. Woche aus dem Mesenchym. Bereits etwas früher, in der 4.–5. Woche, bildet sich der **primäre Glaskörper** zusammen mit der Glaskörperarterie. Später wird der primäre Glaskörper durch den sekundären ersetzt, der von der Retina aus gebildet wird, und die Glaskörperarterie bildet sich zurück. Die äußere (anteriore) **Iris** und der **Ziliarmuskel** entstehen aus dem Mesoderm, die innere (posteriore) Schicht der Iris sowie die **Pupillenmuskeln** (M. sphincter pupillae und M. dilatator pupillae) aus dem Neuroektoderm.

Das **Wachstum des Augapfels** ist während der ersten 16 Wochen besonders intensiv, und während der intrauterinen Entwicklung vergrößert er sich um mehr als das Zehnfache. Der **Sehnerv** entwickelt sich in der 6.–8. Woche, wobei gliales Gewebe im Bereich der ursprünglichen Papille durch Nervenfasern ersetzt wird, die aus Ganglionzellen der Retina stammen. Innerhalb dieser Phase beginnt sich das **Chiasma opticum** auszubilden, danach formt sich der **Sehstrang** (Tractus opticus) aus. Mit Beginn der 20.–22. Woche kommt es zur Ausdifferenzierung der kortikalen Zentren.

Zum Zeitpunkt der Geburt ist die Struktur des visuellen Systems bereits dem des Erwachsenen ähnlich. Sofern der Prozess normal verlaufen ist, unterscheidet sich das visuelle System des Säuglings nur durch seine Größe und seine strukturelle Unreife von dem eines Erwachsenen [3]. Die strukturelle Ausformung der Sehbahn und ihre **Myelinisierung** werden während der ersten 6 Lebensmonate abgeschlossen. Es kommt zur Entwicklung der **okulomotorischen Reaktionen**, die für die exakte Koordination der Augenbewegungen verantwortlich sind. Der komplexe Prozess der Ausdifferenzierung der Groß-



► **Abb. 17.13** Horizontalschnitt durch den Augapfel.

hirnbereiche und der Entstehung der **kortikalen Zentren**, insbesondere des Sehentrums, findet während der ersten zwei Lebensjahre statt. Gleichzeitig bilden sich die Nervenverbindungen der einzelnen sensorischen Systeme. Aufgrund der Interaktion der anatomischen und optischen Elemente des Auges ist das visuelle System erst im Alter von 12–15 Jahren vollständig ausgeformt.

## 17.2.2 Anatomie

### Augapfel (► Abb. 17.13)

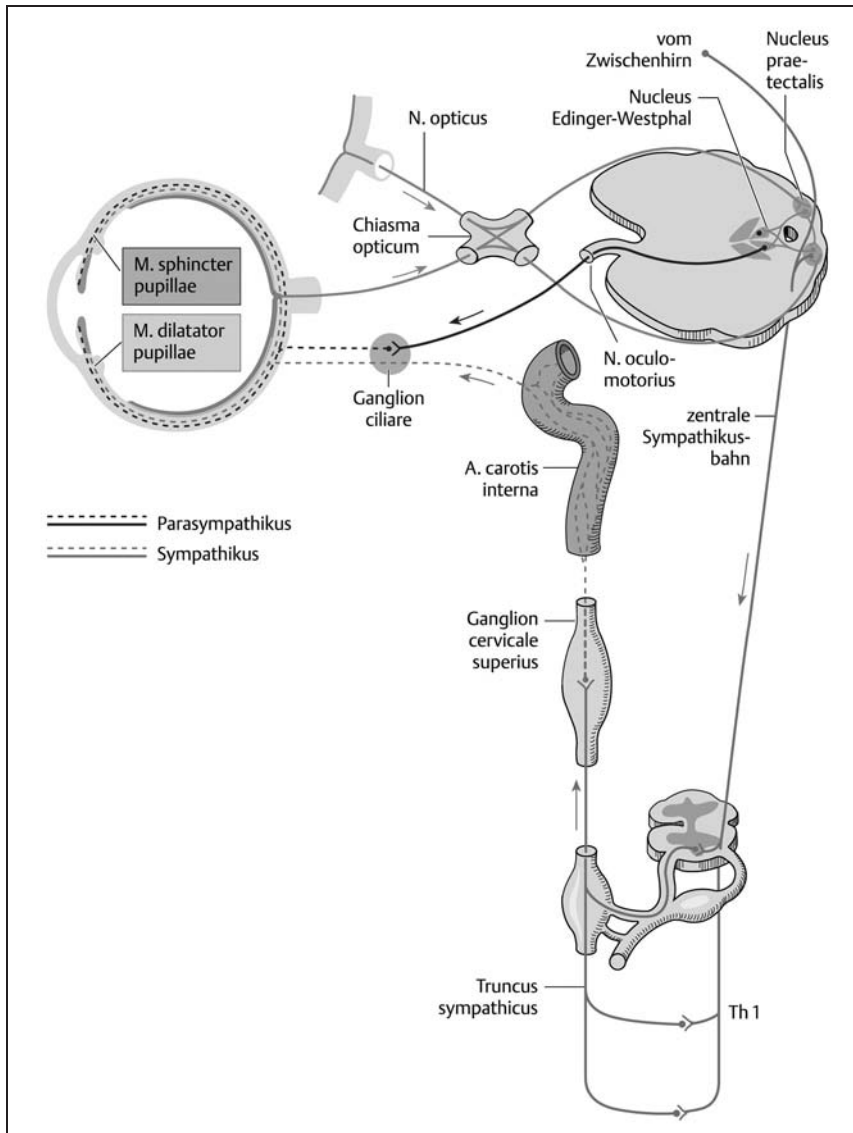
#### Sklera und Kornea

Die **äußere Augenhaut** wird durch ein dichtes und derbes Gewebe gebildet, dessen größter Teil aus opaken Fasern besteht: die **Sklera**. Die **Kornea** bildet einen durchsichtigen Teil, der das vordere Sechstel dieser Schicht ausmacht [27]. Die Struktur der äußeren Augenhaut gleicht der der Dura mater. Sie besitzt eine **Schutzfunktion** und sorgt bis zu einem gewissen Grad für eine

konstante Form, ein konstantes Volumen und eine gleichbleibende Tonizität. Außerdem ist sie die **Ansatzstelle** für die äußeren **Augenmuskeln**. Blutgefäße und Nerven führen an mehreren Stellen durch die Sklera hindurch.

Die **Sklera** besteht aus dichtem Bindegewebe mit Kollagen und elastischen Fasern. Im vorderen Bereich, im Kammerwinkel, ist sie gegen die stärker gekrümmte Hornhaut durch eine Furche abgesetzt. In der Nähe des Randes befindet sich der Schlemm-Kanal (Sinus venosus sclerae). Im hinteren Teil sind die inneren Anteile der Sklera siebartig durchbrochen; durch diese Siebplatte (Lamina cribrosa) treten die Axone des Sehnervs (N. opticus) durch [28]. Im Bereich des Augapfeläquators verlaufen die Vv. vorticosae über die Sklera; sie leiten das venöse Blut aus der Gefäßschicht ab. Die Gefäße der Sklera bilden zahlreiche Anastomosen [18]. Die Innervation erfolgt durch die Nn. ciliares.

Die **Kornea** ist die grundlegende **Brechungsstruktur** des Auges. Sie ist durchsichtig, glatt und klar wie ein



► **Abb. 17.14** Regulation der Pupillenweite.

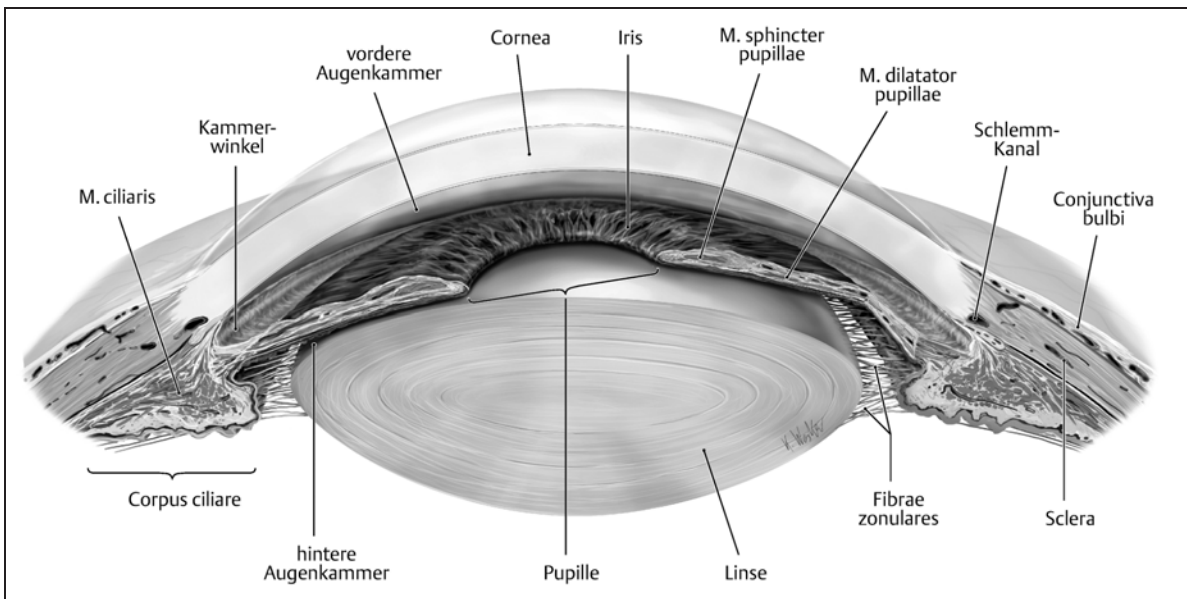
Uhrglas und nicht vaskularisiert. Die Versorgung der Kornea wird durch die Diffusion von Nährstoffen aus der vorderen Augenkammer und von dem Kapillarschlingennetz am Rand der Kornea [3] gewährleistet. Die sensorische Innervation erfolgt durch den ersten Ast des N. trigeminus (N. ophthalmicus). Das sympathische Nervensystem ist für die Regulation des Metabolismus der Kornea von großer Bedeutung.

### Iris, Corpus ciliare, Choroidea

Die **mittlere Augenhaut** entspricht von ihrem embryologischen Ursprung her der Pia mater. Sie enthält ein dichtes Netzwerk von Gefäßen und ist in drei Abschnitte gegliedert: **Iris**, **Corpus ciliare** und **Choroidea**. Jeder dieser Abschnitte besitzt seine eigenen strukturellen Besonderheiten und Funktionen [16].

Die **Iris** bildet den vordersten Bereich der mittleren Augenhaut. Sie ist eine **Ringblende**, die den Lichteinfall

reguliert. Sie ist außerdem an der Ultrafiltration und **Drainage des Kammerwassers** beteiligt und sorgt durch Regulation der Gefäßdurchmesser für eine konstante Temperatur der Flüssigkeit in der vorderen Augenkammer sowie des Gewebes selbst. Zwei Muskeln regulieren die Öffnung der Pupille: der orbikuläre **M. sphincter pupillae**, der von postganglionären parasympathischen Fasern des N. oculomotorius innerviert wird, und der radiale **M. dilatator pupillae**, der von sympathischen Fasern aus dem Budge-Zentrum (Centrum ciliospinale) innerviert wird (► **Abb. 17.14**) [7]. Bei einer Verletzung der parasympathischen Nerven fehlen Pupillenreflex, Konvergenzreaktion und Akkommodation. Bei einer Verletzung der sympathischen Nerven kommt es zu Miosis. Das Kapillarnetz der Iris ist durch zahlreiche Anastomosen miteinander verbunden und bildet immer wieder Äste in Richtung der Choroidea aus [18].



► Abb. 17.15 Lage von Iris und Corpus ciliare.

Der **Ziliarkörper (Corpus ciliare; ►Abb. 17.15)** enthält eine kapillarreiche Gefäßschicht, die das Kammerwasser produziert. Über den Ziliarmuskel und seine Fortsätze ist der Ziliarkörper für die Akkommodation (die Fähigkeit des Auges, sich auf unterschiedliche Distanzen scharf einzustellen) verantwortlich. Die Fibrae zonulares, die die Augenlinse fixieren, sind an seiner gallertigen Membran befestigt. Der Ziliarkörper ist eine Fortsetzung der Choroidea und bildet zusammen mit der Iris die hintere Augenkammer sowie den Kammerwinkel, über den das Kammerwasser abfließt. Die Blutversorgung des Ziliarkörpers erfolgt über die A. ciliaris sowie Anastomosen mit dem Kapillarnetz der Iris und der Choroidea.

Die **Choroidea** liegt zwischen Sklera und Retina. Sie versorgt das pigmentierte Epithel der Retina, wo die eigentlichen photochemischen Prozesse ablaufen. Der Raum zwischen Sklera, Ziliarkörper und Choroidea ist mit Kammerwasser gefüllt. Durch Pigmente in der mittleren Augenhaut wird eine Art Dunkelkammer gebildet, die eine Reflexion der Lichtstrahlen verhindert [3].

### Retina

Die Retina ist die **innerste Augenhaut**, die die **lichtempfindlichen Sinneszellen** enthält und über den Sehnerv mit dem Sehzentrum verbunden ist (►Abb. 17.13). Nach außen grenzt sie an die Choroidea, nach innen an den Glaskörper [1, 28]. Der wichtigste Punkt der Retina ist die **Macula lutea** mit der **Fovea centralis retinae**. Das ist der Bereich der höchsten Sehschärfe. Die **Sehnervpapille** (Papilla nervi optici) befindet sich beinahe im Zentrum des Augenhintergrunds und ist normalerweise leicht rosa gefärbt. Auch die Blutgefäße treten an dieser Stelle in das Auginnere ein. Da hier praktisch ein Loch in der Netz-

haut ist, kann man an dieser Stelle nicht sehen; es handelt sich daher um den „blinden Fleck“.


Die **Blutversorgung** der Retina erfolgt durch die A. centralis retinae, einen Ast der A. ophthalmica. Die Macula lutea ist von einem sehr feinen Netzwerk von Gefäßen umgeben. Die Ableitung des Blutes erfolgt über die V. centralis retinae und weiter in den Sinus cavernosus. Die Schicht der Lichtsinneszellen mit Stäbchen und Zapfen ist mit den Ependymzellen, die die Hirnventrikel bedecken, homolog.

### Linse

Die Linse (Lens), das zweitwichtigste optische System, ist eng mit dem **Lichtbrechungsmechanismus** des Auges verbunden (►Abb. 17.15). Mithilfe des Ziliarmuskels und der Zonulafasern (Fibrae zonulares) kann die Krümmung der Linsenoberfläche automatisch so angepasst werden, dass sie dem Auge ein scharfes Sehen auf unterschiedliche Entfernungen ermöglicht (**Akkommodation**).

### Glaskörper

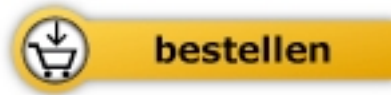Der Glaskörper (Corpus vitreum) schließt sich unmittelbar hinter der Linse an und macht 65% der Masse des Auges aus (►Abb. 17.13). Im Zentrum des Glaskörpers befindet sich ein gräuliches Band, die Überreste der Glaskörperarterie, die beim Fetus für die Ernährung von Glaskörper und Linse zuständig war. Der Glaskörper bildet das **Stützgewebe des Augapfels**. Wegen seiner relativen Beständigkeit in Zusammensetzung und Form, seiner Homogenität, Durchsichtigkeit, Elastizität, Flexibilität und seines engen Kontakts zu Ziliarkörper, Linse und Retina ermöglicht er den ungehinderten Verlauf der Lichtstrahlen bis zur Retina. Er spielt eine passive Rolle beim Pro-



Liem / Schleupen / Altmeyer / Zweedijk

[Osteopathische Behandlung von Kindern - Mängelexemplar](#)

926 Seiten, geb.  
erschienen 2012



Mehr Bücher zu Homöopathie, Alternativmedizin und gesunder Lebensweise

[www.narayana-verlag.de](http://www.narayana-verlag.de)