

# Susann Krieger


## Pathologie Lehrbuch für Heilpraktiker

Leseprobe

[Pathologie Lehrbuch für Heilpraktiker](#)

von [Susann Krieger](#)

Herausgeber: MVS Medizinverlage Stuttgart



<https://www.narayana-verlag.de/b11304>

Im [Narayana Webshop](#) finden Sie alle deutschen und englischen Bücher zu Homöopathie, Alternativmedizin und gesunder Lebensweise.

Das Kopieren der Leseproben ist nicht gestattet.  
Narayana Verlag GmbH, Blumenplatz 2, D-79400 Kandern  
Tel. +49 7626 9749 700  
Email [info@narayana-verlag.de](mailto:info@narayana-verlag.de)  
<https://www.narayana-verlag.de>



## Diagnostische Zusammenhänge

### Aufbau des Herzens

Das Herz ist ein muskuläres Hohlorgan, das mit rhythmischen Kontraktionen das Blut durch den Körper pumpt. Es besteht aus:

- **2 Vorhöfen:**
  - rechter Vorhof (Atrium dextrum)
  - linker Vorhof (Atrium sinistrum)
- **2 Kammern:**
  - rechte Herzkammer (Ventriculus dexter)
  - linke Herzkammer (Ventriculus sinister)
- **4 Herzklappen (Herzventile):**
  - 2 Segelklappen (Atrioventrikularklappen):
    - Trikuspidalklappe (Valva atrioventricularis dextra)
    - Mitralklappe (Valva atrioventricularis sinistra)
  - 2 Taschenklappen (Semilunarklappen):
    - Pulmonalklappe (Valva trunci pulmonalis)
    - Aortenklappe (Valva aortae)

Funktional kann das Herz, getrennt durch die Scheidewand (Septum), in ein rechtes und ein linkes Herz unterschieden werden.

- das rechte Herz ist in den kleinen Kreislauf eingebunden und pumpt Blut durch die Lunge (Lungenkreislauf).
- das linke Herz befördert das Blut durch den großen Kreislauf (Körperkreislauf) und sichert die Versorgung der restlichen Organe mit Blut

### Weg des Blutes durch das Herz

Sauerstoffarmes Blut fließt aus der oberen und unteren Hohlvene (V. cava superior und inferior) bei geschlossener Trikuspidalklappe in den rechten Vorhof

-> Füllung des rechten Vorhofs ->

Kontraktion der Herzwand des Vorhofs (= Systole)

-> gleichzeitige Erschlaffung der rechten Herzkammer (= Diastole) -> Öffnen der Trikuspidalklappe -> Blut strömt in die rechte Kammer bei geschlossener Pulmonalklappe -> Schluss der Trikuspidalklappe

-> Systole der rechten Kammer

-> Öffnen der Pulmonalklappe

-> Blut wird durch die Lungenschlagader (Pulmonalarterie) in den kleinen Kreislauf (Lungenkreislauf) geworfen

-> Gasaustausch in den Lungenkapillaren der Lungenalveolen

-> das sauerstoffbeladene Blut sammelt sich in den 4 Lungenvenen (Vv. pulmonales)

-> Blut strömt während der Diastole bei geschlossener Mitralklappe in den linken Vorhof

-> Systole des linken Vorhofs

-> gleichzeitige Diastole der linken Kammer

-> Öffnen der Mitralklappe

-> Blut strömt in die linke Herzkammer bei geschlossener Aortenklappe

-> Füllung der linken Kammer

-> Schluss der Mitralklappe

-> Systole der linken Kammer

-> Öffnen der Aortenklappe

-> Blut wird in die Körperschlagader (Aorta) gepresst und gelangt so in den großen Kreislauf (Körperkreislauf)

-> Stoffaustausch im Kapillargebiet der einzelnen Organe

-> Blut sammelt sich wieder in der oberen und unteren Hohlvene und der Kreislauf beginnt von vorne

**Q Merke: Bei jedem Herzschlag folgt auf die Systole des rechten und linken Vorhofs bei gleichzeitiger Diastole der rechten und linken Kammer die Diastole der Vorhöfe bei gleichzeitiger Systole der Kammern.**

### Förderleistung des Herzens

Das Herzzeitvolumen (= Herzminutenvolumen, HZV) wird wie folgt errechnet: Schlagvolumen (= die Blutmenge, die bei der Kontraktion der linken bzw. der rechten Kammer in die Aorta bzw. Lungenschlagader befördert wird = je ca. 70-100 ml Blut) x Pulszahl pro Minute (= Anzahl der Schläge/min) = ca. 60-80 Schläge/min.

Bei normaler Förderleistung werden ca. 5-7l Blut/min aus der linken Herzkammer geworfen. Die Förderleistung ist abhängig von der diastolischen Füllung (= Blutangebot).

## Körperliche Untersuchung

### Untersuchungsmethoden

Palpation: Betasten des Herzspitzenstoßes im 5. Interkostalraum (= ICR, Zwischenrippenraum) links, innerhalb der Medioklavikularlinie (= vertikale Linie durch die Mitte des Schlüsselbeins)

- Verlagerung nach links außen: Hinweis auf Rechtsherzvergrößerung (= Hypertrophie)
- Verlagerung nach links außen unten: Hinweis auf Linksherzhypertrophie

Perkussion: Bestimmung der Herzdämpfung durch Beklopfen, die Auskunft über Form und Größe des Herzens gibt.

Über dem Herzen ist der Klopfeschall gedämpft. Bei starker Fettleibigkeit und Lungenemphysem kann die Perkussion unmöglich werden; allgemein eine ungenaue Methode. Auskultation:

Abhören mit dem Stethoskop:

- Herztöne
- Herzgeräusche

Herzauskultationspunkte: Die Abhörstellen der Herzklappen liegen nicht über den Klappen selbst, sondern dort, wo die vom Blutstrom fortgeleiteten Töne am besten hörbar sind (ICR = Interkostalraum, Zwischenrippenraum, parasternal = neben [para] dem Brustbein [Sternum]).

- Aortenklappe: 2. ICR parasternal rechts
- Pulmonalklappe: 2. ICR parasternal links
- Trikuspidalklappe: 4. ICR parasternal rechts und links
- Mitralklappe: 5. ICR medioklavikular links
- Erb-Punkt (Projektionsstelle des Klappenschlusstons der Aortenklappe = Punctum maximum): 3. ICR parasternal links)

### Herztöne

Bei jedem Herzschlag sind normalerweise (physiologisch) 2 Töne zu hören.

- 1. Herzton:
  - Anspannungston der Herzmuskulatur durch die beginnende Kammersystole mit Schluss der Mitralklappe und Trikuspidalklappe
  - dumpfer Ton
  - erscheint unmittelbar nach Beginn des Q<sub>RS</sub>-Komplexes (siehe unten „EKG“)

### 2. Herzton:

- Klappenschlusston der Aorten- und Pulmonalklappe
- kürzerer und hellerer Ton als der 1. Herzton
- liegt am Ende der T-Welle (siehe unten „EKG“)

Es besteht eine physiologische, atemabhängige Spaltung des 2. Herztons durch minimalen ungleichzeitigen Schluss der Aorten- und Pulmonalklappe. Der Aortenton liegt normalerweise vor dem Pulmonalton. Die Spaltung ist nur bei tiefer Einatmung hörbar.

### Herzgeräusche

Störungen der Herzklappen sind als Veränderungen der Herztöne hörbar und pathologisch. Diese sog. Herzgeräusche entstehen durch Wirbelbildung, einerseits nach vorwärts in Blutrichtung bei Stenosen (Verengung der Herzklappen) und nach rückwärts entgegen der Blutrichtung bei Insuffizienzen (ungenügender Schluss der Herzklappen).

Grundsätzlich sind bei den alleinigen Bezeichnungen Systole und Diastole die der Herzkammern gemeint.

Systolische Geräusche: Systolika entstehen, wenn während der Systole Störungen auftreten.

- Insuffizienz der Atrioventrikularklappen (Segelklappen):
  - Mitralsuffizienz
  - Trikuspidalsuffizienz (selten)
- Stenose der Semilunarklappen (Taschenklappen):
  - » Aortenstenose ®
  - Pulmonalstenose
    - Aortenisthmusstenose
    - Septumdefekte
- akzidentelles Systolikum beim Gesunden, häufig bei Jugendlichen
- funktionelles Systolikum bei Schilddrüsenüberfunktion, Fieber, Anämie, niedrigem Blutdruck (Bradykardie), Schwangerschaft

Die akzidentellen und funktionellen Strömungsgeräusche ändern sich bei Veränderung der Körperlage und bei Belastung. (Im Gegensatz zu den pathologischen Herzgeräuschen, die in allen Körperlagen gleich hörbar sind.)

## 7 Herzkrankheiten

Diastolische Geräusche: Diastolika entstehen, wenn während der Diastole Störungen auftreten.

- Stenose der Atrioventrikularklappen (Segelklappen):
  - Mitralklappenstenose (fast immer)
- Insuffizienz der Semilunarklappen (Taschenklappen):
  - Aortenklappeninsuffizienz
  - Pulmonalinsuffizienz

**Systolisch-diastolische „Maschinengeräusche“:**  
z.B. offener Ductus Botalli u.a.

### Pulsmessung

Der Puls wird in der Regel mit 2 auf der A. radialis liegenden Fingerkuppen gefühlt. Es sollten folgende Pulsqualitäten beurteilt werden:

- Frequenz = Zahl der Herzschläge in der Minute; die normale Pulsfrequenz liegt bei 60-80 Pulsschlägen/min:
  - Pulsus frequens: beschleunigter Puls, mehr als 100 Pulsschläge/min, z.B. bei akutem Kreislaufversagen, Schock, Aortenstenose
- Pulsus rarus: verlangsamter Puls, weniger als 50 Pulsschläge/min
- Regelmäßigkeit = abhängig vom Herzrhythmus:
  - Pulsus regularis: regelmäßiger Puls
  - Pulsus irregularis: unregelmäßiger Puls, z.B. bei Arrhythmien, Extrasystolen
- Härte = Unterdrückbarkeit des Pulses und ungefähres Maß für den systolischen Druck des Pulses:
  - Pulsus durus: harter Puls bei hohem systolischen Druck, z.B. bei Bluthochdruck
  - Pulsus mollis: weicher Puls bei niedrigem systolischen Druck, z. B. bei Niederdruck, Kollaps, Alkoholabusus (Verminderung der zirkulierenden Blutmenge, da die Eiweißsynthese in der Leber zu gering ist und Eiweiß Wasser bindet)
- Größe = Schätzung der Druckamplitude zwischen systolischem und diastolischem Druck des Herzens, Beurteilung des ungefähren Schlagvolumens des Herzens:
  - Pulsus magnus (altus): hoher Puls, große Blutdruckamplitude, z. B. bei Aorteninsuffizienz, Schilddrüsenüberfunktion (Hyperthyreose)

- Pulsus parvus: kleiner Puls, kleine Blutdruckamplitude (niedriger systolischer und normaler diastolischer Blutdruck), vermindertes Schlagvolumen, z. B. bei Aortenstenose, Hypovolämie (= Verminderung der zirkulierenden Blutmenge)
- Geschwindigkeit (Celerität) = Druckveränderungen während eines einzelnen Pulsschlags:
  - Pulsus celer: schneller (schnellender) Puls, rasches Ansteigen der Pulswelle, z.B. bei Aorteninsuffizienz, offenem Ductus Botalli, hohem Fieber, Schilddrüsenüberfunktion
  - 9 Pulsus tardus: langsamer Puls, langsames Ansteigen der Pulswelle, z.B. bei Aortenstenose
- Gleichheit:
  - Pulsus paradoxus: systolischer Blutdruckabfall während der Einatmung um mehr als 10 mmHg, z.B. bei Panzerherz, Perikardtamponade, Pleuraschwarten
  - Pulsus alternans: abwechselnd große und kleine Blutdruckamplitude, z.B. bei Extrasystolen, Herzblock
- Pulsdefizit = Differenz zwischen Puls- und Herzfrequenz, z. B. bei Vorhofflimmern

### Blutdruckmessung (nach Riva-Rocci, RR)

Zur arteriellen Blutdruckmessung wird dem Patienten eine aufblasbare Manschette mit Druckmesser (Manometer) um den Oberarm gelegt. Der Unterrand der Manschette sollte 2 cm oberhalb der Ellenbeuge liegen, der Arm muss sich in Herzhöhe befinden. Die Membran des Stethoskops wird in die Ellenbeuge gelegt, um die darunterliegende Arterie zu auskultieren. Die Manschette wird so weit aufgepumpt, dass die Oberarmarterie gerade abgeklemmt wird. Der Druck in der Manschette wird nun langsam so weit gesenkt, bis die ersten Geräusche zu hören sind. Das erste hörbare Geräusch markiert den systolischen Blutdruck, dessen Wert auf dem Manometer abgelesen werden kann. Der Druck wird weiter langsam gesenkt, bis die Geräusche leiser werden und ganz verschwinden. Das völlige Schwenden der Gefäßgeräusche entspricht dem diastolischen Blutdruck.

Der systolische und der diastolische Wert wird am Durchschlagen der Pulswelle durch die gestaute Arterie angezeigt. Die pulssynchronen Strömungsgeräusche werden als Korotkow-Töne bezeichnet.

# 10 Erkrankungen des Nervensystems und der Sinnesorgane

10.1	Diagnostische Zusammenhänge.....	268
10.2	Erkrankungen der Nerven.....	272
10.3	Neuralgien.....	273
10.4	Sekundäre Myopathien.....	275
10.5	Zerebrale Störungen.....	278
10.6	Erkrankungen des Rückenmarks.....	285
10.7	Erkrankungen des Auges.....	289
10.8	Erkrankungen des Ohres.....	291
10.9	Erkrankungen der Haut.....	294

## 10.1

### Diagnostische Zusammenhänge Gliederung des Nervensystems

Das Nervensystem wird topographisch bzw. anatomisch unterteilt in das Zentralnervensystem (ZNS), das aus Gehirn und Rückenmark besteht und in das periphere Nervensystem (PNS) mit den 12 Hirnnerven- und 31 Spinalnervenpaaren.

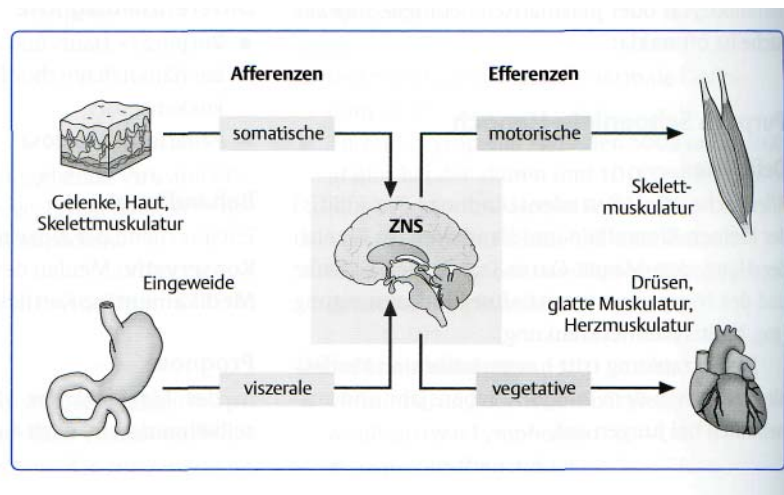
Funktionen bzw. physiologisch wird das Nervensystem unterteilt in das zerebrospinale (animalische, willkürliche, somatische) und das autonome (unwillkürliche, vegetative, viszerale) Nervensystem:

- Das zerebrospinale, willkürliche Nervensystem regelt die Beziehungen zur Umwelt und ist willentlich beeinflussbar.
- Das autonome, unwillkürliche Nervensystem mit Sympathikus und Parasympathikus steuert „den eigenen Betrieb“ und hält die lebenswichtigen Organtätigkeiten aufrecht.

#### Sympathikus

Der Sympathikus ist ein thorakolumbales System, d.h. seine Ursprungsorte liegen im Brust- und Lendenbereich in den Seitenhörnern des Rückenmarks. Seine Steuerungen sind ausstrahlend.

>> Abb. 10.1 ZNS und PNS. Schema der Verbindungen zwischen zentralem und peripherem Nervensystem. ZNS = Gehirn und Rückenmark. (Quelle s. Abbildungsnachweis).



**Lokalisation:**

Die Fasern des Sympathikus verlaufen in einem Grenzstrang (Truncus sympathicus) beidseits der Wirbelkörper und sind vernetzt durch „Zwischenstationen“ (Ganglien), die für die Informationsweiterleitung verantwortlich sind. Der Grenzstrang wird unterteilt in:

- Pars cervicalis 3 Ganglien
- Pars thoracalis 12 Ganglien
- Pars lumbalis 4-5 Ganglien
- Pars sacralis 4-5 Ganglien
- Pars coccygialis 1 unpaares Ganglion

Die Schaltung erfolgt entweder in der Grenzstrangkette neben der Wirbelsäule (paravertebrale Ganglien) oder weiter weg (prävertebrale Ganglien).

**Funktionen:**

- Beschleunigung von Herzschlag und Atmung
- Erweiterung der Herzkranzgefäße und Bronchialäste
- Zusammenziehung der Muskulatur der kleinen Arterien: Blutdruck steigt
- Hemmung der Drüsentätigkeit, Darmbewegung, Blasen- und Darmentleerung: ergotrope Wirkung
- Ejakulation, Mydriasis (Pupillenerweiterung)

Der Sympathikus hat zwei verschiedene Typen von Empfängern (Rezeptoren):  $\alpha$ -Rezeptoren: 9 Reizung durch Adrenalin und Noradrenalin

\* Wirkung: Gefäßverengung und Blutdruckanstieg

•  **$\beta$ -Rezeptoren:**

- Reizung durch Adrenalin
- Wirkung: Gefäßerweiterung und Beschleunigung des Herzschlags
- $\beta$ -Rezeptoren: Wirkung: Stimulation des Herzens, Abbau der Fette (= Lipolyse), Erschlaffung der Darmmuskulatur
- $\beta_2$ -Rezeptoren: Wirkung: Erweiterung der Bronchien, Erschlaffung der glatten Muskulatur der Gefäße und der Gebärmutter, Abbau von Glykogen zu Glukose

Allgemein wirken  $\alpha$ -Rezeptoren erregend,  $\beta$ -Rezeptoren hemmend. Ausnahmen:

- Herz:  $\beta$ -Rezeptoren wirken erregend
- Darm:  $\alpha$ - und  $\beta$ -Rezeptoren wirken hemmend

Die Informationsweiterleitung im Sympathikus erfolgt mittels der Neurotransmitter Acetylcholin und Noradrenalin.

Medikamentöse Substanzen, die am Sympathikus ansetzen, sind:

- Sympatholytika: Hemmung der Erregungsübertragung
- Sympathomimetika: Stimulation der Erregungsübertragung

Sowohl Sympatholytika als auch Sympathomimetika werden entsprechend dem Rezeptor, an dem sie angreifen, weiter in Alpha- und Beta-Sympatholytika/-mimetika unterteilt

**Parasympathikus**

Der Parasympathikus ist ein kraniosakrales System, seine Ursprungsorte liegen im Kopf- und Kreuzbeinbereich. Seine Zentren befinden sich ebenso in den Seitenhörnern des Rückenmarks. Er ist der Gegenspieler des Sympathikus

Im Gegensatz zum Sympathikus sind seine nervösen Steuerungen gezielter, da sich die parasympathischen Ganglien organnah oder intramural befinden.

**Lokalisation:**

• **Zentren des Kopfteils:**

- III. Hirnnerv (N. oculomotorius):
  - Ziliarganglion in der Augenhöhle
  - glatte Muskulatur des Strahlenkörpers (M. ciliaris): Akkommodation
  - M. sphincter pupillae: Miosis (Pupillenverengung)
- VII. Hirnnerv (N. facialis):
  - Tränendrüse, Nasen- und Gaumendrüsen
  - Unterkieferganglion
  - Unterzungganglion
- IX. Hirnnerv (N. glossopharyngeus):
  - Ohrganglion, Parotis
- X. Hirnnerv (N. vagus):
  - Geflecht (Plexus) für Speiseröhre, Lungen, Herz und Magen
  - Bauchgeflecht für Verdauungstrakt bis zur linken Dickdarmkrümmung
- sakraler Teil: Beckengeflechte: Nn. splanchnici pelvini, Rückenmarksnerven S3 und S4

**Funktionen:**

- Verlangsamung von Herzschlag und Atmung
- Verengung der Herzkranzgefäße und der glatten Muskulatur der Bronchialäste (Asthma bronchiale!)
- Ingangbringung der Drüsentätigkeit und Darmbewegungen (Peristaltik)
- Entleerung von Blase und Rektum: trophotrope Wirkung
- Erektion, Akkommodation, Miosis

Die Informationsweiterleitung im Parasympathikus erfolgt mittels Azetylcholin (ACh).

Medikamentöse Substanzen, die am Parasympathikus ansetzen, sind:

- Parasympatholytika zur Hemmung von Azetylcholin (Atropin, Scopolamin)
- Parasympathomimetika zur Stimulation des Parasympathikus
- Azetylcholin

**Körperliche Untersuchungsmethoden**

Reflexe sind Vorgänge, die unabhängig vom Willen durch das Setzen bestimmter Reize ausgelöst werden.

**Eigenreflexe**

Bei den Eigenreflexen sind gereiztes und reagierendes Organ (Effektor) identisch.

Ein Muskel wird durch kurzes Beklopfen seiner Sehne aufgrund der Reizung der Rezeptoren in den Muskelspindeln rasch gedehnt. Dadurch kontrahiert sich der Muskel reflektorisch.

**Merke: Wichtig bei der Prüfung der Reflexe ist die seitenvergleichende Durchführung.**

- **Bizepssehnenreflex(BSR):**
  - Schlag mit dem Reflexhammer auf die Sehne des Bizeps (M. biceps brachii), wobei der Ellenbogen gebeugt ist.
  - Reflexantwort: Beugung des Unterarms im Ellenbogengelenk.
  - Reflexzentrum: C<sub>5</sub>-C<sub>6</sub>
- **Trizepssehnenreflex (TSR):**
  - s Schlag auf die Sehne des Trizeps (M. triceps brachii) oberhalb des Ellenbogens, wobei der Ellenbogen gebeugt ist. Reflexantwort: Streckung des Unterarms. Reflexzentrum: C6-C7

- **Quadrizepssehnenreflex/Patellarsehnenreflex(PSR):**

- Schlag auf die Patellarsehne (M. quadriceps femoris) unterhalb der Kniescheibe, wobei der Patient sitzt und die Unterschenkel freischwingen.
- Reflexantwort: Streckung im Kniegelenk
- Reflexzentrum: L<sub>2</sub>-L<sub>4</sub>

- **Triceps-surae-Reflex/Achillessehnenreflex (ASR):**

- Schlag auf die Achillessehne (Triceps surae), wobei der Patient auf einer Liege (oder Ähnlichem) so kniet, dass seine Füße über die Kante herausragen.
- Reflexantwort: Plantarflexion des Fußes (Beugung nach der Seite der Fußsohlen)
- Reflexzentrum: L<sub>5</sub>-S<sub>2</sub>

**Interpretation:**

- Abschwächung oder Aufhebung der Reflexe bei:
  - peripherer Lähmung (schlaffe Lähmung mit herabgesetztem Muskeltonus)
  - Myopathie
  - Schädigung einer Nervenwurzel oder eines peripheren Nervs (z.B. des N. ischiadicus)
  - Polyneuropathie bei generalisiertem Fehlen der Reflexe (z.B. bei Diabetes mellitus)
- Verlängerung der Reflexzeit bei Schilddrüsenunterfunktion
- Verkürzung der Reflexzeit bei:
  - Schilddrüsenüberfunktion
  - Lues cerebrospinalis
  - Schizophrenie
- einseitige Steigerung der Reflexe (Hyperreflexie)bei:
  - Pyramidenbahnschädigung » zentraler Lähmung (spastische, straffe Lähmung mit gesteigertem Muskeltonus)

**Fremdreflexe**

Bei den Fremdreflexen sind Reizort und Erfolgsorgan verschieden. Physiologische Fremdreflexe:

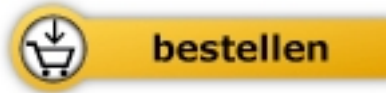- **Pupillenreflex:**
  - Prüfung der Lichtreaktion, wobei der Patient gebeten wird, in die Ferne zu schauen. Der Untersucher leuchtet mit einer Taschenlampe in ein Auge und beob-



Susann Krieger

[Pathologie Lehrbuch für Heilpraktiker](#)  
Nachschlagewerk mit Therapiehinweisen

544 Seiten, geb.  
erschienen 2011



Mehr Bücher zu Homöopathie, Alternativmedizin und gesunder Lebensweise

[www.narayana-verlag.de](http://www.narayana-verlag.de)