

Salomon / Salomon Pferde-Osteopathie

Leseprobe

[Pferde-Osteopathie](#)

von [Salomon / Salomon](#)

Herausgeber: MVS Medizinverlage Stuttgart



<https://www.narayana-verlag.de/b25022>

Im [Narayana Webshop](#) finden Sie alle deutschen und englischen Bücher zu Homöopathie, Alternativmedizin und gesunder Lebensweise.

Das Kopieren der Leseproben ist nicht gestattet.
Narayana Verlag GmbH, Blumenplatz 2, D-79400 Kandern
Tel. +49 7626 9749 700
Email info@narayana-verlag.de
<https://www.narayana-verlag.de>



11 Behandlung einzelner Strukturen

11.1

Läsionen der Synchondrosis sphenobasilaris

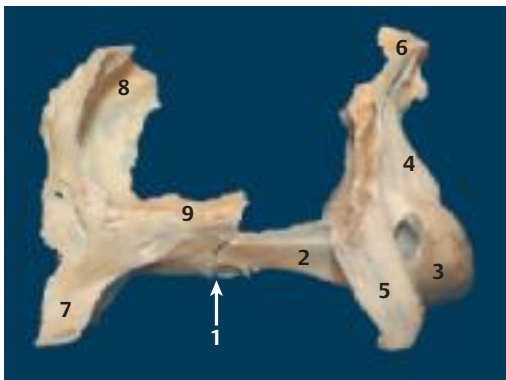Die Verbindung zwischen Os sphenoidale und Os occipitale nimmt in der kraniosakralen Osteopathie eine zentrale Stellung ein. Diese Verbindung wird als Synchondrosis sphenobasilaris (S.132), kurz SSB, bezeichnet (► Abb. 11.1).

Indirekt hat die SSB durch die intrakraniellen Membranen und die am Kopf ansetzenden Muskeln Verbindung zum gesamten Bewegungsapparat. Jede Bewegung des Os sphenoidale wird auf den ganzen Körper übertragen.

11.1.1 Äußere Merkmale und Symptomatik

Die Läsionen der SSB äußern sich an bestimmten Merkmalen des Gesichts und des Schädels, die beim Menschen genau definiert sind. Beim Pferd sind diese Merkmale nicht so deutlich voneinander abzugrenzen, vor allem, wenn mehrere Läsionen vorliegen. Es gibt aber deutliche Hinweise, wie z. B. auffallende Asymmetrien des Schädels:

- Die Crista nuchae des Os occipitale ist der beste Hinweis auf das Vorhandensein von Läsionen



► Abb. 11.1 Synchondrosis sphenobasilaris.

1 Synchondrosis sphenobasilaris 2 Corpus occipitalis 3 Condylus occipitalis 4 Squama occipitalis 5 Proc. paracondylaris 6 Crista nuchae 7 Proc. pterygoideus 8 Ala ossis praesphenoidalis 9 Ala ossis basisphenoidalis

der SSB. Sie kann nach lateral verschoben, gekippt oder nach rostral verdreht sein.

- Biss-Anomalien sind ebenfalls ein Hinweis auf Läsionen.
- Die Nüstern und/oder das Os zygomaticum befinden sich nicht auf gleicher Höhe. Auch die Stellung der Augen kann unterschiedlich sein.

Wir möchten in diesem Zusammenhang Giniaux zitieren: „*Kein Individuum entspricht der statistischen Norm. Ein Pferd heilen heißt nicht, es zum mittelmäßigen (im statistischen Sinne) Pferd zu machen, sondern ihm zu einem Zustand zu verhelfen, in dem es sich wohlfühlt.*“

Eine Anomalie bedeutet nicht zwangsläufig eine Läsion oder gar einen krankhaften Zustand. Oft können Lebewesen erstaunlich gut mit Fehlstellungen und Anomalien umgehen. Sie sind in der Lage, zu kompensieren. Sie sind im Gleichgewicht. Im Gegenteil:

! Ein Therapeut, der nur anhand vorhandener Asymmetrien, Fehlstellungen und Anomalien behandelt, kann eine echte Läsion verursachen.

Wenn keine Schmerzen oder Bewegungseinschränkungen vorliegen, besteht keine Veranlassung, die Struktur zu verändern. Wenn z. B. ein Pferd trotz offensichtlicher Wirbelfehlstellungen schmerzfrei ist und sogar gute sportliche Leistungen erbringt, wird sich ein verantwortungsvoller Osteopath davor hüten, diese Wirbel in Richtung „Norm“ zu korrigieren. Und wie viele Behandler „stürzen“ sich auf die Kissing Spines, die unter Umständen gar keine Probleme machen? Bei gut trainierten Pferden mit gut ausgebildeter Rücken- und Bauchmuskulatur bereiten Kissing Spines keine Schmerzen. Andererseits kann auch eine Bewegung trotz perfekt ausgebildeter Muskulatur blockiert sein.

Pferde mit Läsionen der Schädelbasis und der SSB leiden zudem oft unter:

- rezidivierenden Nebenhöhleninfekten
- Nasenausfluss
- Kiefergelenksproblemen und Biss-Anomalien

- Kau- und Schluckstörungen
- Erkrankungen der Muskulatur (Myalgien)
- motorischen Störungen (Gleichgewichtsstörungen, Ataxie usw.)

Jede Störung im Muskel-Skelett-System kann mit einer kraniosakralen Läsion einhergehen. Die Läsion ist nach der Stellung des großen Keilbeinflügels benannt. Bei der Torsion rechts steht der rechte große Keilbeinflügel rechts mehr dorsal. Da beim Pferd das Os sphenoidale nicht palpabel ist, konzentrieren wir uns auf die Stellung des Os occipitale. Um Missverständnisse zu vermeiden, behalten wir aber die Bezeichnungen aus der humanen kraniosakralen Osteopathie bei.

11.1.2 Palpation und Test

Die physiologische Bewegung der SSB ist die Flexion und Extension. Trotzdem sollte eine gewisse Beweglichkeit in alle Richtungen möglich sein. Wenn eine dieser Bewegungen in eine Richtung blockiert oder eingeschränkt ist, ist dies pathologisch und muss korrigiert werden. Man kann sich das vielleicht so vorstellen: Das Knie ist zwar ein Walzengelenk, dennoch erlauben Bänder und Sehnen feine vertikale, horizontale Bewegungen und Rotationsbewegungen.

Am Mensch werden der äußere Keilbeinflügel und das Os occipitale palpirt, um die Bewegung der SSB wahrzunehmen. Beim Pferd ist der Keilbeinflügel nicht palpabel, was die kraniosakrale Therapie hier erschwert. Deshalb kann die Wahrnehmung des Os sphenoidale nur indirekt über das Os frontale, über den Vertiefungen hinter den Augen, geschehen. Hierbei wird die Wahrnehmung der Hände mental in die Tiefe auf das Os sphenoidale gerichtet. Als wirkungsvoll hat sich die Konzentration auf das Os occipitale erwiesen, das stets eine gegenläufige Bewegung zum Os sphenoidale macht.

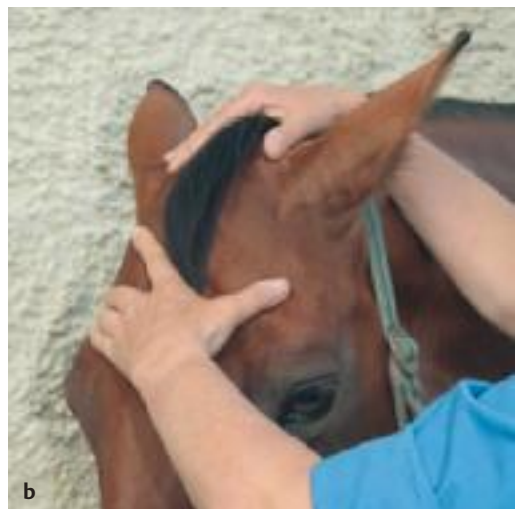Die Kraft, die bei allen Prüfungen der SSB angewendet wird, ist äußerst gering. Upledger spricht von 5 g.

Position der Hände

Die Handposition richtet sich zum einen nach der Vorliebe des Therapeuten, zum anderen nach den

jeweiligen Gegebenheiten. Bei sehr großen Pferden ist die seitliche Kopfhaltung die einzig mögliche. Viele Pferde mit kranialen Läsionen lassen sich, zumindest zu Beginn der Behandlung, nicht am Kopf berühren, sodass auch hier die seitliche Kopfhaltung eingenommen werden muss.

Variante 1 Bei der **seitlichen Kopfhaltung** steht der Tester parallel zum Pferd, eine Schulter befindet sich unter dem Hals des Tieres. Die Hände kommen von unten. Eine Hand liegt an der rechten, die andere an der linken Kopfseite so an, dass der kleine Finger und der Ringfinger über der Augengrube liegen (hinter dem Jochfortsatz des Os frontale, hier liegen in der Tiefe die Keilbeinflügel).



► **Abb. 11.2** Position der Hände.
a Seitliche Kopfhaltung.
b Schädeldachhaltung.

Der Daumen befindet sich zwischen Unterkieferast und Atlas (► Abb. 11.2a). Hier liegen in der Tiefe die Condyl occipitales.

Bei dieser Handposition ist mehr die Innen- und Außenrotation der peripheren Knochen als ein Dehnen und Zusammengehen des Schädels wahrzunehmen.

! Die Außenrotation des Os occipitale ist an den beiden Procc. paracondylares zu fühlen. Dabei darf kein Druck ausgeübt werden.

Variante 2 Bei der **Schädeldachhaltung** steht der Therapeut seitlich, dem Pferd zugewandt. Die Handfläche liegt so auf dem Os frontale, dass die Daumen und der kleine Finger über den Augenruben (in der Tiefe die Keilbeinflügel) liegen. Die andere Hand umfasst die Crista nuchae des Os occipitale (► Abb. 11.2b).

Bei dieser Handposition ist die Wahrnehmung sowohl der Flexions-Extensions-Bewegung als auch der unterschiedlichen Läsionen der SSB besser.

Wir werden bei jeder Läsion den Palpationsbefund für beide Varianten der Schädelhaltung zeigen.

Bei der **Palpation** nehmen die Finger Kontakt mit den darunterliegenden Strukturen auf, „verschmelzen“ damit. Die ganze Aufmerksamkeit ist in den Händen. Zunächst ist die Konzentration auf die Flexions- und Extensionsbewegung gerichtet. Bei der Schädeldachhaltung fühlt man während der Flexion die Bewegung der Crista nuchae nach kaudal/kranial. Bei sehr guten sensiblen und mentalen Fähigkeiten ist die rostral/ventrale Bewegung des Os sphenoidale indirekt über das Os frontale zu spüren, da die Bewegungen der großen Keilbeinflügel direkt auf dieses übertragen werden.

Dann fühlt man die Bewegungsamplitude und die Stärke des Impulses. Wenn keine Bewegung vorhanden ist, kann es sich um eine totale Kompression handeln. Sie muss zuerst gelöst werden, damit wir andere Läsionen feststellen können. Leichtere Kompressionen ermöglichen zwar die Bewegungen, die Amplitude ist jedoch verringert.

Test der Bewegung der Synchrondrosis sphenobasilaris (SSB)

Zum Testen der Bewegung der SSB gibt es 2 Möglichkeiten, die passive und die aktive Prüfung.

Passive Prüfung

Der Therapeut nimmt Kontakt zum Os occipitale und zum Os sphenoidale auf und folgt passiv der Gewebespannung. Er beobachtet, ob die Flexions-Extensions-Bewegung spürbar ist, und folgt ihr passiv im kraniosakralen Impuls.

Ist der Impuls symmetrisch? Ist die Flexion genauso stark wie die Extension? Gibt es, abweichend von der Flexions-Extensions-Bewegung, Spannungen oder Bewegungen in andere Richtungen?

Bei einer Torsionsläsion links (Os sphenoidale steht links höher) entsteht der Eindruck, die Crista nuchae des Os occipitale neigt sich nach rechts unten. Diesem Zug wird gefolgt.

Aktive Prüfung

Die zu testende Bewegungsrichtung wird aktiv eingeleitet, sobald die Bewegung, die Gewebespannung von Os sphenoidale und Os occipitale, wahrnehmbar ist. Ausgehend vom Point of Balance in der Mitte der Bewegung wird ein sanfter Impuls in die zu testenden Richtungen induziert und die Amplitude begleitet.

- Flexion-Extension
- Torsion links und rechts
- Lateralbewegung links und rechts
- Seitneigung links und rechts
- vertikale Bewegung nach oben und unten

Sobald die Bewegung induziert ist, wechselt der Therapeut in die Rolle des passiv Beobachtenden, des Überwachers, und vergleicht jeweils die Leichtigkeit und den Bewegungsausgang der beiden Seiten. Nur wer neugierig und fähig ist, zu beobachten, wird die Antwort der Strukturen erhalten.

Die aktive Prüfung darf man sich keinesfalls als Manipulation vorstellen. Die Bewegungsinduktion ist so sanft, fast mental, dass ein Zuschauer keine Bewegung der Hände des Therapeuten wahrnehmen würde.

Bei der Prüfung der Torsionsbewegung werden Os occipitale und Os sphenoidale gegeneinander rotiert. Dreht sich das Os sphenoidale in gleichem

Maße wie das Os occipitale? Ist die Rotation nach einer Seite weiter oder kräftiger?

Es dürfen auf keinen Fall die Strukturen in die zu testenden Richtungen „geschoben“ werden. Dabei besteht die Gefahr, dass über die Barriere oder Restriktion hinaus manipuliert und die Störung nicht entdeckt wird.

! Es darf nie mit Gewalt über die Barriere, über die Grenze der Beweglichkeit hinaus manipuliert werden.

Sowohl bei der aktiven als auch bei der passiven Prüfung kann es passieren, dass die SSB andere Bewegungen als Torsionen oder Lateralbewegungen ausführt. Das wird zugelassen und lediglich diese Bewegungen registriert, die auf weitere Läsionen hinweisen.

11.1.3 Korrektur

Den zu testenden Bewegungen wird gefolgt und der Point of Balance wahrgenommen. Der Point of Balance ist der neutrale Punkt, an dem der Bewegungsausschlag, die Gewebespannung die Richtung wechselt. Wenn eine Asymmetrie der beiden Richtungen vorhanden ist, wird der Punkt gesucht, an dem sich die membranösen Spannungen im bestmöglichen Gleichgewicht befinden. Er liegt zwischen dem normalen Spielraum der einen und der eingeschränkten Richtung der anderen Seite.

Nun gibt es 3 Möglichkeiten.

Direkte Technik

Bei der direkten Technik werden Os occipitale und Os sphenoidale in die gewünschte Therapierichtung mobilisiert. Erfahrungsgemäß wirkt aber die indirekte Technik nachhaltiger und effektiver.

Indirekte Technik

Die Bewegung wird auf der Seite der besseren Beweglichkeit an ihrem Maximalpunkt angehalten, bis eine Gewebeentspannung eintritt, die als Weichwerden oder Loslassen wahrnehmbar ist, und das Gewebe beginnt, sich erneut zu bewegen. Der anschließende Test zeigt, dass sich der Spielraum der eingeschränkten oder blockierten Seite

vergrößert hat. Dies kann einige Male wiederholt werden.

Exaggeration

Die Bewegung wird über den pathologischen Point of Balance hinaus noch weiter in die Richtung der Dysfunktion (Exaggeration) geführt. Dort wird die Bewegung in die neutrale Ausgangsposition verhindert. Dann wird wieder ein Impuls in die zuvor eingeschränkte Richtung gegeben. Sie wird sich nun verbessern.

Praxistipp

Bei allen Techniken kann es vorkommen, dass die Bewegung plötzlich stillsteht (Stillpoint). In dieser Ruhephase organisiert sich das Gewebe neu. In diesem Fall wird gewartet, bis wieder Bewegung einsetzt.

11.1.4 Flexions- und Extensionsläsion

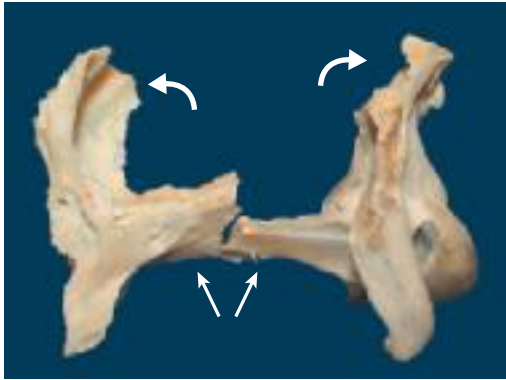
Die Flexions-Extensions-Bewegung verläuft um 2 transversale Achsen. Die Achse des Os sphenoidale verläuft rostral der Sella turcica, die Achse des Os occipitale im Zentrum der Squama occipitalis. Dabei öffnet sich der Spalt der SSB im Wechsel nach dorsal und nach ventral.

Bei Prüfung der Flexions-Extensions-Bewegung mit der **Schädeldachhaltung** entsteht das Gefühl, die Finger beider Hände näherten und entfernten sich voneinander.

Bei der **seitlichen Kopfhaltung** ist das Weiter- und Engerwerden des Schädels durch die Außenrotation des Os sphenoidale sowie der lateralen Teile des Os frontale und des Os temporale spürbar.

Flexionsläsion

Bei der Flexionsläsion ist die SSB nach kranial geöffnet. Die Amplitude der Flexionsbewegung ist größer als die Amplitude der Extensionsbewegung. Dadurch kippen der rostrale Teil des Os sphenoidale und der kaudale Teil des Os occipitale nach ventral (► Abb. 11.3).

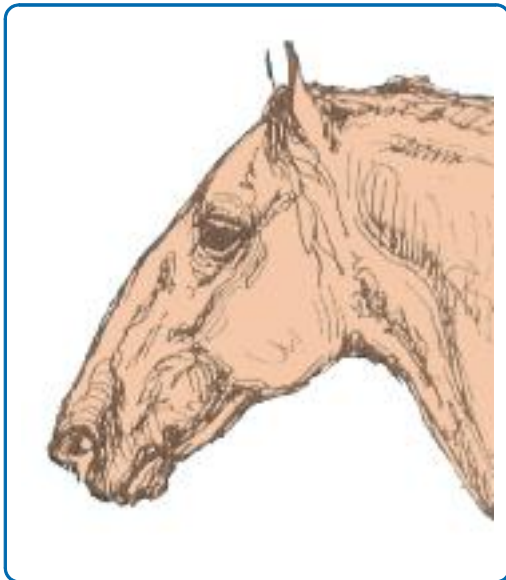

► Abb. 11.3 Flexionsläsion.

Äußere Merkmale und Symptomatik

Der Kopf und der ganze Körper sind breit und rund, fast tonnenförmig (► Abb. 11.4). Wir finden diesen Typ häufig unter den Kaltblütern und den Barockpferden. Das heißt aber nicht, dass alle Kaltblutpferde eine Flexionsläsion haben. Wenn aber kraniosakrale Läsionen vorhanden sind, handelt es sich bei diesen Pferden meist um eine Flexionsläsion. Die Tiere zeigen folgende Merkmale:

- Die Stirn ist abgeflacht und breit.
- Die Augen neigen zum Hervortreten, da sich der anterior-posteriore Durchmesser der Augenhöhle in der Flexion verringert.



► Abb. 11.4 Flexionstyp.

- Der Unterkiefer ist breit und eher kaudal stehend.
- Die Beine sind in Außenrotation. Neigung zu zehenweiter und bodenweiter Stellung.
- Oft findet sich mit dieser Flexionsläsion vergesellschaftet eine Neigung zum Ramskopf, zu großen Nasenhöhlen und zu einer kurzen Maulspalte. Übrigens sind diese Merkmale charakteristisch für alle Säugetiere kühler Regionen.

Die Auswirkungen sind beim Pferd schwer differenzierbar, da auch andere Läsionen die gleichen Symptome hervorrufen können. Es gibt eine Neigung zu rezidivierender Sinusitis. Durch die Lage der Hypophyse bedingt können hormonelle und immunologische Schwächen mit der Flexionsläsion in Verbindung stehen.

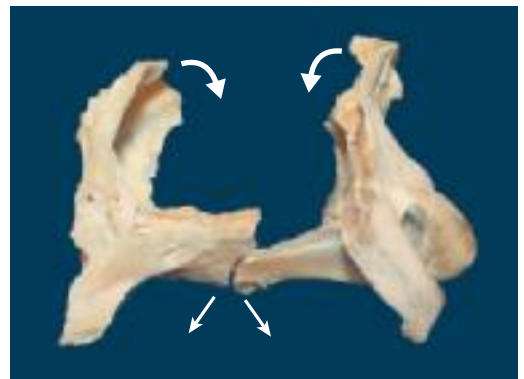
Palpationsbefund

Bei der **Schädeldachhaltung** entsteht das Gefühl, das Os sphenoidale und das Os occipitale seien weiter als gewöhnlich voneinander entfernt (Eindruck der sich voneinander entfernenden Hände).

Beim Palpieren mit der **seitlichen Kopfhaltung** ist vermehrt die Außenrotation des Schädels wahrnehmbar. Die Hände werden regelrecht nach außen gezogen. Man spürt kaum oder gar nicht das Zurückgehen, Engerwerden des Schädels.

Extensionsläsion

Bei der Extensionsläsion ist die SSB nach kaudal geöffnet. Dadurch kippt der kaudale Anteil des Os sphenoidale und der kraniale Teil des Os occipitale



► Abb. 11.5 Extensionsläsion.

nach ventral (► Abb. 11.5). Die Amplitude der Extension ist größer.

Äußere Merkmale und Symptomatik

Der Schädel und der ganze Körper sind schmal, die Brust ist eng (► Abb. 11.6). Pferde mit einer Extensionsläsion neigen zu zehenger Stellung.

Sehr nervöse und verspannte Pferde leiden oft unter einer Extensionsläsion. Sie pressen die Zähne aufeinander und sind hart in der Maulgegend (angespannter M. masseter).

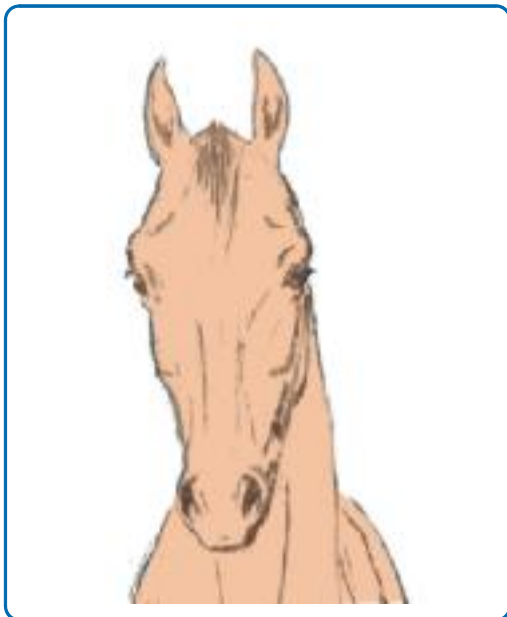Palpationsbefund

Bei der **Schädeldachhaltung** entsteht der Eindruck, als sei der Abstand der beiden Hände zueinander schmaler. Man spürt mehr das Aufeinanderzugehen der beiden Hände.

Bei der Palpation mit der **seitlichen Kopfhaltung** hat man den Eindruck, nur die Extension, das Schmälerwerden des Schädels, sei vorhanden. Die Hände werden nach innen gezogen. Die Dehnung ist nicht oder nur schwach wahrnehmbar.

Indirekte Technik

Bei der **Schädeldachhaltung** folgt der Therapeut der Flexion des Schädels passiv, begleitet sie dann



► Abb. 11.6 Extensionstyp.

in die Richtung der größeren Beweglichkeit und hält die Bewegung am Punkt der Maximaldehnung (maximale Flexion oder Extension) sehr sanft an. Er verhindert ein Zurückkehren in die neutrale Position. Dabei kann es passieren, dass die SSB andere Bewegungen als Torsionen oder Lateralbewegungen ausführt. Dies wird zugelassen



► Abb. 11.7 Korrektur der Flexions- oder Extensionsläsion.
a Schädeldachhaltung.
b Seitliche Kopfhaltung.

und Bewegungen registriert, die auf weitere Läsionen hinweisen. Nun kann zusätzlich ein Ruhepunkt (Stillpoint) induziert werden, um dem System Gelegenheit zu geben, sich neu zu organisieren (► Abb. 11.7a).

Nach einigen Sekunden wird sich ein Gefühl der Gewebeentspannung, wie ein Weichwerden des Gewebes, einstellen. Jetzt kann auch die Bewegung verstärkt werden (Exaggeration), bevor die zuvor blockierte Bewegung erlaubt wird. Das Vorgehen wird gegebenenfalls einige Male wiederholt.

Bei der **seitlichen Kopfhaltung** ist das Augenmerk mehr auf die Innen- und Außenrotation gerichtet. Über die Daumen kann die Außenrotation der Procc. paracondylares wahrgenommen werden. Das Vorgehen ist dasselbe. Wir halten die Außenrotation und verhindern die Innenrotation oder umgekehrt (► Abb. 11.7b).

Zusätzliche Maßnahmen

- Entspannung des M. temporalis, des M. cervicocutularis und des M. masseter durch die Spindelzelltechnik (S. 42). Der M. temporalis entspringt an der Crista nuchae des Os occipitale, an der gesamten Fossa temporalis, medial am Jochbogen, und setzt, mit dem M. masseter verschmelzend, am Unterkiefer an. Der M. cervicocutularis entspringt ebenfalls an der Crista nuchae und setzt am Scutulum (Schildchen) an.
- Lösen der Suturen von Os frontale, Os temporale und Os parietale.

- Gegebenenfalls Test und Korrektur des Kiefergelenks.
- Gegebenenfalls Dekompression von Os temporale und Os parietale, da diese beiden Schädelknochen vor allem die Außenrotation behindern können.
- Entspannung aller am Os occipitale ansetzenden Muskeln durch die Spindelzelltechnik (S. 42).
- Da mit der Flexions- oder Extensionsläsion der SSB meist eine Flexions- oder Extensionsläsion des Sakrums verbunden ist, empfiehlt es sich, das Sakrum und die dort ansetzenden Muskeln ebenfalls zu korrigieren.

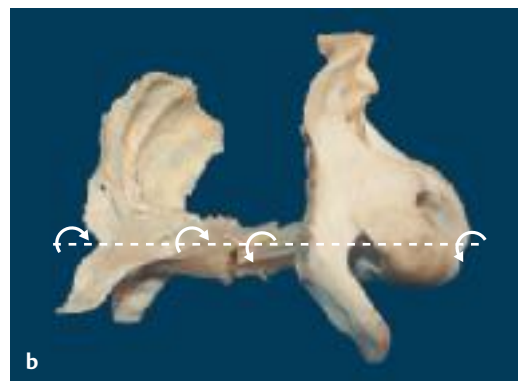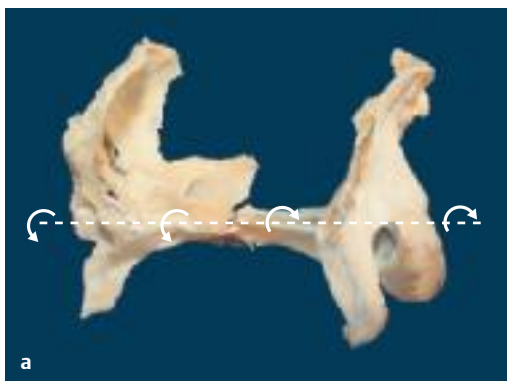11.1.5 Torsionsläsion

Os sphenoidale und Os occipitale rotieren in entgegengesetzter Richtung um eine anterior-posteriore Achse, die durch die Mitte der SSB verläuft. Die Keilbeinflügel rotieren auf einer Seite nach kranial, das Os occipitale rotiert gleichzeitig nach ventral.

Die Läsion wird nach der Seite benannt, auf der sich die Keilbeinflügel mehr dorsal befinden (► Abb. 11.8).

Palpationsbefund

Beim Palpieren mit der Crista nuchae sind Daumen und Finger nicht auf gleicher Höhe. Beim Palpieren der Procc. paracondylares entsteht das Gefühl, eine Hand sei höher als die andere.



► **Abb. 11.8** Sphenobasiläre Torsionsläsion.

a Rechts.

b Links.

Test und Korrektur

Bei der Torsionsläsion rechts ist eine größere Amplitude der rechten Keilbeinflügel nach oben bzw. der rechten Seite der Nackenleiste nach unten spürbar. Bei der Torsion links ist es umgekehrt.

Bei der **Schädeldachhaltung** wird die Nackenleiste mit Daumen und Fingern umfasst, die andere Hand liegt auf dem Os frontale bzw. dem Os parietale mit Konzentration auf das Os sphenoidale (► Abb. 11.9a).

Die Konzentration richtet sich bei der **seitlichen Kopfhaltung** auf den Proc. paracondylaris. Die Finger liegen hinter den Jochfortsätzen des Os frontale, die Konzentration ist zusätzlich in der Tiefe bei den Keilbeinflügeln (► Abb. 11.9b).

Die Torsionsbewegung wird sanft energetisch induziert, indem die Nackenleiste bzw. der Proc. paracondylaris auf einer Seite nach oben und auf der anderen Seite nach unten und gleichzeitig das Os sphenoidale (mental) in die entgegengesetzte Richtung „gekippt“ wird. Das Ausmaß der Bewegung wird wahrgenommen, innerlich registriert und danach die Torsion in die entgegengesetzte Richtung wiederholt. In welche Richtung ist die Bewegung größer oder kräftiger? Zur Seite der besseren Beweglichkeit wird korrigiert.

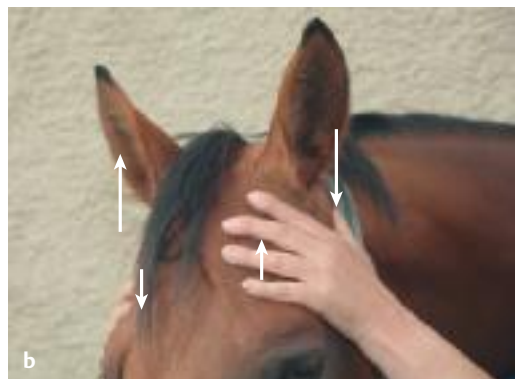
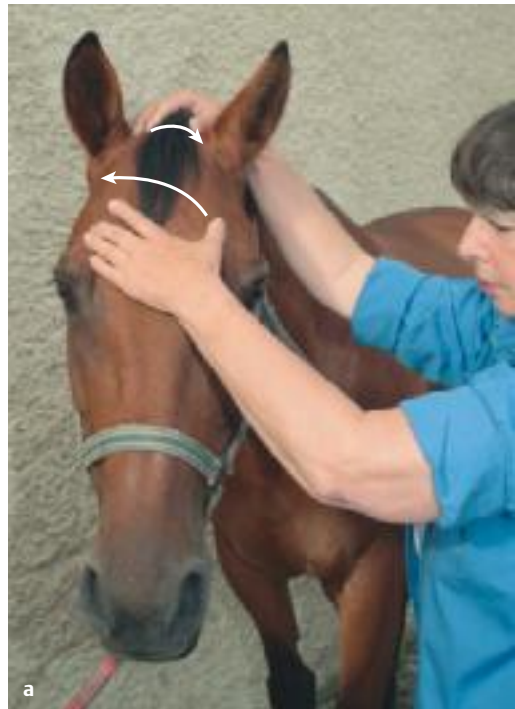Zusätzliche Maßnahmen

Entspannung des M. masseter und des M. parietale auf der Seite, auf der die Nackenleiste nach ventral gekippt ist.

11.1.6 Lateral Strain

Os sphenoidale und Os occipitale sind auf der transversalen Ebene gegeneinander verschoben. Zusätzlich findet eine leichte Bewegung um 2 vertikale hypothetische Achsen statt, die durch die Mitte der Sella turcica und die Mitte des Foramen magnum verlaufen. Die Läsion wird nach der Seite der Lateralverschiebung des Os sphenoidale benannt (► Abb. 11.10).

Die Ursache ist beim Menschen meist traumatisch (Geburt, Stürze). Der Lateral Strain kommt beim Pferd, besonders beim Reitpferd, häufiger vor als beim Menschen. Die genaue Ursache ist uns bisher nicht bekannt. Wir gehen davon aus, dass Stürze, vor allem im Fohlenalter, die Hauptursache sind.




► Abb. 11.9 Korrektur der Torsionsläsion.

a Schädelhaltung.

b Seitliche Kopfhaltung. Mobilisierung des Proc. paracondylaris.

Symptomatik

- Augenprobleme (der III. Hirnnerv verläuft im Tentorium cerebelli und im Körper des Os sphenoidale)
- endokrine Störungen
- Gleichgewichtsstörungen

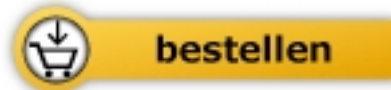

Salomon / Salomon

[Pferde-Osteopathie](#)

Parietale, fasziale, kraniosakrale und viszerale Therapie

224 Seiten, geb.
erschienen 2019



Mehr Bücher zu Homöopathie, Alternativmedizin und gesunder Lebensweise
www.narayana-verlag.de