

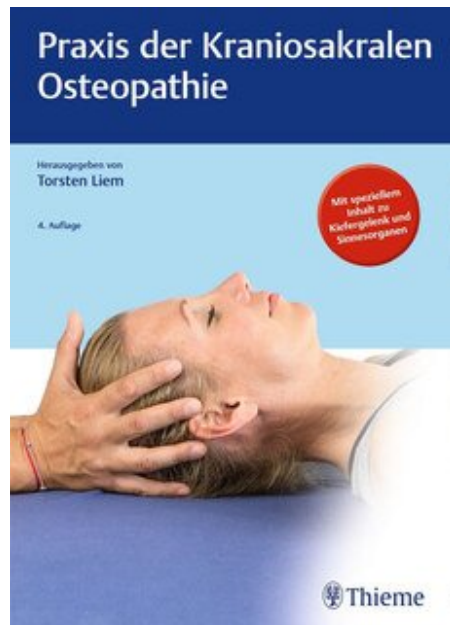
# Torsten Liem

## Praxis der Kraniosakralen Osteopathie. Lehrbuch

Leseprobe

[Praxis der Kraniosakralen Osteopathie. Lehrbuch](#)  
von [Torsten Liem](#)

Herausgeber: MVS Medizinverlage Stuttgart



<https://www.narayana-verlag.de/b23847>

Im [Narayana Webshop](#) finden Sie alle deutschen und englischen Bücher zu Homöopathie, Alternativmedizin und gesunder Lebensweise.

Das Kopieren der Leseproben ist nicht gestattet.  
Narayana Verlag GmbH, Blumenplatz 2, D-79400 Kandern  
Tel. +49 7626 9749 700  
Email [info@narayana-verlag.de](mailto:info@narayana-verlag.de)  
<https://www.narayana-verlag.de>



# 21 Hirnnerven

Torsten Liem, Ralf Vogt, Anatomie: Winfried Neuhuber

Über die sensible, sensorische und motorische Innervation der Sinnesorgane, weiterer Kopf- und Gesichtsstrukturen sowie des Neurovegetativums sind die Hirnnerven an einer Vielzahl von Aufgaben beteiligt. Für das Verständnis, insbesondere der Kopfgänge und des Neurovegetativums, zu diagnostischen, differenzialdiagnostischen, dysfunktionellen und therapeutischen Aspekten sind anatomische und funktionelle Kenntnisse der Hirnnerven daher unerlässlich.

In dem folgenden Kapitel liegt der Fokus auf für Osteopathen praxisrelevanten Bezügen zu den genannten Wechselwirkungen und Aspekten. Dies umfasst insbesondere osteopathische Zugänge zur Behandlung der Hirnnerven.

## 21.1

### Einführung

#### 21.1.1 Anatomie

Als Hirnnerven werden traditionell 12 Nervenpaare bezeichnet, die aus dem Gehirn entspringen. Es sind dies der N. olfactorius (I), N. opticus (II), N. oculomotorius (III), N. trochlearis (IV), N. trigeminus (V), N. abducens (VI), N. facialis (VII), N. vestibulocochlearis (VIII), N. glossopharyngeus (IX), N. vagus (X), N. accessorius (XI) und N. hypoglossus (XII; ► Abb. 21.1). Bisweilen wird der N. intermedius nicht, wie üblich, dem N. facialis (VII) zugerechnet, sondern als 13. Hirnnerv bezeichnet.

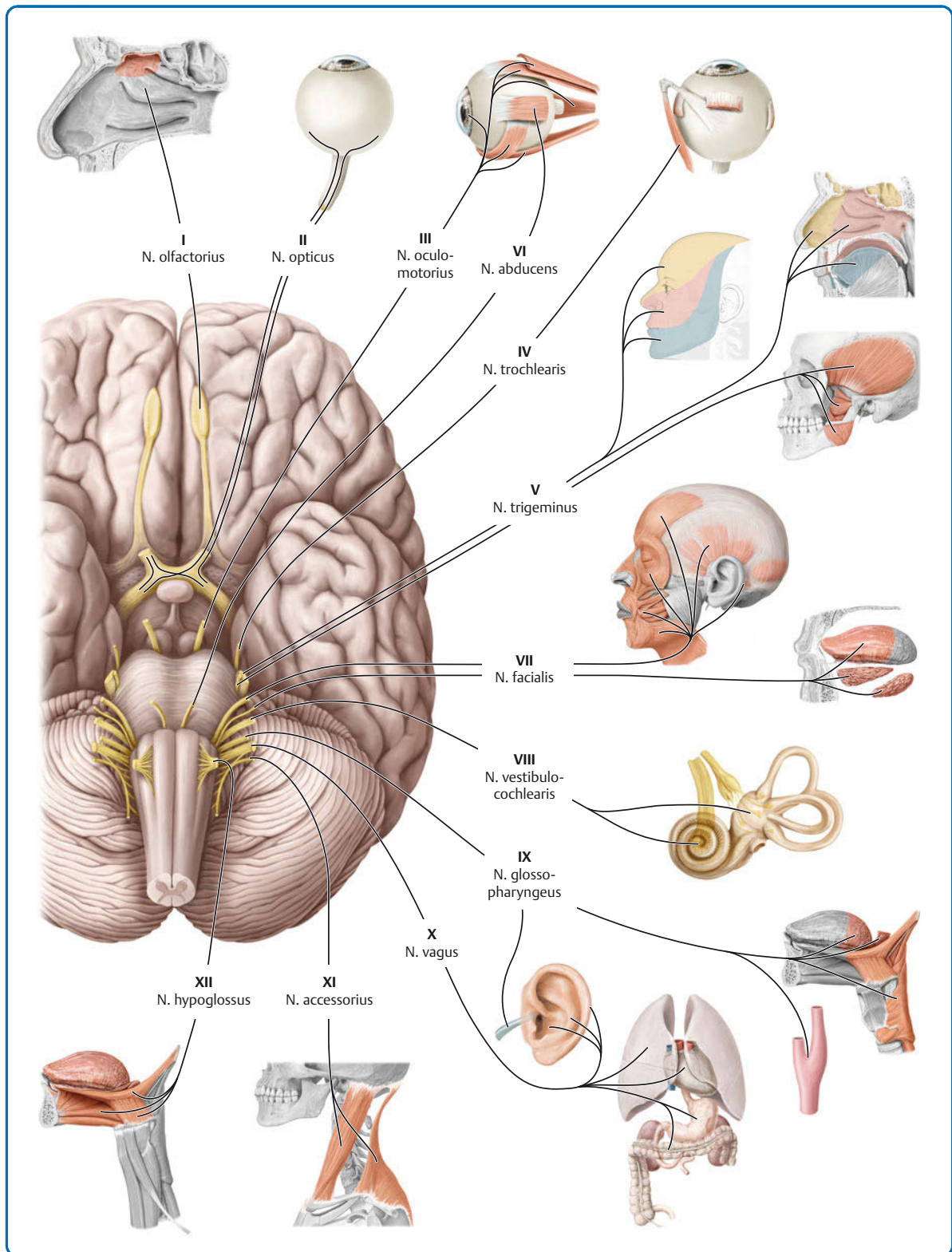
Die Hirnnerven I und II nehmen eine Sonderstellung ein. Was am entnommenen Gehirn als 1. Hirnnerv imponiert, sind der Bulbus olfactorius und Tractus olfactorius, Teile des Telenzephalons. Der eigentliche „Hirnnerv“ wird von den Fila olfactoria repräsentiert (s. auch Kap. 16.1). Der N. opticus ist eine zentralnervöse Bahn, die die Retina mit dem Zwischenhirn verbindet. Die Hirnnerven III–XII entsprechen dem Bau der peripheren Nerven, allerdings unterscheiden sie sich in ihrer Faserzusammensetzung markant von Spinalnerven, was durch die Sonderstellung des Kopfes mit seinen Sinnesorganen und seiner speziellen Motorik bedingt ist. Dementsprechend sind die Axone der Hirnnerven III–XII von Schwann-Zellen (peripheren Gliazellen) begleitet, die Axone des N. opticus jedoch von Oligodendro- und Astrogliazellen. Die Axone der Fila olfactoria werden von olfaktorischen Hüllzellen umgeben.

Die **Faserqualitäten** der Hirnnerven III–XII wurden unter funktionellen und vergleichend-anatomischen Gesichtspunkten in somatoafferente (III, IV, VI, XII), allgemein (III, VII, IX, X) und speziell (V, VII, IX, X, XI) visze-

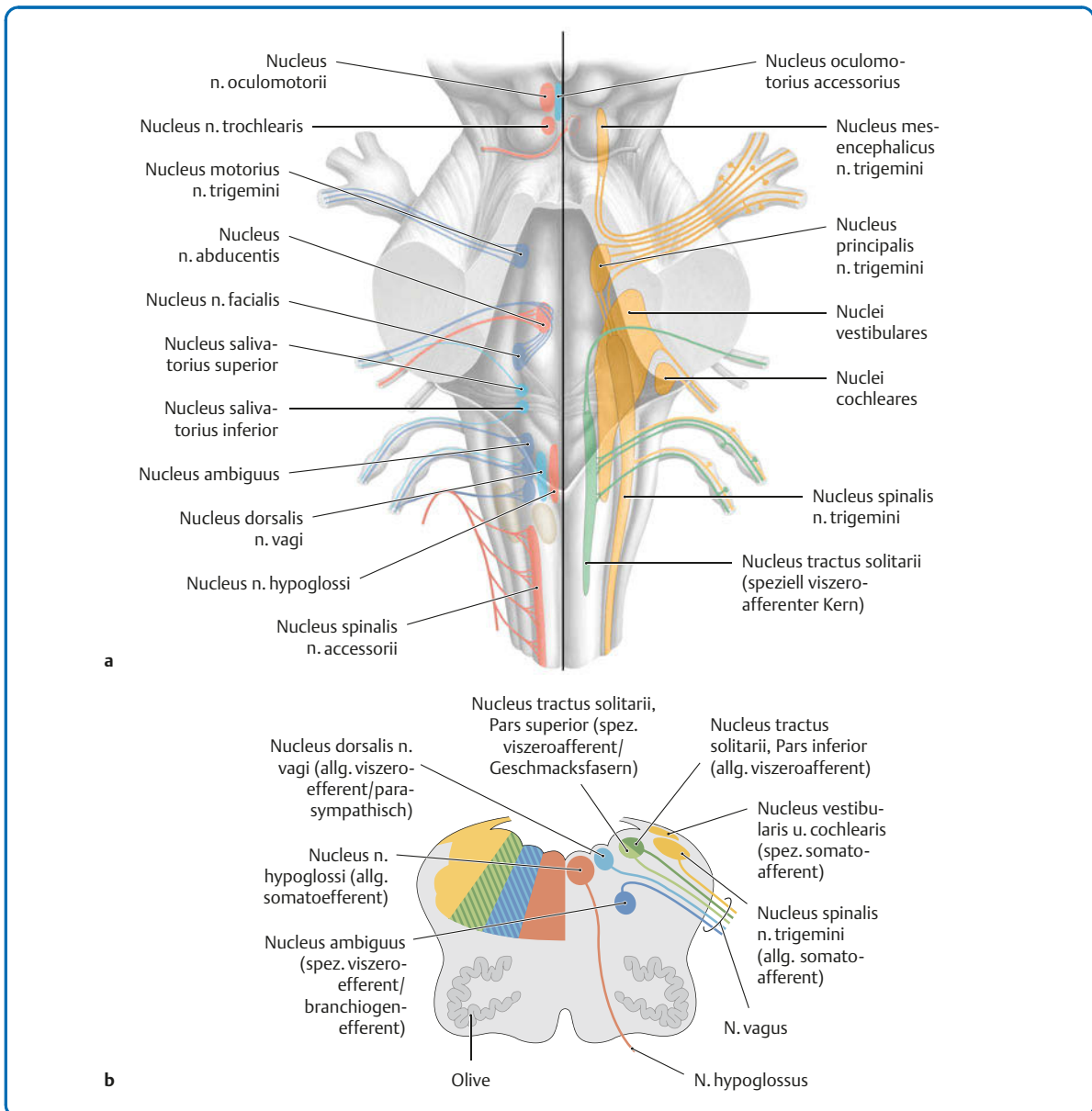
roafferente sowie allgemein (V) und speziell (VIII) somatoafferente und allgemein (X) und speziell (VII, IX, X) viszeroafferente Fasern unterteilt (► Abb. 21.2). Neue molekular-entwicklungsbiologische Befunde legen aber eine Reklassifikation nahe, indem die motorischen Neurone des N. oculomotorius und des N. trochlearis aufgrund ihrer einzigartigen molekularen Signatur als speziell somatomotorisch, die des N. abducens und N. hypoglossus, die den spinalen Motoneuronen ähneln, als somatomotorisch bezeichnet werden. Die „speziell viszeroafferente“ Motoneurone des N. trigeminus, N. facialis, N. glossopharyngeus, N. vagus und N. accessorius sollen branchiomotorisch (dem Schlundbogen zugeordnet) genannt werden; sie treten in der Phylogenese vor den „allgemein viszeroafferente“ Neuronen auf, die als parasymphatisch viszeromotorisch bezeichnet werden sollen [23].

Im Laufe der Evolution, insbesondere beim Übergang von einer aquatischen auf eine terrestrische Lebensweise, und später bei der Ausdifferenzierung der Kommunikation in der Entwicklung der Hominiden, kamen den Hirnnerven immer komplexere Aufgaben zu, die eine Koordination sensorischer, motorischer und viszeraler Funktionen erforderlich machten, um ein situationsadäquates Verhalten zu gewährleisten. Dies wird auf Ebene des Hirnstamms durch die mit den verschiedenen Hirnnerven assoziierten Integrationsstrukturen (spinaler Trigemuskern, Solitariuskern) und deren reziproke Verbindungen mit der Formatio reticularis und dem periaquäduktalen Grau des Mittelhirns geleistet und auf die somato-, branchio- und viszeromotorischen Hirnnervenkerne übertragen. Dieses Integrationssystem des Hirnstamms steht in reziproker Verbindung mit Strukturen des Vorderhirns, insbesondere dem Hypothalamus sowie subkortikalen und kortikalen limbischen Arealen (Amygdala, Insula, zingulärer und präfrontaler Kortex etc.).

Die Hirnnerven werden meist nach der **rostrokaudalen Reihenfolge** ihres Austritts aus dem Gehirn geordnet dargestellt, so auch im Folgenden. Sie können aber auch nach ihren Faserqualitäten (s. o.) bzw. der **Anordnung ihrer Kerne** im Hirnstamm gruppiert werden. Beidseits der Mittellinie wären so die somatomotorischen Kerne der Hirnnerven III, IV, VI und XII, daran lateral anschließend die parasymphatisch-viszeromotorischen Kerne der Hirnnerven III, VII, IX und X, ventral, in demselben Hirnstammsektor die branchiomotorischen Kerne der Hirnnerven V, VII, IX, X und XI, lateral gefolgt vom Solitariuskern, der die viszeroafferente Anteile der Hirnnerven VII, IX und X repräsentiert, und schließlich, ganz



► **Abb. 21.1** Ansicht der Hirnbasis mit den Austritten der Hirnnerven und deren Zuordnung zu den verschiedenen Organen. (Schünke M, Schulte E, Schumacher U: Prometheus LernAtlas der Anatomie. Kopf, Hals und Neuroanatomie. Illustrationen von M. Voll und K. Wesker. 4. Aufl. Stuttgart: Thieme; 2015.)



► **Abb. 21.2** Topografisch-funktionelle Gliederung der Hirnnerven und ihrer Kerne anhand ihrer Faserqualitäten nach dem klassischen Konzept von Herrick.

**a** Die Kernsäulen, dargestellt an einem transparent gedachten Hirnstamm. (Schünke M, Schulte E, Schumacher U: Prometheus LernAtlas der Anatomie. Kopf, Hals und Neuroanatomie. Illustrationen von M. Voll und K. Wesker. 4. Aufl. Stuttgart: Thieme; 2015.)

**b** Schematischer Querschnitt durch die Medulla oblongata im Bereich der Rautengrube mit den mediolateral sektorartig angeordneten efferenten (medial) und afferenten (lateral) Kernen. (Schünke M, Schulte E, Schumacher U: Prometheus LernAtlas der Anatomie. Kopf, Hals und Neuroanatomie. Illustrationen von M. Voll und K. Wesker. 4. Aufl. Stuttgart: Thieme; 2015.)

lateral die sensorischen Kerne der Hirnnerven V und VIII einzuordnen (► **Abb. 21.2**).

Eine 3. Möglichkeit besteht darin, sie nach **funktionaler Zusammengehörigkeit** zu sortieren. So könnten die **Augenmuskelnerven** (III, IV und VI) mit ihren Kernen in Mittelhirn und der Brücke (einschließlich des parasympathischen Edinger-Westphal-Kerns) sowie die direkten Steuerstrukturen der Okulomotorik (Colliculi superiores, Kerne des Prätektums, paramediane pontine Formatio reticularis, Vestibulariskerne und der sie alle verbindende

Fasciculus longitudinalis medialis) als Einheit dargestellt werden. **Orofaziale Nerven** und ihre Kerne (V, VII, IX, X und XII; motorischer und sensorische Trigemuskern, Fazialiskern, Ncl. ambiguus, Hypoglossuskern) könnten zusammen mit den sie koordinierenden Interneuronenpools der lateralen und intermediären Formatio reticularis eine Gruppe bilden. Die **autonom-efferenten und -afferenten Kerne** (Ncl. dorsalis nervi vagi, externe Formatio des Ncl. ambiguus, Ncll. salivatorii superior und inferior, Solitariuskernkomplex; VII, IX und X) mit der sie

umgebenden intermediären *Formatio reticularis* wären eine weitere funktionell-morphologische Einheit. Und schließlich könnten die Kochleariskerne (VIII) gemeinsam mit Kernen der Hörbahn und den Motoneuronen der Mittelohrmuskeln (*Tensor tympani* und *Stapedius*; V und VII) als **auditorisches System** gemeinsam besprochen werden. Eine ähnliche Systematik findet sich z.B. bei Benninghoff und Drenckhahn [19].

Man erkennt schnell, dass jede dieser Einteilungsstrategien Vor- und Nachteile hat und keine allen Aspekten in idealer Weise gerecht wird.

### 21.1.2 Allgemeine Behandlungshinweise

Gemäß dem Ansatz der allgemeinen Systemtheorie kann es nicht sinnvoll sein, in dem Versuch eines Newton'schen Denkansatzes, in dem kausal eine Aktion immer eine bestimmte Reaktion nach sich zieht, z.B. eine Technik für den N. vagus auszuführen, mit dem Ziel, damit eine ganz bestimmte physiologische Reaktion hervorzurufen.

Auch hier stehen die Grundprinzipien und 5 Modelle der Osteopathie im Vordergrund (Kap. 1). Danach gilt es, den Körper in seiner Selbstregulation und das Gesamtsystem im Sinne kybernetischer Regelprozesse zu unterstützen. Angewendet auf die Hirnnerven bedeutet dies:

- Auffinden und Lösen von Elastizitäts-, Neurodynamik- und Vitalitätseinschränkungen
- Lösen möglicher Engpässe, indem assoziierte lokale und regionale ossäre und durale Bezüge des jeweiligen Hirnnervs behandelt werden
- Verbesserung der arteriellen Durchblutung und der venolymphatischen Drainage
- Verbesserung der Gewebekommunikation durch Lösen von Restriktionen des neurohormonellen Systems
- Harmonisierung der Gewebe durch Synchronisierung der Rhythmen des Körpers
- allgemeine Untersuchungs- und ggf. Behandlungsansätze (auf- oder absteigende nozizeptive Ketten, Muskelketten, periphere oder zentrale Sensibilisierung)
- Stressfaktoren minimieren: z.B. psychischer Stress, Schlafmangel etc.
- Den jeweiligen Nerv in seinem funktional strukturellen Beziehungsgefüge behandeln, z.B. bei Behandlung des N. opticus auch die Sehmuskelnerven (Kap. 17.2.2) und weitere Strukturen einzubeziehen etc.

Wie zur allgemeinen Behandlungsmethodik dargestellt, gibt es eine Hierarchie im Behandlungsablauf, wonach das erste Ziel immer die Steuerungsprozesse sein sollten.

## 21.2

### Nervus olfactorius (I)

#### 21.2.1 Anatomie

Die Axone der **Fila olfactoria**, die insgesamt den N. olfactorius darstellen, entspringen in den Riechsinneszellen, den olfaktorischen Neuronen der Riechschleimhaut. Es handelt sich um primäre Sinneszellen, die das chemische Signal der Geruchsstoffe in ein Aktionspotenzial umwandeln. Im Gegensatz dazu findet in den Sinneszellen der Geschmacksknospen (sekundäre Sinneszellen) nur die Transduktion des chemischen Signals statt; das Aktionspotenzial wird in den nachgeschalteten gustatorischen afferenten Neuronen aufgrund der Transmitterfreisetzung aus den Sinneszellen generiert. Die olfaktorischen Neurone haben eine Lebensdauer von nur wenigen Wochen und werden zeitlebens aus basalen Stammzellen der Riechschleimhaut ersetzt. Bei diesen Regenerationsvorgängen spielen die olfaktorischen Hüllzellen eine wichtige Rolle.

#### Verlauf und Läsionsfolgen

Ein *Filum olfactorium* enthält die Axone mehrerer olfaktorischer Neurone; die beidseits etwa 20 *Fila olfactoria* ziehen durch die *Lamina cribrosa ossis ethmoidalis* zu den Glomerula des **Bulbus olfactorius** (► Abb. 21.1), wo bereits eine komplexe Verarbeitung der Signale stattfindet. Frakturen der Siebbeinplatte können eine Anosmie zur Folge haben.

Die *Fila olfactoria* werden, ähnlich den Wurzeln der übrigen Hirn- und Spinalnerven, von der Dura und den Leptomeningen begleitet, sodass der Liquorraum mit dem Interstitium der Nasenschleimhaut und den dortigen Blut- und Lymphgefäßen kommuniziert; der perineurale Weg dürfte sowohl im kranialen als auch im spinalen Bereich generell eine Hauptroute für die Liquorrückresorption ins venöse Blut und die Lymphe darstellen ([37], [75]). Dieser Verbindungsweg spielt ebenfalls für die nasale Applikation von Medikamenten, aber auch als Eintrittspforte für Erreger eine Rolle. Bei frontobasalen Schädelbasisfrakturen kann es typischerweise zur Eröffnung dieses Abflussweges kommen, mit Austritt von Liquor aus der Nase (Liquorrhö).

#### 21.2.2 Behandlung

##### Test und ggf. Behandlung von Engpässen und funktionellen Relationen

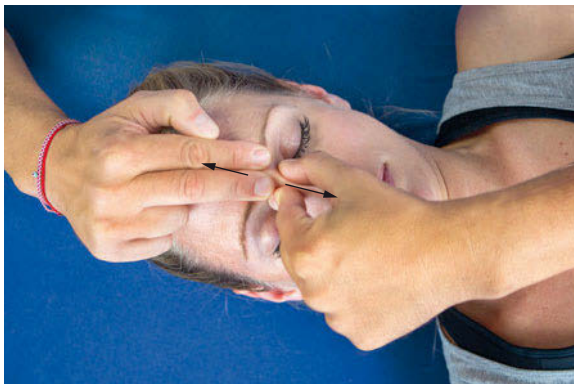- Os ethmoidale (intraossal und sutural)
- Os temporale
- Dura der Fossa cranii anterior
- Falx cerebri



## Mobilitätstestung

- Der Therapeut stellt hochzervikal eine Flexion und kontralaterale Seitneigung ein.
- Zur Testung können Zusatzbewegungen am Os ethmoidale im Bereich der Lamina cribrosa, Nasenscheidewand und Conchae ausgeübt werden.
- Es werden Restriktionen oder das Auftreten von Symptomen befundet.

## Technik für den N. olfactorius (I) und die Riechplakode



► **Abb. 21.3** Technik für den N. olfactorius (I) und die Riechplakode.

**Therapeut:** seitlich am Kopfende des Patienten

**Handposition** (► Abb. 21.3):

- Mittel- und Zeigefinger der kranialen Hand befinden sich im Bereich von Glabella bzw. etwa im Bereich der Lamina cribrosa.
- Daumen, Zeige- und Mittelfinger der kaudalen Hand umgreifen die Nase im Bereich der Ossa nasalia und darunter.

**Testung:**

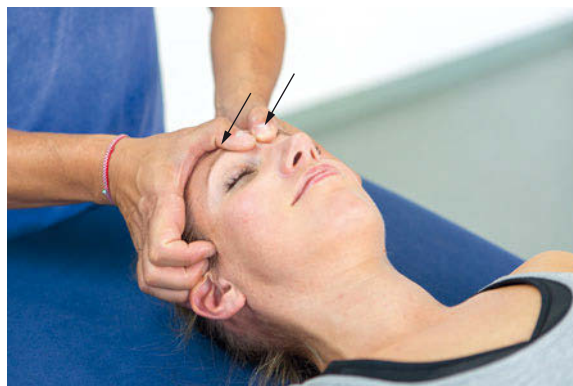- Der Therapeut stellt hochzervikal eine Flexion und kontralaterale Seitneigung ein.
- Zur Testung können Zusatzbewegungen am Os ethmoidale im Bereich der Lamina cribrosa, der Nasenscheidewand und der Conchae nasales ausgeübt werden.
- Es werden Restriktionen oder das Auftreten von Symptomen befundet.

**Ausführung der Behandlung:**

- wie Testung
- Gegebenenfalls können das Os ethmoidale im Bereich der Lamina cribrosa, die Nasenscheidewand und/oder die Conchae nasales rhythmisch komprimiert und dekomprimiert werden.
- Zusätzlich kann außerdem ein sanftes Disengagement in der Nasenregion nach kaudal ausgeübt werden, etwa in Längsrichtung der Fila olfactoria.

- PBT oder DBT
- Entstehende Gewebedynamiken werden wahrgenommen, ohne darauf zu reagieren.
- Am Ende der Behandlung können die ossären und duralen Regionen um den N. olfactorius ins Gleichgewicht gebracht werden.

## Palpatorische Annäherung an den Bulbus olfactorius und entorhinalen Kortex



► **Abb. 21.4** Palpatorische Annäherung an den Bulbus olfactorius und entorhinalen Kortex.

Axone der Riechzellen der Riechschleimhaut projizieren nach Umschaltung im Bulbus olfactorius zum vorderen entorhinalen Kortex und zu medial angrenzenden Kortextarealen.

**Handposition** (► Abb. 21.4):

- Die Daumen befinden sich unterhalb der Sutura frontonasalis.
- Zeige-, Mittel- und Ringfinger werden am Os temporale, oberhalb einer gedachten, weitergeführten Linie des Proc. zygomaticus aufgelegt.

**Ausführung:**

- Die Daumen projizieren sich in den Bulbus olfactorius, der direkt unterhalb des Lobus frontalis lokalisiert ist.
- Zeige-, Mittel- und Ringfinger projizieren sich in die Region des Gyrus parahippocampalis, die an der Oberfläche der Hirnbasis lokalisiert ist (Area 28 nach Brodmann).
- PBT oder DBT
- Es etabliert sich ein Fulcrum in den Gewebedynamiken des Bulbus olfactorius und des entorhinalen Kortex.
- Nach Etablierung des Fulcrums tritt meist ein Disengagement innerhalb der Regionen und der sie umgebenden Strukturen auf. Der Therapeut unterstützt diesen Prozess, indem er ihn in einem sanften Kompressionsfeld zur Entfaltung kommen lässt (bzw. der Kraft des Disengagements mit einem minimalen Gegenruck begegnet) und dabei dem Prozess des Disengagements folgt.

- Ein Fluid Drive kann bei Bedarf ausgeübt werden. Allerdings kann im Verlauf der therapeutischen Interaktion nicht selten ein spontaner Fluid Drive beobachtet werden.

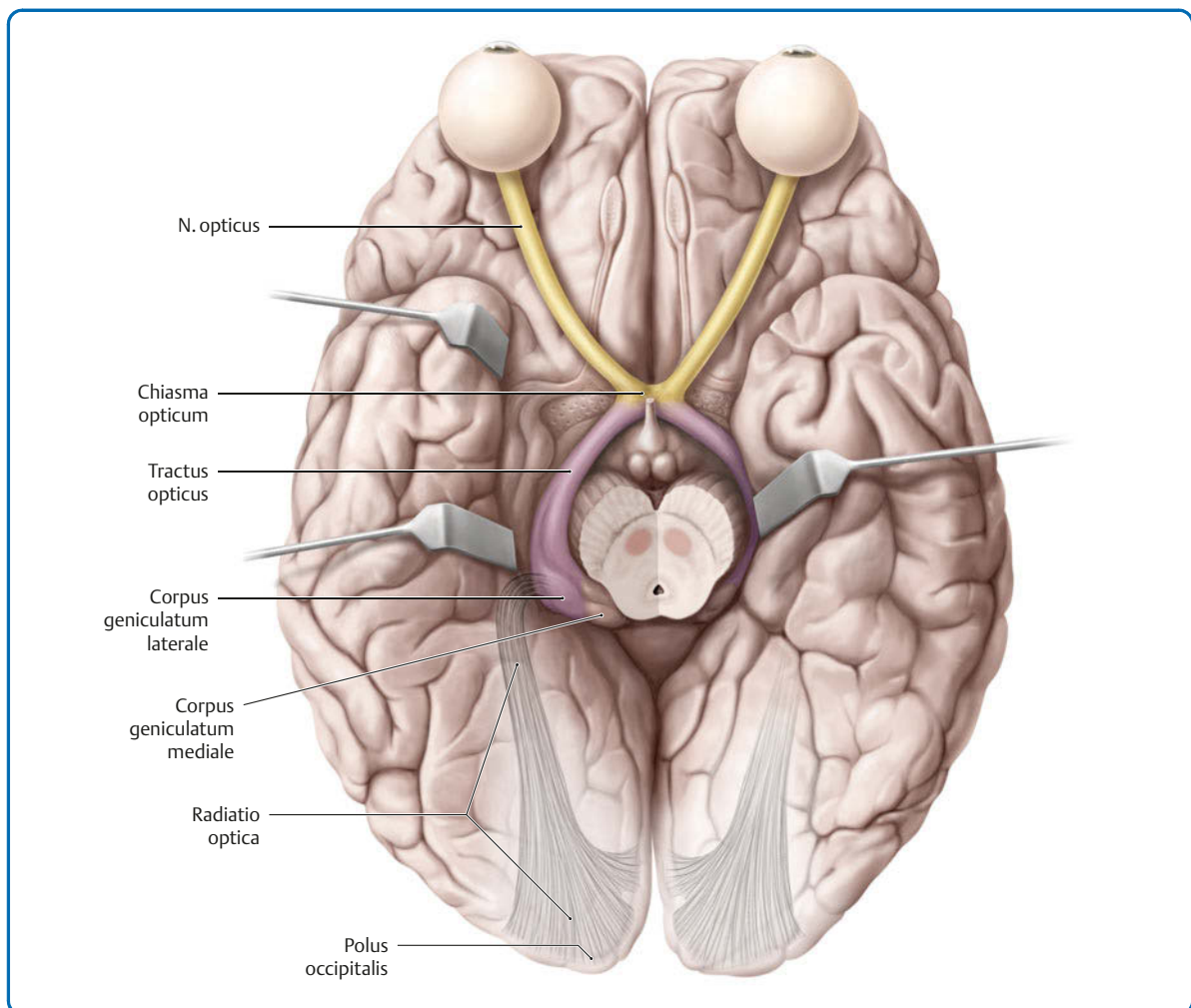
## 21.3

**Nervus opticus (II)**

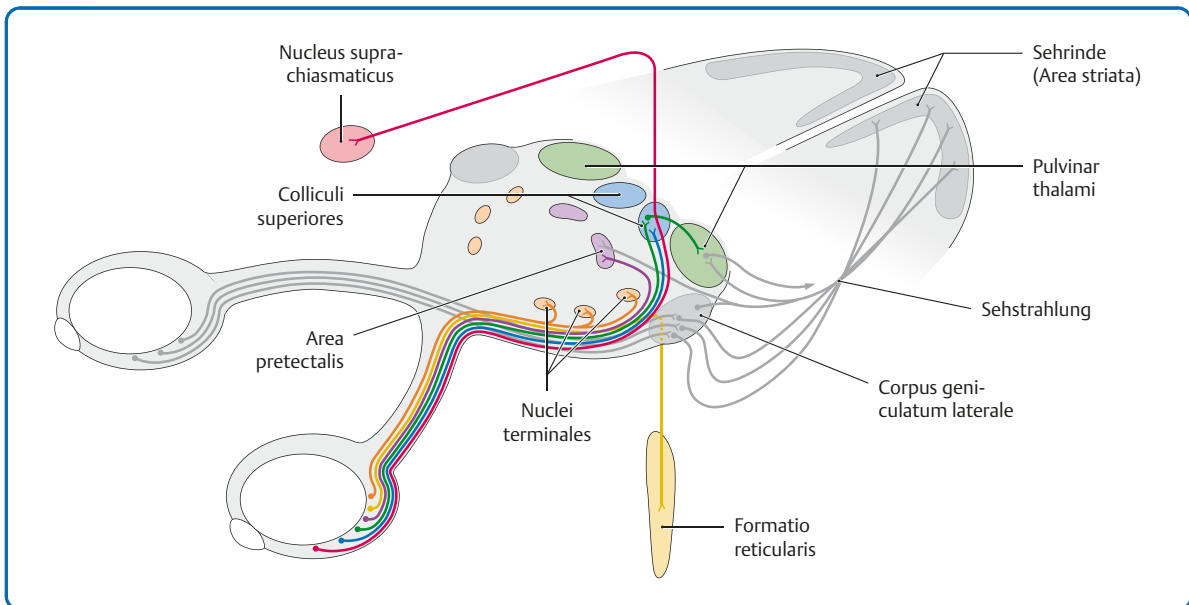
## 21.3.1 Anatomie

Der N. opticus führt die gebündelten etwa 1,2 Mio. myelinisierten Axone der retinalen Ganglienzellen vom hinteren Bulbuspol durch die Orbita und den Canalis opticus in den Subarachnoidalraum. Im **Chiasma opticum**, das über der Sella turcica liegt, kreuzen 53% der Axone, die aus den nasal Retinahälften beider Augen stammen. So verlaufen

im anschließenden Tractus opticus die Axone aus den homonymen Retinahälften, also im rechten Traktus die aus den rechten, im linken Traktus die aus den linken Retinahälften, was den spiegelbildlichen Gesichtsfeldhälften entspricht. Sie enden größtenteils im Corpus geniculatum laterale am hinteren Thalamuspol, wo sie auf das 4. Neuron der Sehbahn umgeschaltet werden (► Abb. 21.5). Ein kleinerer Teil gelangt über die Radix medialis des Tractus opticus extragenikulär zum Colliculus superior und zur Area praetectalis, wo sie in die Steuernetzwerke für die Lichtreaktion der Pupille, die Akkommodation sowie verschiedene Augenbewegungen eingespeist werden (► Abb. 21.6). Eine wichtige extragenikuläre Projektion zieht zum Ncl. supra-chiasmaticus des Hypothalamus zur Einstellung dieses zirkadianen Rhythmusgebers auf die Hell-dunkel-Phasen. Andere extragenikuläre Optikusprojektionen zielen auf die



► **Abb. 21.5** Topografie der Sehbahn. Beachte den Hypophysenstiel unmittelbar hinter dem Chiasma opticum. (Schünke M, Schulte E, Schumacher U: Prometheus LernAtlas der Anatomie. Kopf, Hals und Neuroanatomie. Illustrationen von M. Voll und K. Wesker. 4. Aufl. Stuttgart: Thieme; 2015.)



► **Abb. 21.6** Schema der extragenikulären Projektionen des Tractus opticus. Die Ncll. terminales repräsentieren das akzessorische optische System. (Schünke M, Schulte E, Schumacher U: Prometheus LernAtlas der Anatomie. Kopf, Hals und Neuroanatomie. Illustrationen von M. Voll und K. Wesker. 4. Aufl. Stuttgart: Thieme; 2015.)

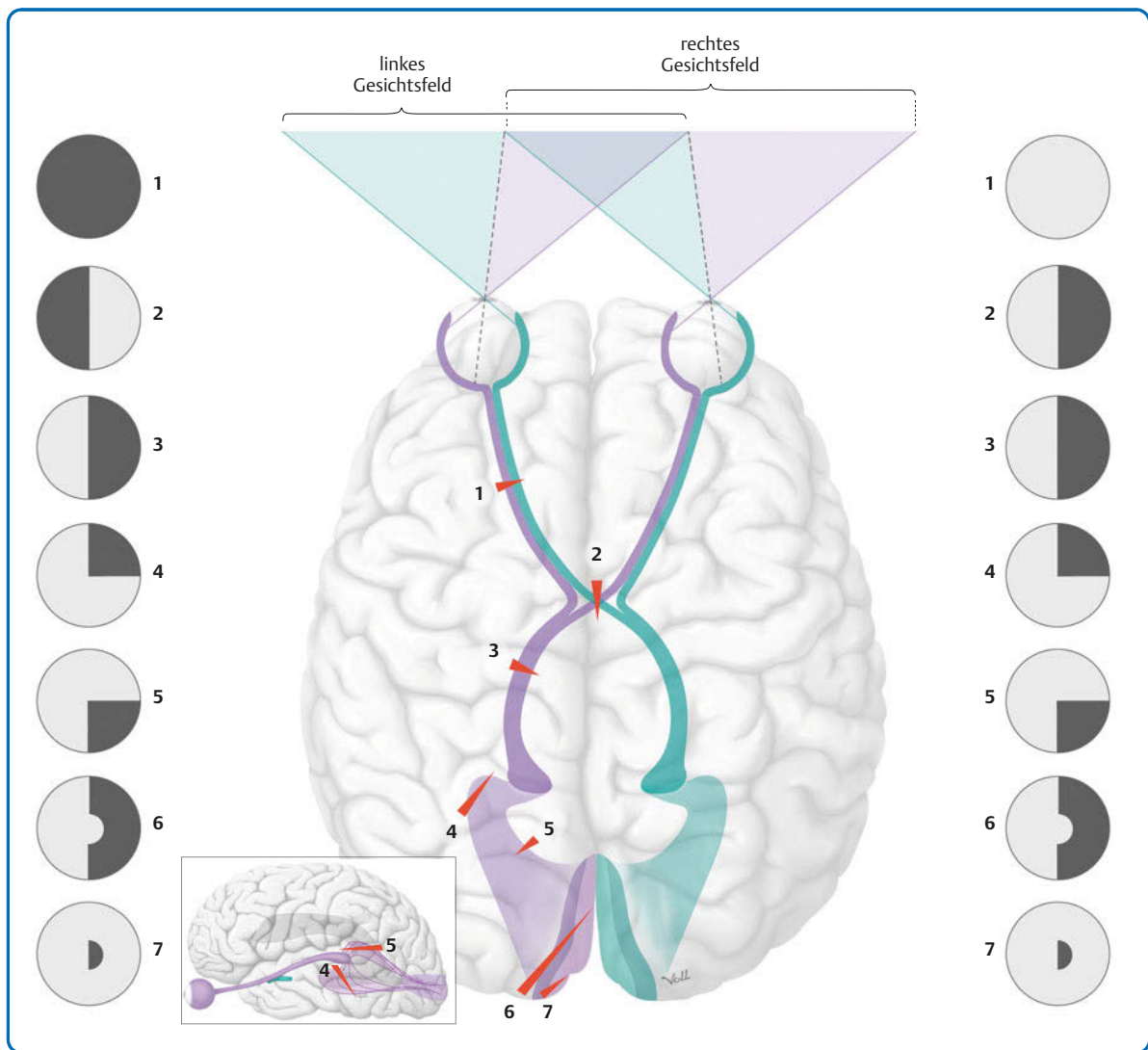
Formatio reticularis (Arousalreaktion) sowie zum akzessorischen optischen System und zum Pulvinar des Thalamus. Extragenikuläre Bahnen werden auch für das Phänomen des Blindsehens („blindsight“) bei Patienten mit Schädigungen des visuellen Kortex verantwortlich gemacht [57].

Der N. opticus wird als Teil des ZNS in der Orbita von Dura und Leptomeninx eingeschichtet (Vagina nervi optici) und von einem spaltförmigen Liquorraum (Spatium intervaginale subarachnoidale) begleitet. Am Eingang in den Canalis opticus verschmilzt die Durascheide mit der Periorbita und dem Anulus tendineus communis (an dem die geraden Augenmuskeln entspringen) und geht in die intrakranielle Dura über; der N. opticus ist dann nur mehr von Pia mater umhüllt. Der intervaginale Liquorspalt steht mit dem intrakraniellen Subarachnoidalraum in Verbindung, was die Fortleitung eines erhöhten intrakraniellen Drucks bis zur Optikuspapille am Augenhintergrund und deren Anschwellung (Stauungspapille) ermöglicht. Die Optikusscheide enthält Lymphkapillaren, über die Liquor rückresorbiert wird. Durch eine Lücke in der Optikusscheide tritt die A. centralis retinae in den Nerv ein, um sich an der Papille sternförmig in der inneren Retinaschicht zu verzweigen.

### Topografie und Läsionsfolgen

Am hinteren Winkel des Chiasma opticum zieht der Hypophysenstiel vorbei, beidseits des Chiasmata verläuft die A. carotis interna. Die A. cerebri anterior überkreuzt den N. opticus dorsal auf ihrem Weg in den Interhemisphärenspalt. Diese topografischen Beziehungen erklären die typischen Gesichtsfeldausfälle bei Hypophysentumoren oder Aneurysmen der genannten Hirnarterien (► **Abb. 21.7**).





► **Abb. 21.7** Schema der Sehbahn mit Darstellung der Gesichtsfeldausfälle abhängig vom Ort der Schädigung. (Schünke M, Schulte E, Schumacher U: Prometheus LernAtlas der Anatomie. Kopf, Hals und Neuroanatomie. Illustrationen von M. Voll und K. Wesker. 4. Aufl. Stuttgart: Thieme; 2015.)

### 21.3.2 Behandlung

#### Mögliche funktionelle Störungen

- Sehstörungen (Kap. 17.5)

#### Test und ggf. Behandlung von Engpässen und funktionellen Relationen

- Dura der Fossa cranii media
- Vagina externa nervi optici
- Canalis opticus ossis sphenoidalis
- Orbita: Anulus tendineus communis
- im Weiteren auch intraossale und intersuturale Techniken für das Os sphenoidale
- s. auch Kap. 17.4

#### Palpation

- Eventuell sind dünne Äste des N. infraorbitalis am Unterrand an der Orbita palpierbar.
- Diese können möglicherweise zug- und druckschmerzhaft sein.

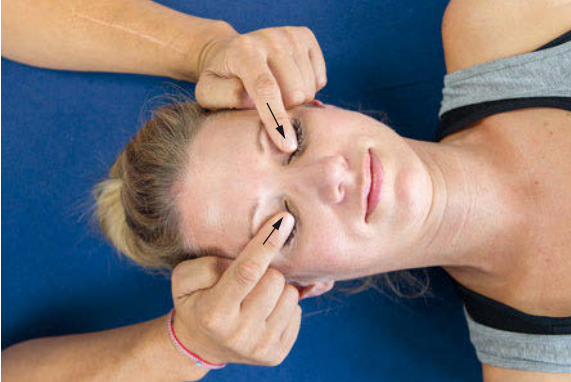#### Mobilitätstestung

- Der Therapeut stellt hochzervikal eine Flexion und kontralaterale Seitneigung ein.
- Der Bulbus wird nach kranial (lateral) bewegt.
- Dabei können Zusatzbewegungen am Os sphenoidale und der Orbita durchgeführt werden.

## Technik für den N. opticus (II) und die Sehbahn

Der N. opticus ist ein sehr kräftiger Nerv und hat im Bereich des Bulbus immer noch einen Durchmesser von etwa 1,5 mm.

### Testung des N. opticus



► Abb. 21.8 Testung des N. opticus.

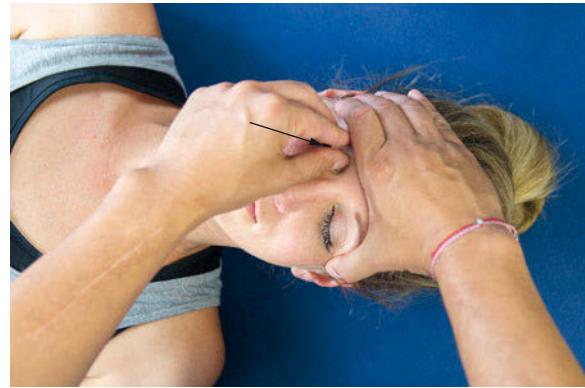**Therapeut:** am Kopfende des Patienten

**Handposition:** Beidseitig werden die Zeigefinger auf die Bulbi gelegt (► Abb. 21.8).

### Testung:

- Es wird für die jeweilige homolaterale Testung des N. opticus eine hochzervikale Flexion und kontralaterale Seitneigung der HWS eingestellt.
- Anschließend wird Druck auf den Bulbus ausgeübt und der Druck zurückgenommen. Dabei werden die Resistenz und Resilienz befundet.
- Der Fokus ist auf den Bulbus und den N. opticus gerichtet. Zu beachten ist, dass der N. opticus nicht zentral am Bulbus, sondern etwas nasal und inferior am Bulbus ansetzt.
- Der Test ist positiv, wenn eine Einschränkung der Resilienz (und Resistenz) wahrgenommen wird.
- Es können auch die Orbita und die Ala major der jeweiligen Seite mobilisiert werden. Dabei wird geprüft, ob die Mobilisation einen Einfluss auf den Test hat. Sollte dies der Fall sein, ist auch das ein Hinweis auf eine mögliche Dysfunktion des N. opticus durch ossäre Strukturen.

## Technik für den N. opticus



► Abb. 21.9 Technik für den N. opticus.

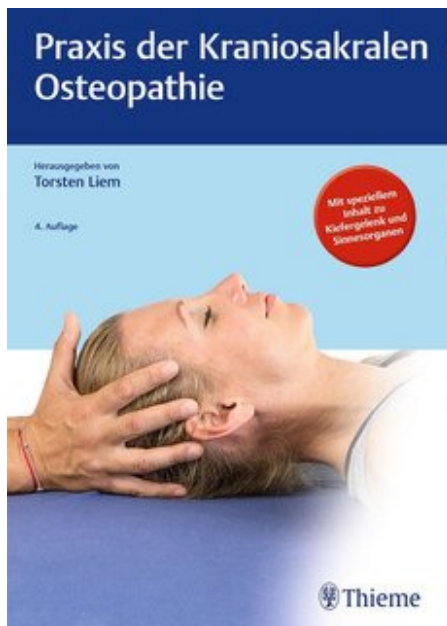
**Therapeut:** am Kopfende des Patienten

### Handposition:

- Zunächst befindet sich die Fingerspitze des Zeigefingers auf dem Bulbus. Der Fokus ist dabei auf die Papilla nervi optici, die etwas nasal und inferior vom Zentrum des Bulbus (15° nasal der Fovea centralis) liegt, gerichtet.
- Anschließend umfassen Daumen, Zeige- und Mittelfinger einer Hand den Bulbus.
- Die andere Hand befindet sich auf den Alae majores oder den Orbitae (► Abb. 21.9).

### Ausführung:

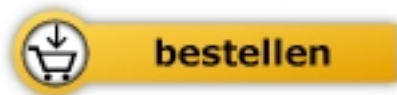- Es werden eine hochzervikale Flexion und kontralaterale Seitneigung der HWS eingestellt.
- Der Bulbus wird sanft komprimiert, und während der viskoelastischen Lösung wird dem Spannungsmuster im Bereich des N. opticus gefolgt.
- Der Fokus ist auf den Bulbus und den N. opticus gerichtet, insbesondere auf seinen etwa 5 cm langen Verlauf vom Chiasma opticum zum Bulbus und auf seine duralen Verbindungen.
- Im Weiteren kann der Fokus auch auf das Corpus geniculatum laterale im Metathalamus und auf die primäre Sehrinde im Lobus occipitalis (Area 17 nach Brodmann) gerichtet werden.
- Gleichzeitig werden über die Hand auf den Orbitae oder Alae majores die Relationen des N. opticus zu ossären Strukturen mobilisiert.



Torsten Liem

[Praxis der Kraniosakralen Osteopathie.  
Lehrbuch](#)

512 Seiten, geb.  
erschienen 2019



Mehr Bücher zu Homöopathie, Alternativmedizin und gesunder Lebensweise

[www.narayana-verlag.de](http://www.narayana-verlag.de)