


Ferronato N. / Castrian W. Praxis der Pathophysiognomik

Leseprobe

[Praxis der Pathophysiognomik](#)

von [Ferronato N. / Castrian W.](#)

Herausgeber: MVS Medizinverlage Stuttgart



<http://www.narayana-verlag.de/b15645>

Im [Narayana Webshop](#) finden Sie alle deutschen und englischen Bücher zu Homöopathie, Alternativmedizin und gesunder Lebensweise.

Das Kopieren der Leseproben ist nicht gestattet.
Narayana Verlag GmbH, Blumenplatz 2, D-79400 Kandern
Tel. +49 7626 9749 700
Email info@narayana-verlag.de
<http://www.narayana-verlag.de>



Verdacht auf eine Störung des Kalziumhaushalts. Ursachen sind Knochenerkrankungen wie Osteoporose, Osteomalazie, Osteosklerose, Morbus Bechterew oder auch Knochenrheumatismus.

Knochenmark. Direkt am Kinn schließlich liegt das Areal des Knochenmarks (Medulla ossis; Pos. 5/▶ **Abb. 5.4** und ▶ **Abb. 5.5**). Es ist zwischen rotem und gelbem Knochenmark zu unterscheiden.

Eine Verfärbungen in der Reflexzone des Knochenmarks beginnt meistens mit einer Rosafärbung, die in ein Rot bis Rotviolett übergeht (▶ **Abb. 6.26**). Es sind Hinweise auf Vergiftungen (Toxikosen). Diese führen dann zur Störung der Blutbildung (Hämatopoese). Das führt zu weiteren Erkrankungen, z. B. Anämien (Blutarmut). Die Toxikose ist umso stärker, je stärker sich die Verfärbung und ihre Ausdehnung zum Unterkiefer hin zeigen.

Zusammenfassung

Stoffwechselabläufe sind Funktionen, die sowohl inner- als auch außerhalb der Zellen ablaufen. Kommt es zu Funktionsstörungen, werden diese oft chronisch und bestehen manchmal über Jahre. Dann kann es zu Organdegenerationen kommen. Es gibt also Funktionsstörungen und gestörte Organe (z. B. Krebs). Während Funktionsstörungen immer sichtbar sind, gilt das für Organstörungen leider nicht immer. So kann z. B. beim Dickdarmkarzinom die Unterlippe des Patienten noch relativ unauffällig sein und lange keinen Hinweis auf Krebs geben. Die Beobachtung des gesamten Untergesichtes und speziell der Mundumgebungszonen sind also unerlässlich. Greift man medikamentös (z. B. homöopathisch) ein, wird der Erfolg hier direkt als Änderung der Strahlung, Spannung, Färbung und Modellierung der Haut sichtbar. Die Therapie kann also durch diese Hautzeichen wesentlich effizienter erfolgen.

5.3 Gefäße

Der Begriff Gefäße (Vasa) bezieht sich in der Medizin in erster Linie auf die Blut- und Lymphgefäße.

Anatomie Alle Blutgefäße haben einen dreischichtigen Wandaufbau:

- die äußere Schicht (Adventitia) besteht aus reißfestem Bindegewebe,
- die mittlere Schicht (Media) aus Muskelgewebe und
- die innere Schicht (Intima) aus glattem (strömungsgünstigem) Bindegewebe.

Da die Arterien direkt unter dem systolischen Druck des Herzens stehen (Kap. 5.4), ist ihre Muskelschicht dicker als die der Venen aufgebaut.

Physiologie

Blut. Blut (Sanguis) ist nicht einfach nur eine rote Flüssigkeit, sondern vielmehr ein flüssiges Organ. Seine Aufgaben sind:

- Versorgung des Körpergewebes mit Sauerstoff (O₂) und Nährstoffen,

- Entsorgung und Abtransport von Kohlendioxid (CO₂) und Stoffwechselendprodukten,
- Verteilung von Enzymen und Hormonen (Kap. 5.7),
- Wärmeregulation.

Die normale Blutmenge eines Erwachsenen beträgt ca. 8 % des Körpergewichts. Das Blut besteht aus Blutplasma (ca. 55 % der Gesamtblutmenge) und Blutkörperchen (Hämatokrit, restliche 45 %).

Blutplasma. Das Blutplasma ist eine wässrige Lösung mit Eiweißen (Proteine), Zucker (Kohlehydrate), Fetten (Lipide), Salzen (Ionen), Hormonen und Enzymen. Werden die gerinnungsfähigen Eiweiße (Fibrinogen) entfernt, spricht man von Blutserum.

Blutkörperchen. Die Aufgaben sind:

- Rote Blutkörperchen (Erythrozyten) sorgen für den Gastransport. Sie können Sauerstoff und Kohlendioxid an sich binden. Der rote Blutfarbstoff heißt Hämoglobin.
- Weiße Blutkörperchen (Leukozyten) sind die Abwehrzellen des Blutes. Sie bekämpfen Krankheitserreger und Fremdkörper.
- Blutplättchen (Thrombozyten) bewirken durch ihr Verkleben die Blutgerinnung zum Wundverschluss.

Blutgefäße. Das Blut wird in Blutgefäßen (Vasa sanguinis) transportiert (▶ **Abb. 5.6**). Gefäße, die vom Herzen wegführen, heißen Arterien. Gefäße, die zum Herzen hinführen, werden Venen genannt.

Die Venen bilden – besonders an den Arm- und Beinvenen – im Inneren Klappen aus. Diese „Rückschlagventile“ verhindern einen Rückfluss des Blutes. Durch Anspannung (Kontraktion) und Entspannung (Dilatation) der Gefäßmuskeln wird der Durchmesser der Blutgefäße verändert und die Durchflussmenge kann somit u. a. an die Umgebungstemperatur angepasst werden;

- Bei Kälte ziehen sich die Muskeln der Hautgefäße zusammen. Der Blutdurchfluss und die Gefahr eines Auskühlens des Körperkerns werden somit vermindert. Die Haut sieht jetzt blass aus.
- Bei Wärme hingegen lässt die Spannung der Gefäßmuskeln nach. Durch den Blutdruck erweitern sich jetzt die Gefäße, die Haut färbt sich rosa oder gar rot ein. Damit werden auch die Schweißdrüsen mehr durchblutet. So kann vermehrt Schweiß gebildet werden. Dieser verdunstet auf der Haut und wirkt dadurch kühlend.

Die Steuerung übernehmen das Temperaturzentrum im Hypothalamus (Kap. 5.7) und das vegetative Nervensystem (Kap. 5.6).

Die großen Blutgefäße verzweigen sich zu immer kleineren (Kap. 5.4). Die kleinsten Blutgefäße (Kapillare) liegen direkt im Gewebe zwischen den Zellen. Sie bilden die Verbindung zwischen Arterien und Venen. Ihre Gefäßwand ist so fein, dass Sauerstoff und Nährstoffe aus dem Blut in die Zellen übertreten können. Kohlendioxid und „Stoffwechselabfälle“ werden hier ans Blut zurückgegeben.

Lymph. Außerdem tritt ein wässriger Anteil des Blutes in den Raum zwischen den Zellen. Dieses „Gewebewasser“ wird Lymphe genannt. Es wird in einem eigenen Gefäßsystem – dem Lymphsystem – gesammelt und weitergeleitet. Die Lymphe kann Zelltrümmer, Krankheitserreger und Giftstoffe (Toxine) aufnehmen. Diese werden in „Filterstationen“, den Lymphknoten (Nodi lymphoidei), unschädlich gemacht. Zusätzlich nimmt die Lymphflüssigkeit im Darmbereich auch ungespaltene Fette auf. Dadurch wird sie hier milchig-trüb und Chylus (gr.: chylus = Milchsaft) genannt.

Der Flüssigkeitsanteil muss natürlich dem Blut wieder zugeführt werden. Das geschieht kurz vor dem Herzen, damit das Blut für die Herz- und Lungenpassage wieder dünnflüssiger wird.

Pathologie

Varizen. Die Beinvenen haben die Aufgabe, das Blut gegen die Schwerkraft aus den Beinen zum Herzen zurückzuführen. Die Beinmuskulatur unterstützt und entlastet die Venen und Lymphgefäße der Beine dabei, wenn sie – z. B. beim Gehen oder Radfahren – mit einem regelmäßigen Wechsel von Anspannung und Entspannung betätigt wird (Muskelpumpe). Bei vorwiegend sitzender oder stehender Tätigkeit entfallen dieser Wechsel und damit auch der entlastende Effekt.

Die Hauptgefäße verlaufen an den Extremitäten auf der Beugeseite – am Bein also in der Kniekehle und der Hüftbeuge. Somit werden sie beim Sitzen zusammengedrückt und der Rückfluss wird zusätzlich behindert. Dieses gilt ganz besonders für das Sitzen mit übereinander gekreuzten Beinen. Übergewicht bildet eine zusätzliche Erschwernis.

Alle diese Faktoren führen zunächst zu einer Überanstrengung der Venen und Lymphgefäße, später zu Stauungen. Bei Stauungen in den Venen entwickeln sich Varizen (volkstümlich Krampfadern genannt, ein sehr missverständlicher Begriff – es handelt sich nämlich nicht um Arterien, wie der Terminus *Krampfadern* suggeriert. Außerdem krampfen die Venen nicht, vielmehr „leiern“ sie durch angeborene Schwäche und dauernde Belastung aus).

Thrombose. Durch Stauungen verringert sich die Strömungsgeschwindigkeit, die die Gefahr von Thrombosen (Venverschluss) erhöht. Ein solcher Verschlusspfropfen (Thrombus) kann sich von der Wand lösen. Er wandert dann mit dem Blutstrom zurück zur rechten Herzseite und von dort in die Lunge. Wird er dort nicht aufgelöst, verschließt er ein Lungengefäß. Der entsprechende Lungenbereich kann dann nicht mehr arbeiten, es entsteht eine u. U. lebensbedrohliche Lungenembolie (lat.: embolus = wandernder Thrombus).

Häufig zeigen sich im Rahmen einer Thrombose auch entzündliche Veränderungen der betroffenen Gefäßwände. Man spricht dann von einer Thrombophlebitis (oberflächliches Venensystem) oder Phlebothrombose (tiefes Venensystem).

Lymphödem. Stauungen der Lymphgefäße führen zu Schwellungen im Gewebe, z. B. im Knöchelbereich. Drückt man eine solche Schwellung (Ödem) mit dem Daumen leicht ein, bildet sich eine charakteristische Delle, die sich nur langsam wieder füllt.

Pathophysiognomische Zeichen der Gefäße Bisher pathophysiognomisch erfasst und hier abgebildet sind vier Gefäßsysteme:

- die venösen Blutgefäße und Kapillaren der Beine,
- die venösen Blutgefäße und Kapillaren der Organe des kleinen Beckens,
- die Lymphgefäße des kleinen Beckens und Leistenlymphknoten,
- die venösen Blutgefäße der Darmwände mit ihren gefäßeigenen Versorgungsgefäßen (Vasa vasorum).

Venöse Blutgefäße und Kapillaren der Beine. Pathophysiognomisch findet man das Areal für die Venen und Kapillaren der Beine am Rand der Unterlider: Hier befinden sich nicht nur die Wimpern, sondern auch eine hochempfindliche und gut durchblutete Haut mit Übergang zur Schleimhaut. Sie meldet, wenn sie nicht selbst entzündet ist, den Zustand der Beinvenen (► Abb. 6.43).

Die Venen des Fußes sind lateral am äußeren Lidwinkel ablesbar. Daran schließen sich zur Mitte hin die Venen des Unterschenkels, des Kniebereichs und des Oberschenkels an (Pos. 1–4/ ► Abb. 5.6).

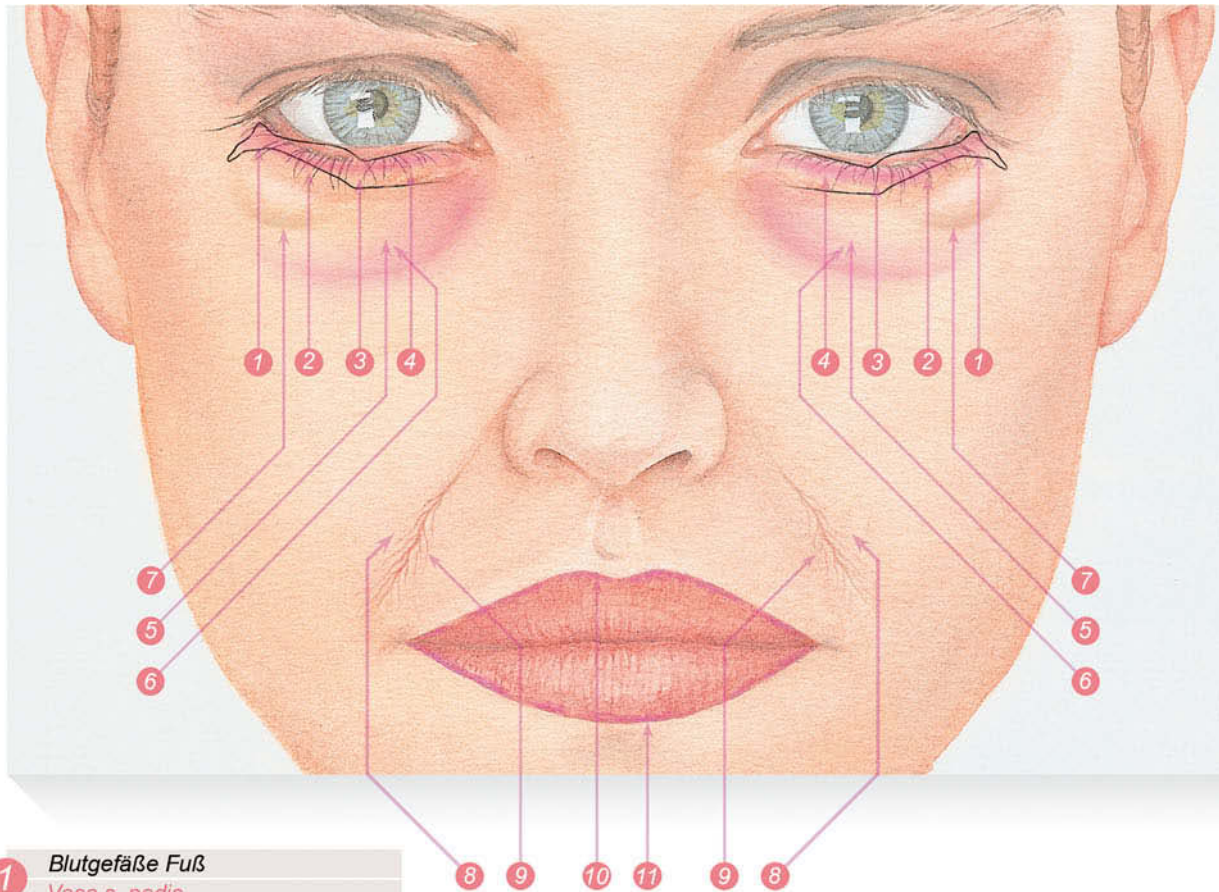
Rötungen verweisen hier auf gesteigerte Aktivität und Anstrengung der Beinvenen.

Varizen zeigen sich durch dunklere Verfärbungen – je dunkler, desto fortgeschrittener ist die Varikose (ausgedehnte Bildung von Varizen). Es kann sich eine chronisch venöse Insuffizienz (CVI) entwickeln. Der Abtransport des venösen Blutes ist nun dauerhaft gestört. Das hat auch negative Folgen für die Versorgung und Ernährung des Gewebes. Es besteht z. B. die Gefahr der Entwicklung eines Unterschenkelgeschwürs (Ulcus cruris).

Venöse Blutgefäße und Kapillaren der Organe des kleinen Beckens. Dehnt sich die Färbung des Lidrandes auf das gesamte Unterlid aus (Pos. 5/ ► Abb. 5.6), entspricht das den Veränderungen der Venen der Organe des kleinen Beckens (► Abb. 6.44 und ► Abb. 6.45). Auch hier entspricht eine Rötung einer vermehrten Anstrengung bis hin zur Gefäßentzündung. Eine blassere Verfärbung zeigt die Insuffizienz durch Überforderung. Dunklere Verfärbungen verweisen wieder auf Stauungen mit den negativen Folgen für die Gewebe- und Zellernährung. Die zunehmende Mühe und Degeneration der Organe zeigt sich – besonders bei Frauen – als Unterbauchbeschwerden. Meistens werden dann gynäkologische Beschwerden vermutet, ein klärender Befund kann aber oft nicht erhoben werden.

Lymphgefäße des kleinen Beckens und Leistenlymphknoten. Lymphstauungen im kleinen Becken zeigen sich durch Schwellungen (Pos. 6/ ► Abb. 5.6) unterhalb des Unterlides („Tränensäcke“). Schwellungen unterhalb des äußeren Randes des Unterlides verweisen auf Stauungen in den Leistenlymphknoten (Pos. 7/ ► Abb. 5.6).

Venöse Blutgefäße der Darmwände mit ihren gefäßeigenen Versorgungsgefäßen. Die Wände sowohl des Dick- als ganz besonders des Dünndarms sollen aus dem Nahrungsbrei Nährstoffe und Wasser aufnehmen (Ab- und Resorption; Kap. 5.1) und dann in die Venen überführen. Grundsätzlich werden



- | | |
|----|---|
| 1 | Blutgefäße Fuß
<i>Vasa s. pedis</i> |
| 2 | Blutgefäße Unterschenkel
<i>Vasa s. cruris</i> |
| 3 | Blutgefäße Knie
<i>Vasa s. genuus</i> |
| 4 | Blutgefäße Oberschenkel
<i>Vasa s. femoralis</i> |
| 5 | Blutgefäße kleines Becken
<i>Vasa s. pelvis</i> |
| 6 | Lymphgefäße kleines Becken
<i>Vasa lymphatica pelvis</i> |
| 7 | Leistenlymphknoten
<i>Nodi lymphoidei inguinales</i> |
| 8 | Koronararterien
<i>Aa. coronariae</i> |
| 9 | Koronarvenen
<i>Vv. coronariae</i> |
| 10 | Blutgefäße der Dünndarmwand
<i>Vasa s. intestini tenui</i> |
| 11 | Blutgefäße der Dickdarmwand
<i>Vasa s. coloni</i> |

► Abb. 5.6 Gefäße.

Stoffe aus dem Gewebe immer in die Venen geleitet, da der Druck in den Arterien zu hoch ist. Diese Resorptionsaufgaben sind für alle Funktionen des gesamten Organismus entscheidend – schließlich werden so die „Betriebsstoffe“ gewonnen.

Die Darmwände sind mit zahlreichen Blutgefäßen ausgestattet. Auch die Darmgefäßwände besitzen eigene Versorgungsgefäße (Vasa vasorum – Gefäße der Gefäße). Störungen all dieser Gefäße führen wieder zu den bekannten Farbveränderungen. Sie finden sich als 2–3 mm breiter dunkler Strich am Rand des Lippenrots (und zwar noch innerhalb des Lippenrots):

- der Oberlippe für den Dünndarm (Pos. 10/▶ Abb. 5.6),
- der Unterlippe für den Dickdarm (Pos. 11/▶ Abb. 5.6).

Die Farbveränderungen können auch nur Teile des Lippenrandes betreffen, dann ist von einer Störung einzelner Versorgungsbereiche auszugehen. Ist der gesamte Lippenrand verändert, handelt es sich um eine generalisierte Störung.

Die Farbveränderungen im Einzelnen:

- Rot – vermehrte Anstrengung bis hin zur Entzündung.
- Blass-rosa oder grau – Insuffizienz.
- Dunkle Tönung – Verschlechterung des venösen Abtransports.
- Braunfärbung – beginnender Morbus Crohn (Oberlippe, ▶ Abb. 6.14) oder Colitis ulcerosa (Unterlippe).

Störungen der Darmwandgefäße und ihrer Versorgungsgefäße können zu folgenden Beschwerden führen:

- unspezifische Bauchschmerzen,
- verlangsamte Darmtransportbewegung (verminderte Peristaltik),
- Verstopfung (Obstipation),
- reduzierte Aufnahmefähigkeit von Nährstoffen (Malabsorption).

Ein möglicher Bezug besteht auch zur Bildung von:

- Schleimhautvorwölbungen der Darmwände (Polypen),
- Ausstülpungen der Darmwand (Divertikel),
- massive Dickdarterweiterung mit schwerer Transportstauung (Megakolon).

5.4

Herz

Anatomie Das Herz liegt zentral im Brustraum, im Mediastinum, dem (Mittel-)Raum zwischen den beiden Lungenflügeln. Die gemeinsame Lage von Herz und Lunge im Brustraum unterstreicht die enge Beziehung, die beide Organsysteme zueinander haben. Sie arbeiten bei der lebenswichtigen Versorgung des Körpers mit Sauerstoff zusammen und unterstützen sich gegenseitig in ihrer Funktion. Ist eines der beiden Funktionssysteme geschwächt, versucht das andere, die verminderte Funktion zu kompensieren (auszugleichen).

Das Herz selbst ist aus drei Schichten aufgebaut:

- einer äußeren Herzhaute (Epicardium),
- einer Muskelschicht (Myocardium),
- einer Herzinnenhaut (Endocardium).

Das Herz wird durch eine Herzscheidewand (Septum interventricularis; Pos. k/▶ Abb. 5.8) in eine rechte und eine linke Herzhälfte geteilt.

Jede Herzhälfte wird noch einmal durch Herzklappen in einen oberen und einen unteren Bereich geteilt: Der obere Bereich heißt Vorhof (Atrium), der untere Herzkammer (Ventriculus). Rechts unterscheidet man eine dreizipflige Klappe (Valva tricuspidalis; Pos. 2/▶ Abb. 5.7), links dagegen eine zweizipflige (Valva mitralis; Pos. 7/▶ Abb. 5.8). Beide werden von Papillarmuskeln (Pos. d/▶ Abb. 5.7) während der Ventrikelkontraktion geschlossen gehalten.

Der Herzschlag (Herzkontraktion) erfolgt in zwei Phasen:

- zunächst kontrahieren gleichzeitig beide Vorhöfe,
- danach – ebenfalls gleichzeitig – beide Ventrikel.

Daher kann man beim Abhören (Auskultation) des Herzens einen Doppelschlag hören. Das Kontrahieren wird Systole genannt. Bei der Kontraktion wird das im Inneren befindliche Blut ausgepresst. Die Erschlaffung wird Diastole genannt. Jetzt kann eine erneute Füllung mit Blut erfolgen.

Physiologie Das Herz (Cor, Cardia) ist unser lebenswichtigster Muskel. Seine Aufgabe ist es, das Blut in den Blutgefäßen zu bewegen. Das Blut wird u.a. gebraucht, um den Sauerstoff zu transportieren, mit dem alle Organe versorgt werden müssen (Kap. 5.3). Der sich daraus ergebende Blutkreislauf unterteilt sich in zwei Abschnitte:


- großer Kreislauf (Körperkreislauf),
- kleiner Kreislauf (Lungenkreislauf).

Linke Herzkammer. Der Kreislauf wird beginnend mit der linken Herzkammer beschrieben.

In der linken Herzkammer (Pos. 8/▶ Abb. 5.8) befindet sich sauerstoffreiches (arterielles) Blut. Da die linke Herzkammer ihr Blut in die Aorta (Hauptkörperschlagader; Pos. j/▶ Abb. 5.8) und von dort in den gesamten Körper entleert, benötigt sie viel Kraft. Die Muskelschicht hat hier eine entsprechende Dicke.

Gefäßsystem. Von der Aorta wird das Blut in die jeweiligen Arterien der einzelnen Körperregionen geleitet. Die Arterien verzweigen sich zu Arteriolen (kleine arterielle Blutgefäße). Die letzten haarfeinen Gefäße der Gewebe des Körpers werden Kapillaren genannt. Dort findet der Gasaustausch statt: Sauerstoff (O₂) und Nährstoffe werden an das Gewebe abgegeben, Stoffwechselreste und Kohlendioxid (CO₂) wieder aufgenommen. Die Kapillargefäße leiten das jetzt sauerstoffarme (venöse) Blut wieder zurück. Venolen (kleine venöse Blutgefäße), Venen und letztlich die untere und obere Hohlvene (Vena cava superior und inferior; Pos. a und b/▶ Abb. 5.7) transportieren es wieder zum Herzen, und zwar zum rechten Vorhof (Pos. 1/▶ Abb. 5.7).

Rechte Herzkammer. Über die Trikuspidalklappe fließt das Blut nun in die rechte Herzkammer (Pos. 3/▶ Abb. 5.7). Dieser rechte Ventrikel entleert sein Blut in den Truncus pulmonalis, der sich dann in eine rechte und eine linke Lungenschlagader (Arteria pulmonalis; Pos. c/▶ Abb. 5.7) verzweigt. Diese führen das sauerstoffarme Blut der rechten Herzseite zu den beiden Lungenflügeln. Da sich die beiden Lungenflügel in Herznähe

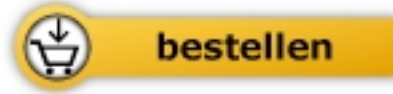


Ferronato N. / Castrian W.

[Praxis der Pathophysiognomik](#)

Lehrbuch und Bildatlas der
Krankheitszeichen im Gesicht

80 Seiten, kart.
erschienen 2014



Mehr Bücher zu Homöopathie, Alternativmedizin und gesunder Lebensweise
www.narayana-verlag.de