


Feichtinger / Niedan-Feichtinger Übungsbuch der Antlitzanalyse

Leseprobe

[Übungsbuch der Antlitzanalyse](#)

von [Feichtinger / Niedan-Feichtinger](#)

Herausgeber: MVS Medizinverlage Stuttgart



Haug

<http://www.narayana-verlag.de/b14005>

Im [Narayana Webshop](#) finden Sie alle deutschen und englischen Bücher zu Homöopathie, Alternativmedizin und gesunder Lebensweise.

Das Kopieren der Leseproben ist nicht gestattet.
Narayana Verlag GmbH, Blumenplatz 2, D-79400 Kandern
Tel. +49 7626 9749 700
Email info@narayana-verlag.de
<http://www.narayana-verlag.de>



4.7.2 Antworten zur Gesamtansicht

Siehe ▶ Tab. 4.14 und ▶ Abb. 4.14

- Welchen Eindruck haben Sie insgesamt?

Das Antlitz ist geprägt von einem enormen Eiweißstau, was sich in den einzelnen angezeigten antlitzanalytischen Zeichen widerspiegelt.

- Gibt es ein überwiegendes Zeichen?
Ja, Nr. 12 Calcium sulfuricum.


- Gibt es weitere mehrere starke Zeichen?

Ja, Nr. 2 Calcium phosphoricum, Nr. 7 Magnesium phosphoricum, Nr. 6 Kalium sulfuricum, Nr. 4 Kalium chloratum und Nr. 25 Aurum chloratum natronatum.

- Welche Art der Einnahmeempfehlung würden Sie wählen? Eine Kombination, die den Eiweißabbau sowie dessen Regulierung im Blickfeld hat. Eventuell eine fertige Mischung wie Zell Basic, nähere Erklärung im Anhang ▶ S. 76.

▶ **Tab. 4.14** Diesen abgebildeten Zeichen der Antlitzanalyse ordnen wir folgende Mineralstoffe zu:

Zeichen der Antlitzanalyse	Mineralstoffe
→ bei emotionaler Erregung sanfte Röte auf den Wangen	Nr. 7 Magnesium phosphoricum
→ Pickel auf der Stirn	Nr. 9 Natrium phosphoricum
→ ein heller Fleck in der Haut auf der Nasenwurzel	Nr. 25 Aurum chloratum natronatum
→ bläulich-schwärzlich auf der Nasenwurzel innen	Nr. 3 Ferrum phosphoricum
→ wächsern unterlegte Augenbrauen	Nr. 2 Calcium phosphoricum
→ heller Lidansatz am inneren Augenwinkel	Nr. 19 Cuprum arsenicosum
→ vermehrt Sommersprossen sind eventuell ein Zeichen für ...	Nr. 6 Kalium sulfuricum
→ wächserne Nasenunterkante	Nr. 2 Calcium phosphoricum
→ beginnender Wangenwulst	Nr. 23 Natrium bicarbonicum
→ Milchbart: milchig über der Oberlippe	Nr. 4 Kalium chloratum
→ Platzbacken	Nr. 8 Natrium chloratum
→ milchige Lippen	Nr. 4 Kalium chloratum
→ weiß wie die Wand, kreidebleich (wie auf der Stirn) ist ein Zeichen für ...	Nr. 12 Calcium sulfuricum
→ Pigmentflecken	Nr. 6 Kalium sulfuricum
→ leicht gerötete Kinns Spitze	Nr. 9 Natrium phosphoricum
→ wächsernes Ohr	Nr. 2 Calcium phosphoricum
→ bräunlich-schwärzlich auf dem Oberlid	Nr. 1 Calcium fluoratum



► **Abb. 4.15** Junge Erwachsene (Mann).

4.8

Analyse 8: Junge Erwachsene

Siehe Mann, ► **Abb. 4.15**


4.8.1 Fragen zur Gesamtansicht

Siehe ► **Tab. 4.15**

- Welchen Eindruck haben Sie insgesamt?
- Gibt es ein überwiegendes Zeichen?
- Gibt es weitere mehrere starke Zeichen?
- Welche Art der Einnahmeempfehlung würden Sie wählen?

► **Tab. 4.15** Diesen abgebildeten Zeichen der Antlitzanalyse ordnen wir folgende Mineralstoffe zu:

Zeichen der Antlitzanalyse	Mineralstoffe
viele Pigmentflecken, ocker eingefärbte Hautstellen	
wächsern entlang der Unterkante der Stirn	
ein heller Fleck in der Haut auf der Nasenwurzel	
bläulich-schwärzlich an der Nasenwurzel innen	
bräunlich-schwärzlich auf dem Oberlid (kleines Bild!)	
heller Lidansatz am inneren Augenwinkel	
Hautwulst am unteren Augenlid	
Karofalten vom inneren Augenwinkel ausgehend	
bräunlich-schwärzlich am unteren Augenlid	
milchige Einfärbung unter dem unteren Augenlid	
Furche unter dem abgesenkten Speicher von ...	
wächserne Nasenunterkante	
von innen her weiß schimmernd, ausgedehnt	
Milchbart: milchig über der Oberlippe	
hell umrahmte Lippen	
bläuliche Lippen	
leicht grünliche Einfärbung der Haut um das Kinn	
leicht gerötete Kinns Spitze	



► **Abb. 4.16** Antlitzanalyse.

4.8.2 Antworten zur Gesamtansicht

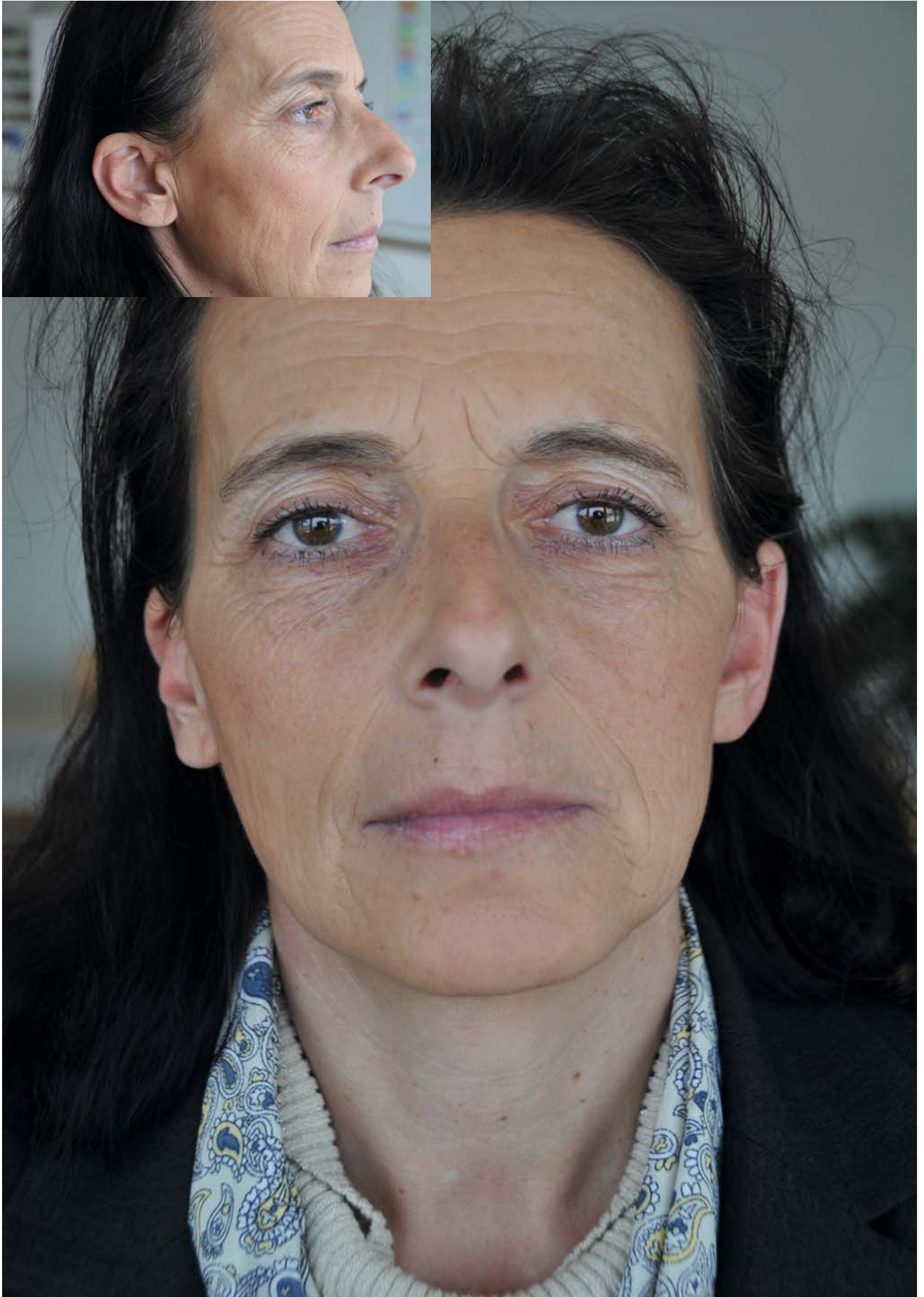Siehe ▶ Tab. 4.16 und ▶ Abb. 4.16

- Welchen Eindruck haben Sie insgesamt?
Trotz seiner Jugend können sehr viele Pigmentflecke beobachtet werden. Außerdem ist das Antlitz von dem Zeichen von Nr. 12 Calcium sulfuricum geprägt – von innen heraus weiß schimmernd.
- Gibt es ein überwiegendes Zeichen?
Ja, 2 Zeichen: Nr. 6 Kalium sulfuricum und Nr. 12 Calcium sulfuricum.

- Gibt es weitere mehrere starke Zeichen?
Ja, Nr. 2 Calcium phosphoricum und Nr. 1 Calcium fluoratum. Insgesamt ist die Zahl der angezeigten Mineralstoffe begrenzt.
- Welche Art der Einnahmeempfehlung würden Sie wählen?
Entlastung von Spannungen, eventuell durch einen Schock verursacht, deshalb eingeschränkte Auswahl der einzunehmenden Mineralstoffe.

▶ **Tab. 4.16** Diesen abgebildeten Zeichen der Antlitzanalyse ordnen wir folgende Mineralstoffe zu:

Zeichen der Antlitzanalyse	Mineralstoffe
→ viele Pigmentflecken, ocker eingefärbte Hautstellen	Nr. 6 Kalium sulfuricum
→ wächsern entlang der Unterkante der Stirn	Nr. 2 Calcium phosphoricum
→ ein heller Fleck in der Haut auf der Nasenwurzel	Nr. 25 Aurum chloratum natronatum
→ bläulich-schwärzlich an der Nasenwurzel innen	Nr. 3 Ferrum phosphoricum
→ bräunlich-schwärzlich auf dem Oberlid (kleines Bild!)	Nr. 1 Calcium fluoratum
→ heller Lidansatz am inneren Augenwinkel	Nr. 19 Cuprum arsenicosum
→ Hautwulst am unteren Augenlid	Nr. 20 Kalium Aluminium sulfuricum
→ Karofalten vom inneren Augenwinkel ausgehend	Nr. 1 Calcium fluoratum
→ bräunlich-schwärzlich am unteren Augenlid	Nr. 1 Calcium fluoratum
→ milchige Einfärbung unter dem unteren Augenlid	Nr. 4 Kalium chloratum
→ Furche unter dem abgesenkten Speicher von ...	Nr. 1 Calcium fluoratum
→ wächserne Nasenunterkante	Nr. 2 Calcium phosphoricum
→ von innen her weiß schimmernd, ausgedehnt	Nr. 12 Calcium sulfuricum
→ Milchbart: milchig über der Oberlippe	Nr. 4 Kalium chloratum
→ hell umrahmte Lippen	Nr. 21 Zincum chloratum
→ bläuliche Lippen	Nr. 1 Calcium fluoratum
→ leicht grünliche Einfärbung der Haut um das Kinn	Nr. 10 Natrium sulfuricum
→ leicht gerötete Kinnsitze	Nr. 9 Natrium phosphoricum



► **Abb. 4.17** Erwachsene im „mittleren“ Alter (Frau).

4.9

Analyse 9: Erwachsene im „mittleren“ Alter

Siehe Frau, ► **Abb. 4.17**

4.9.1 Fragen zur Gesamtansicht

Siehe ► **Tab. 4.17**

- Welchen Eindruck haben Sie insgesamt?
- Gibt es ein überwiegendes Zeichen?
- Gibt es weitere mehrere starke Zeichen?
- Welche Art der Einnahmeempfehlung würden Sie wählen?

► **Tab. 4.17** Diesen abgebildeten Zeichen der Antlitzanalyse ordnen wir folgende Mineralstoffe zu:

Zeichen der Antlitzanalyse	Mineralstoffe
verwulstete Falten vor dem Ohr	
bräunlich-gelbliche Haut, ocker, sehr ausgebreitet	
wächsern unterlegte Augenbrauen	
eingefallene Schläfen (am kleinen Bild deutlich zu erkennen)	
ein heller Fleck in der Haut auf der Nasenwurzel	
Schlupflider (am kleinen Bild gut erkennbar)	
bläulich-schwärzlich an der Nasenwurzel innen (auch kleines Bild)	
bräunlich-schwärzlich vom äußeren Augenwinkel ausgehend	
verwulstete Falten	
heller Lidansatz am inneren Augenwinkel	
Karofalten am inneren unteren Augenwinkel	
Aussackung am inneren oberen Augenwinkel, beide Augen!	
Grübchen im inneren Augenwinkel	
bläulich-rötlicher Nasenrücken	
beginnender Wangenwulst	
wächserne Nasenunterkante – ausgeprägt	
Milchbart: milchig über der Oberlippe	
grauer Hauch um das Kinn	
blaue Lippen	
senkrechte Falten über der Oberlippe	
milchige Lippen	
auf der rechten Seite am Halsende eine leichte Schwellung des Schilddrüsenlappens	



► **Abb. 4.18** Antlitzanalyse.


4.9.2 Antworten zur Gesamtansicht

Siehe ► Tab. 4.18 und ► Abb. 4.18

- Welchen Eindruck haben Sie insgesamt?
Hoher Einsatz im Leben, hoher Verschleiß der körperlichen Grundlagen.
- Gibt es ein überwiegendes Zeichen?
Ja, Nr. 6 Kalium sulfuricum.
- Gibt es weitere mehrere starke Zeichen?
Ja, Nr. 1 Calcium fluoratum, Nr. 11 Silicea und Nr. 2 Calcium phosphoricum.
- Welche Art der Einnahmeempfehlung würden Sie wählen?
Eine langfristige ausreichende Grundversorgung in Kombination mit Nährstoffen, mit Schwerpunkt Aufbau der körperlichen Energie.

► **Tab. 4.18** Diesen abgebildeten Zeichen der Antlitzanalyse ordnen wir folgende Mineralstoffe zu:

Zeichen der Antlitzanalyse	Mineralstoffe
→ verwulstete Falten vor dem Ohr	Nr. 11 Silicea, Nr. 12 Calcium sulfuricum
→ bräunlich-gelbliche Haut, ocker, sehr ausgebreitet	Nr. 6 Kalium sulfuricum
→ wächsern unterlegte Augenbrauen	Nr. 2 Calcium phosphoricum
→ eingefallene Schläfen (am kleinen Bild deutlich zu erkennen)	Nr. 5 Kalium phosphoricum
→ ein heller Fleck in der Haut auf der Nasenwurzel	Nr. 25 Aurum chloratum natronatum
→ Schlupflider (am kleinen Bild gut erkennbar)	Nr. 22 Calcium carbonicum
→ bläulich-schwärzlich an der Nasenwurzel innen (auch kleines Bild)	Nr. 3 Ferrum phosphoricum
→ bräunlich-schwärzlich vom äußeren Augenwinkel ausgehend	Nr. 17 Manganum sulfuricum
→ verwulstete Falten	Nr. 11 Silicea, Nr. 12 Calcium sulfuricum
→ heller Lidansatz am inneren Augenwinkel	Nr. 19 Cuprum arsenicosum
→ Karofalten am inneren unteren Augenwinkel	Nr. 1 Calcium fluoratum
→ Aussackung am inneren oberen Augenwinkel, beide Augen!	Nr. 18 Calcium sulfuratum
→ Grübchen im inneren Augenwinkel	Nr. 26 Selenium
→ bläulich-rötlicher Nasenrücken	Nr. 10 Natrium sulfuricum
→ beginnender Wangenwulst	Nr. 23 Natrium bicarbonicum
→ wächserne Nasenunterkante – ausgeprägt	Nr. 2 Calcium phosphoricum
→ Milchbart: milchig über der Oberlippe	Nr. 4 Kalium chloratum
→ grauer Hauch um das Kinn	Nr. 5 Kalium phosphoricum
→ blaue Lippen	Nr. 1 Calcium fluoratum
→ senkrechte Falten über der Oberlippe	Nr. 9 Natrium phosphoricum
→ milchige Lippen	Nr. 4 Kalium chloratum
→ auf der rechten Seite am Halsende eine leichte Schwellung des Schilddrüsenlappens	Nr. 14 Kalium bromatum, Nr. 24 Arsenum iodatum



► **Abb. 4.19** Erwachsene im „mittleren“ Alter (Mann).


4.10

Analyse 10: Erwachsene im „mittleren“ AlterSiehe Mann, ► **Abb. 4.19****4.10.1 Fragen zur Gesamtansicht**Siehe ► **Tab. 4.19**

- Welchen Eindruck haben Sie insgesamt?
- Gibt es ein überwiegendes Zeichen?
- Gibt es weitere mehrere starke Zeichen?
- Welche Art der Einnahmeempfehlung würden Sie wählen?

► **Tab. 4.19** Diesen abgebildeten Zeichen der Antlitzanalyse ordnen wir folgende Mineralstoffe zu:

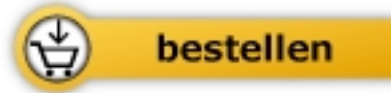
Zeichen der Antlitzanalyse	Mineralstoffe
bräunlich gelbe, ocker, gefärbte Haut	
von innen her weiß schimmernd	
warme, rote Ohren	
Schlupflid	
Aussackung am inneren oberen Augenwinkel	
milchig am Unterlid	
Grübchen im inneren Augenwinkel	
ein heller Fleck in der Haut auf der Nasenwurzel	
ein heller Lidansatz am inneren Augenwinkel	
bläulich-schwärzlich an der Nasenwurzel innen (siehe auch kleines Bild)	
bräunlich-schwärzlich vom äußeren Augenwinkel ausgehend (siehe auch kleines Bild)	
Hautwulst am unteren Augenlid	
Falten im Bereich der oberen Wange – verwulstet	
Karofalten im unteren Augenwinkel, abgesenkter Speicher	
karmesinrote Wangen	
rötlich-bläulicher Nasenrücken	
beginnender Wangenwulst	
wächserne Nasenunterkante	
hell umrahmte Oberlippe	
milchige Lippen	
trotz Bart, grünliche Farbe der Haut im unteren Bereich vom Antlitz	
im Bereich der Leberzone, wie sie im Psycho-Physiognomie-Bereich gesehen wird, ist eine deutliche Schwellung erkennbar, was nicht unbedingt auf einen Mineralstoffmangel zurückgeführt werden kann, sie kann auch ein Zeichen für eine Schwäche des Organs sein	
auf dem kleinen Bild ist ein schwacher Glanz auf dem Oberlid erkennbar	



Feichtinger / Niedan-Feichtinger

Übungsbuch der Antlitzanalyse
in der Biochemie nach Dr. Schüßler

88 Seiten, kart.
erschienen 2013



 Haug

Mehr Bücher zu Homöopathie, Alternativmedizin und gesunder Lebensweise

www.narayana-verlag.de